ACTUALITĂȚI ÎN OBSTETRICĂ ȘI GINECOLOGIE

sub redacția
HENRIETTA MARGARETA CIORTOLOMAN

Sub redacția
HENRIETTA CIORTOLOMAN

ACTUALITĂȚI ÎN OBSTETRICĂ—GINECOLOGIE

La elaborarea volumului au participat:

Dr. **ANCĂR V.** șef de lucrări, dr. **BELU OLTEA,** asistent dr. **BACALBAȘA GH.,** dr. **BĂNĂȚEANU RUXANDRA,** profesor dr. doc. **HENRIETTA CIORTOLOMAN,** asistent dr. **COMAN O.,** asistent dr. **HUDIȚĂ D.,** dr. **IANCU A.,** dr. **NĂSTASE VIOLETA,** dr. **MOISIN L.,** dr. **PÎRVU ANCA,** dr. **RUSSU MANUELA,** dr. **ȚÎRCOLEA MARILENA**

EDITURA MEDICALĂ, BUCUREȘTI—1982

Scanned with OKEN Scanner

Redactor de carte: Dr. N. EVIAN
Tehnoredactor: ELENA AFILIPOAIE

Bun de tipar. 28 XI. 1982, formatul 16/70×100, hîrtie scris I A 70×100/56, coli de tipar 29,5

Tiparul executat I. P. „Arta Grafică"

Scanned with OKEN Scanner

CUPRINS

Pag.

CUVÎNT ÎNAINTE 15
EVOLUȚIA CONCEPȚIILOR TERAPEUTICE ÎN OBSTETRICĂ 17

CAPITOLUL I 25

1.1. Histeroscopia 25
1.2. Histeroscopia de contact, o altă metodă de examinare endoscopică a cavității uterine 29
1.3. Valoarea diagnostică a histerografiei și a histeroscopiei în unele aspecte de patologie intrauterină 29
1.4. Posibilitatea utilizării fetoscopiei în diagnosticul defectelor de dezvoltare fetală și a bolilor ereditare 30
1.5. Laparoscopia 31

CAPITOLUL II 33

2.1. Amniocenteza 33
2.1.1. Indicații 33
2.1.2. Contraindicații 33
2.1.3. Tehnica amniocentezei 34
2.1.4. Complicații materne și fetale 34
2.1.5. Paracenteza fetală 35
2.1.6. Tehnica și aparatura 35
2.1.7. Accidente fetale și materne 37
2.2. Supravegherea copiilor care au supraviețuit transfuziei intrauterine 37

CAPITOLUL III 38

3.1. Lichidul amniotic 38
3.1.1. Originea și circulația lichidului amniotic 38
3.1.1.1. Originea lichidului amniotic 38
3.1.1.2. Rolul placentei și al membranei 39
3.1.1.3. Rolul fătului și al cordonului 39
3.1.1.4. Circulația lichidului amniotic 40
3.1.2. Factorii care reglează volumul lichidului amniotic 41
3.1.2.1. Excrețiile fetale 42
3.1.2.2. Producerea de lichide de către tractul respirator fetal 42
3.1.3. Citologia lichidului amniotic și aplicațiile sale clinice 44
3.1.3.1. Originea și morfologia celulelor în lichidul amniotic 44

Scanned with OKEN Scanner

Pag.

3.1.3.2. Celulele epiteliale din lichidul amniotic 45
3.1.3.3. Celulele în lichidul amniotic 48
3.1.3.4. Factorii care influențează caracterele citologice ale lichidului amniotic 49
3.1.3.5. Originea celulelor 50
3.1.3.6. Aplicații clinice 50
3.1.3.7. Diagnosticul rupturii membranelor 51
3.1.4. Spectrofotometria lichidului amniotic 53
3.1.5. Valoarea clinică și aplicarea măsurătorilor nivelurilor de bilirubină și proteine din lichidul amniotic, în izoimunizarea Rh 55
3.1.5.1. Metode de determinare a concentrației de bilirubină din lichidul amniotic 55
3.1.5.2. Determinarea concentrației de proteine în lichidul amniotic 56
3.1.5.3. Rolul placentei în sinteza și metabolismul proteinelor în lichidul amniotic 58
3.1.5.4. Turnoverul proteinelor 60
3.1.5.5. Semnificația clinică a proteinelor 60
3.1.5.6. Alfa-fetoproteina în lichidul amniotic 61
3.1.6. Hormonii în lichidul amniotic 62
3.1.6.1. Estrogenii în lichidul amniotic 63
3.1.6.2. Alți steroizi în lichidul amniotic 63
3.1.6.3. Steroizi neutri C-21 64
3.1.6.4. Cortizol 64
3.1.6.5. Testosteron 64
3.1.6.6. Gonadotropina corionică umană (H.C.G.) 64
3.1.6.7. Lactogenul placentar uman (H.P.L.), somatotropina corionică umană (H.C.S.) 65
3.1.6.8. Prolactina pituitară (H. PRL) 65
3.1.6.9. Hormonii tiroidieni și tirotropina pituitară 65
3.1.6.10. Insulina 66
3.1.6.11. Ocitocina 66
3.1.6.12. Hormoni eliberatori hipotalamici 66
3.1.6.13. Renina 66
3.1.6.14. Catecolamina 66
3.1.7. Enzimele în lichidul amniotic 66
3.1.7.1. Lichidul amniotic 67
3.1.7.2. Celulele necultivate din lichidul amniotic 67
3.1.7.3. Celulele cultivate din lichidul amniotic 68
3.1.8. Activitatea fosfatazei alcaline în lichidul amniotic, în a doua jumătate a sarcinii 68
3.1.8.1. Lichidul amniotic colorat de meconiu 69
3.1.9. Alfa-fetoproteina din lichidul amniotic în relație cu defectele tubului neural și alte boli congenitale/genetice ale fătului 70
3.1.9.1. Metode de determinare a alfa-fetoproteinei 70
3.1.9.2. Defecte ale tubului neural. Clasificare 70
3.1.9.3. Nivelurile alfa-fetoproteinelor în hidrocefalie 71
3.1.9.4. Alfa-fetoproteinele în studii de triaj (screening) pentru defectele tubului neural 71
3.1.9.5. Alte afecțiuni fetale asociate cu niveluri alfa-fetoproteinice amniotice crescute 72
3.1.10. Prostaglandinele și alte substanțe ocitocice în lichidul amniotic 75
3.1.10.1. Prostaglandinele naturale 75
3.1.10.2. Lipidele neutre 76
3.1.10.3. Polipeptidele 77
3.1.11. Embolia cu lichid amniotic 80
3.1.12. Presiunea gazelor din lichidul amniotic și concentrațiile ionilor de hidrogen și ale bicarbonatului 81
3.1.12.1. pH și gazele lichidului amniotic 81
3.1.12.2. Presiunea oxigenului 82
3.1.12.3. pH 82
3.1.12.4. Presiunea bioxidului de carbon 82
3.1.13. Evaluarea valorii clinice a creșterii alfa-fetoproteinelor în lichidul amniotic și în serul matern 83

Scanned with OKEN Scanner

Pag.

3.1.14. Concentrația de grăsimi libere în lichidul amniotic, indicator de maturitate fetală 84
3.1.15. Concentrația prostaglandinelor în lichidul amniotic în ultimul trimestru de sarcină 84
3.1.16. Conduita la naștere și raportul lecitină/sfingomielină 84
3.1.17. Catecolaminele în lichidul amniotic uman 85
3.1.18. Metanefrina liberă în lichidul amniotic uman, ca indice al maturității sistemului nervos simpatic al fătului 86
3.1.19. Alfa-fetoproteina în lichidul amniotic 87
3.1.20. Acțiunea antimicrobiană a lichidului amniotic 88
3.1.21. Originea neurologică a celulelor din lichidul amniotic 88
3.1.22. Metodă capilară pentru determinarea maturității pulmonare **in utero**, folosind lichidul amniotic 89
3.1.23. Corpuri lamelare pulmonare în fluidul amniotic uman: relația acestora cu vîrsta fătului și cu raportul lecitină/sfingomielină 89
3.1.24. Lipidele lichidului amniotic în anemia falciformă la gravidă 90
3.1.25. Studiu comparativ orb al profilului fosfolipidic pulmonar, al microviscozimetriei prin fluorescență și al raportului lecitină/sfingomielină 91
3.1.26. Determinarea concentrației hormonilor tiroidieni în lichidul amniotic în timpul gestației umane 92
3.1.27. Raportul acid palmitic/acid stearic, raportul lecitină/sfingomielină și concentrația acidului palmitic în lichidul amniotic în determinarea maturității pulmonare fetale în sarcina cu diabet 93
3.1.28. Squalenul din lichidul amniotic și maturitatea fetală 93
3.1.29. Indicele cariopicnotic al celulelor lichidului amniotic și relația lui cu concentrația estrogenilor 93
3.1.30. Determinarea densității optice a lichidului amniotic, un test raport pentru determinarea maturității fetale pulmonare 94
3.1.31. Colonizarea bacteriană a lichidului amniotic prin membrane fetale intacte 94

CAPITOLUL IV 95

4.1. Genetica 95
4.1.1. Investigații genetice 96
4.1.1.1. Investigația prin tehnica Barr 96
4.1.1.2. Tehnica efectuării cariotipului 97
4.1.1.3. Tehnica culturilor de celule din lichidul amniotic 98
4.1.2. Cariotipuri investigate în Clinica de Obstetrică Ginecologie „23 August", București 98
4.1.3. Cercetările noastre în legătură cu idiograma în amenoreele primare 98
4.2. Cercetările noastre privind aspectul idiogramei în molă și corioepiteliom 100
4.3. Cercetările noastre genetice în elucidarea etiologiei sterilității și infertilității 100
4.4. Valoarea studiilor genetice în malformațiile fetale 102
4.5. Întîrzierea mentală de cauză genetică 112
4.5.1. Acondroplazia 112
4.5.2. Sindromul cerebro-hepato-renal 112
4.5.3. Deleția parțială a brațului lung al cromozomului 18 113
4.5.4. Sindromul strigătului de pisică („Cri-du-chat") 113
4.5.5. Boala Crouzon sau disostoza craniofacială 114
4.5.6. Ciclopia 114
4.5.7. Sindromul Down (trisomia 21) 114
4.5.8. Hidrocefalia congenitală 116
4.5.9. Sindromul Ellis-Van Creveld (displazia condrodermală) 116
4.5.10. Sindromul Klinefelter 117
4.5.11. Trisomia 13—15 (Trisomia D, sindromul Patau) 117
4.5.12. Trisomia 17—18 (Trisomia E, sindromul Edward) 118
4.5.13. Sindromul Turner (disgenezia gonadală, sindromul XO) 119
4.5.14. Sindromul Turner masculin (disgenezia testiculară) 120
4.6. Trisomia 21; aspecte obstetricale 120
4.7. Studiul bolilor metabolice înnăscute 120
4.8. Tulburări în metabolismul propionatului 122

Scanned with OKEN Scanner

Pag

4.8.1. Acidemia propionică și acidemia metilmalonică 122
4.8.2. Deficiențe multiple de carboxilază 125
4.8.3. Hiperamoniemia 125
4.8.4. Fenilcetonuria 126
4.8.5. Homocistinuria 130
4.8.6. Boala Lesch-Nyhan 131
4.9. Tulburări metabolice prin înmagazinare 133
4.9.1. Mucopolizaharoidoza 133
4.9.2. Boala Morquio-Brailsford 136
4.9.3. Sindromul Sanfilippo (MPZ III) 136
4.9.4. Sindromul Scheie (MPZ V) 136
4.9.5. Boala Tay-Sachs 136
4.10. Alte sfingolipidoze 137
4.11. Tulburări metabolice înnăscute care răspund la vitaminoterapie 138
4.12. Valoarea depistării sistematice de la naștere a erorilor metabolice congenitale, studiu retrospectiv pe 8 ani în Clinica de obstetrică-ginecologie „23 August" București 138
4.13. Forme asociate de erori metabolice detectate în cercetările noastre la nou-născuți 142
4.14. Cercetările noastre privind depistarea unor erori metabolice în metabolismul aminoacizilor prin screening cromatografic 144
4.15. Cercetările noastre în depistarea sistematică de la naștere a viciilor metabolismului glucidic 146
4.16. Date biochimice comune unor boli metabolice congenitale și boli canceroase, detectate în cercetările noastre 149

CAPITOLUL V 151

5.1. Citologia tractului uterin sub contraceptive administrate peroral 151
5.1.1. Modificări nepatologice ale tractului uterin 151
5.1.1.1. Efecte asupra mucoasei vaginale 151
5.1.1.2. Efecte asupra mucoasei endometriale 152
5.1.1.3. Efecte asupra colului uterin 152
5.1.2. Modificările patologice ale tractului uterin, atipiile epiteliale 153
5.2. Anticoncepționalele orale, displaziile și cancerul intraepitelial 154
5.3. Cervicitele herpetice 155
5.4. Evaluarea citologică a endometrului la femeile care au metroragii în postclimacteriu 156
5.5. Citologia endometritelor de climacteriu supurate 156
5.6. Aspectul citologic al frotiului în cazul dispozitivelor intrauterine 157
5.7. Citologia endopelviană și peritoneală 157
5.7.1. Citologia peritoneală în cursul ciclului 159
5.8. Citologia peritoneală în cancerul pelvian 160
5.9. Modificările histocitologice după iradiere 161
5.10. Citohistologia mamară în papilomul canalicular 162
5.11. Diagnosticul diferențial al citologiei mamare 162
5.12. Valoarea și indicațiile actuale ale citologiei mamare 164
5.13. Atipiile epiteliale gravidice 165
5.14. Diagnosticul citologic al oului mort 167
5.15. Citologia endometritelor postgravidice 167

CAPITOLUL VI 168

6.1. Ultrasunetele ca mijloc de investigare în obstetrică și ginecologie 168
6.1.1. Sistemul de examinare A-Scan-unidimensională 168
6.1.2. Metoda ecografiei bidimensionale, Scanning B sau B-Scan 169
6.1.3. Ecografia M sau sistemul T.M. 169
6.1.4. Prezentarea acustică sau grafică — efect Doppler 170
5.1.5. Alte metode în tehnologia ultrasonogramei 171
6.1.6. Holografia 171
6.1.7. Utilizarea metodei în diagnosticul ginecologic și obstetrical 171
6.1.8. Locul ecografiei în diagnosticul sarcinii extrauterine 172
6.1.9. Diagnosticul sarcinii cervicale cu ajutorul ultrasunetelor 173

Scanned with OKEN Scanner

Pag.

6.1.10. Determinarea dimensiunii rinichiului fetal la o gestație normală prin compararea raportului: circumferința renală/circumferința abdominală la făt.... 174
6.1.11. Mișcările ritmice fetale 175
6.1.12. A doua metodă de identificare a respirației fătului utilizînd ultrasunete Doppler 176
6.1.13. Determinarea prenatală cu ultrasunete a greutății creierului fetal și a ponderii somatice a acestuia 176
6.1.14. Semnificația localizării ultrasonice a inserției placentare în sarcina incipientă 176
6.1.15. Evaluarea fătului antepartum: dezvoltarea unui profil biofizic fetal.... 177
6.1.16. Diagnosticul diferențial ultrasonografic al iminenței de avort.... 177
6.1.17. Diagnosticul prenatal al unor malformații multiple fetale cu ajutorul sonografiei (șanț ventral și cefalocel) 177
6.1.18. Ecografia în supravegherea prenatală 178
6.1.19. Evaluarea ultrasonică a golirii cavității uterine în avorturile de prim trimestru, induse prin administrare intravaginală de 15-metilprostaglandină F_2-alfa-metilester 178
6.1.20. Variația biologică a diametrului biparietal și consecințele asupra ultrasonografiei în practica clinică 179
6.1.21. Supravegherea timp de un an a copiilor expuși la examene cu ultrasunete în timpul sarcinii 179
6.1.22. Diagnosticul ecografic al sexului masculin în utero 179
6.1.23. Stenoza duodenală — diagnostic ecografic și critica amniofetografiei.... 180

CAPITOLUL VII 181

7.1. Radioimunologia în practica obstetricală și ginecologică. Tehnici curente.... 181
7.1.1. Biokit HCG 181
7.1.2. Biokit estronă-estradiol 183
7.1.3. Biokit LH 185
7.1.4. Biokit „HPL" 186
7.1.5. Test radioimunologic pentru prostaglandina F (PGF) 188

CAPITOLUL VIII 192

8.1. Cercetări electronomicroscopice asupra miometrului uman la termen.... 192
8.2. Examenul electronomicroscopic al epiteliului în hidrosalpinx.... 202
8.3. Ultrastructura tumorilor granuloase ovariene 202
8.4. Aspecte electronomicroscopice ale placentei în nașterea prematură.... 202

CAPITOLUL IX 204

9.1. Teleradioscopia și radiocinematografia în histerosalpingografie.... 204

CAPITOLUL X 206

10.1. Electrocardiografia fetală 206
10.1.1. Tehnică și aparatură 206
10.1.2. Aparatele de înregistrare 207
10.1.3. Activitatea electrică a inimii fetale 208
10.1.4. Controlul ritmului cardiac fetal 208
10.1.5. Morfologia complexului fetal 208
10.1.6. Interpretarea suferinței fetale 209
10.2. Reactivitatea ritmului cardiac neonatal după bradicardie variabilă în timpul travaliului 211
10.3. Valoarea electrocardiografiei cu pol cefalic în travaliu.... 211
10.4. Efectul monitorizării nașterii asupra morbidității fetale și materne.... 216

CAPITOLUL XI 217

11.1. Electroencefalografia fetală 217

Scanned with OKEN Scanner

Pag.

11.1.1. Tehnica electroencefalografiei în travaliu 217
11.1.2. Experiența clinicii „23 August" București în studiul electroencefalogramei în travaliu și la nou-născut 217

CAPITOLUL XII 220

12.1. Flebografia 220
12.1.1. Tehnică și aparatură 220
12.1.2. Indicații 223
12.1.3. Contraindicații 223
12.1.4. Complicații 224
12.1.5. Flebograma patologică 224
12.2. Aspecte ale flebografiei suprarenale în 35 de cazuri de virilism pilar. Comparație între datele celioscopiei și biopsiei ovariene 225
12.3. Valoarea venografiei pelviene transtrohanteriene și intrauterine în patologia ginecologică 226
12.4. Valoarea studiului venolimfografic în patologia benignă 234
12.5. Dilatația varicoasă a sistemului venos parametric 235
12.6. Flebografia extremităților inferioare în tratamentul tombemboliei venoase 237
12.7. Trombembolia venoasă și sarcina 237
12.7.1. Fiziopatologia trombozei în sarcină 238
12.7.2. Incidența 238
12.7.3. Factori etiologici specifici la pacientele obstetricale 239
12.7.4. Diagnosticul trombozei venoase profunde și al emboliei pulmonare în timpul sarcinii 239
12.7.5. Flebografia ascendentă 240
12.7.6. Venografia cu izotopi și scanul pulmonar 241
12.7.7. Scanul ultrasonografic 241
12.7.8. Testări cu fibrinogen I^{125} 242
12.7.9. Pletismografia 242
12.7.10. Investigații de laborator 242
12.7.11. Perioada de risc în sarcină 242
12.7.12. Tratamentul antitrombotic în timpul sarcinii 243
12.7.12.1. Terapia cu heparină subcutanată 244
12.7.12.2. Metode de administrare subcutanată a heparinei 244
12.7.12.3. Terapia cu anticoagulante perorale 245
12.7.12.4. Terapia anticoagulantă neutralizantă 247
12.7.12.5. Profilaxia tromboembolică cu dextran 70 247
12.7.12.6. Medicamente fibrinolitice 247
12.7.13. Chirurgia emboliei pulmonare 248

CAPITOLUL XIII 250

13.1. Limfografia 250
13.1.1. Fiziologia și anatomia căilor limfatice 250
13.1.2. Aparatură tehnică 251
13.1.3. Alte tehnici 257
13.1.3.1. Limfografia izotopică 257
13.1.3.2. Tehnica radiografiei barate 258
13.1.3.3. Tehnica limfografiei în veziculă 258
13.1.3.4. Tehnica limfografiei ovariene 258
13.1.4. Eșecuri, incidente și accidente 259
13.1.5. Limfografia în cancerologie 262
13.1.6. Interpretarea imaginilor radiologice 264
13.1.7. Interpretarea imaginilor ganglionare 265
13.2. Un caz rar de patologie a vaselor limfatice 267
13.3. Căile de răspîndire a cancerului de ovar; relații cu strategia terapeutică 271
13.4. Determinarea radicalității limfadenectomiei în cadrul operațiilor radicale tip Wertheim 273
13.5. Noutăți în chirurgia radioizotopică a carcinomului cervical 273

Scanned with OKEN Scanner

Pag.

CAPITOLUL XIV 274

14.1. Microanaliza, metodă de investigare a fătului în travaliu 274
14.1.1. Tehnică și aparatură 274
14.1.2. Indicații 275
14.1.3. Valoarea metodei 276
14.1.4. Incidente și accidente 276
14.2. Determinarea pH din sînge recoltat din scalpul fetal; valoarea sa într-o unitate activă de obstetrică 276
14.3. Efectul compresiunii capului fetal și al acidemiei fetale în timpul travaliului asupra funcției cerebrale fetale umane, măsurat prin metoda EEG fetale 277
14.4. Corelația între acidoză și coagulopatia de consum în sîngele fetal 277
14.5. Tulburările hormonal-metabolice la urmașii bolnavelor cu diabet zaharat 277
14.6. Experiența noastră în monitorizarea travaliului și corectarea metabolică în travaliu 278

CAPITOLUL XV 281

15.1. Galactografia 281
15.1.1. Indicații 281
15.1.2. Tehnică și aparatură 282
15.1.3. Interpretarea radiologică 283
15.2. Considerații clinice și terapeutice în papilomul intraductal 285

CAPITOLUL XVI 293

16.1. Actualități în endocrinologia ginecologică 293
16.1.1. Ovarul de la concepție la senescență 293
16.1.1.1. Embriologia și diferențierea ovarului 293
16.1.1.2. Corelația dintre maturarea foliculară și secreția de estrogeni 295
16.1.1.3. Producerea hormonală după epuizarea foliculară 295
16.1.1.4. Probleme asociate perioadei reproductive 296
16.1.1.5. Implicațiile clinice ale climacteriului și terapia rațională de substituție estrogenică 297
16.1.2. Amenoreea 300
16.1.2.1. Definiție 300
16.1.2.2. Diagnosticul amenoreei 300
16.1.2.3. Atitudinea terapeutică determinată de rezultatele examinărilor 307
16.1.2.4. Terapia hormonală de substituție 309
16.1.3. Anovulația 309
16.1.4. Sînul 313
16.1.5. Hirsutismul 320
16.1.6. Prostaglandinele 325
16.1.6.1. Chimie 326
16.1.6.2. Biosinteză 326
16.1.6.3. Metabolism 326
16.1.6.4. Dozarea prostaglandinelor 327
16.1.6.5. Acțiunea prostaglandinelor asupra tractului genital la femeie 327
16.1.7. Identificarea diferitelor etiologii ale diagnosticului clinic de menopauză prematură 332
16.1.8. Funcția ovarului în puerperalitate 333
16.1.9. Inhibarea lactației în puerperalitate 336
16.1.10. Răspunsul ovulator prevăzut după administrarea de 2-brom-alfa-ergocriptină (CB-154) în sindromul amenoree-galactoree 337
16.1.11. Un rol posibil al prolactinei în controlul secreției de gonadotrofine corionice umane și de estrogeni de către unitatea fetoplacentară 338
16.1.12. Efectele contraceptivelor perorale asupra peretelui vascular 338
16.1.13. Estrogenoterapia și riscul vascular 339
16.1.14. Producerea de androgeni, estrogeni și progesteron în tumorile lipidice ale ovarului 340
16.1.15. Determinarea prolactinei în diagnosticul sterilității 340
16.1.16. Amenoreea hipotalamică prin carență alimentară 341
16.1.17. Funcția gonadotropă a hipofizei la bolnavele cu fibrom uterin cu diverse niveluri secretorii ale ovarelor 341

Scanned with OKEN Scanner

Pag.

16.1.18. Particularitățile activității hormonale a ovarelor și conținutul de aldosteron în sîngele bolnavelor cu fibrom uterin 341
16.1.19. Funcția androgenică a corticosuprarenalei la femeile cu sterilitate și hiperprolactinemie 342
16.1.20. Activitatea tireotropă a hipofizei și conținutul de triiodtironină și tiroxină din sîngele bolnavelor cu fibrom uterin 342
16.1.21. Funcția prolactin-secretorie a hipofizei la bolnavele cu fibromatoză uterină 343
16.1.22. Efectul terapiei de substituție estrogenică administrată timp îndelungat 343
16.1.23. Fluiditatea sîngelui sub terapie cu anticoncepționale hormonale 344
16.1.24. Comportarea testului cu ujoviridin (ICG) în timpul administrării anticoncepționalelor hormonale 344
16.1.25. Utilizarea inhibitorului prolactinic Bromcriptină în ginecologie 345
16.1.26. Tratamentul virilismului pilar cu acetat de medroxiprogesteron injectabil 345

CAPITOLUL XVII 346

17.1. Actualități în oncologie 346
17.1.1. Aspecte oncologice ale contracepției hormonale 346
17.1.2. Aberațiile cromozomiale, criteriu morfologic al eficacității chimioterapiei cancerelor ovariene 349
17.1.3. Valoarea în diagnostic și terapie a electronoconizației efectuată pentru formele precoce ale cancerului cervical sau în precancer 349
17.1.4. Histiocitomul malign fibrozat 350
17.1.5. Histerectomia vaginală în cancerul de corp uterin 350
17.1.6. Influența gestagenelor **in vitro** asupra carcinoamelor endometriale 350
17.1.7. Efectul terapiei cu gestagene asupra carcinoamelor endometriale, ținînd cont de rezultatele preterapeutice după testare **in vitro** 351
17.1.8. Precursorii carcinomului de endometru 351
17.1.9. Parametrii imunității nespecifice la bolnavele cu cancer ovarian tratate cu ciclofosfan în condițiile unor regimuri diferite de oxigenare 352
17.1.10. Tulburări ale sistemului imunitar în boala trofoblastică 353
17.1.11. Studiul imunității la bolnavele cu molă veziculară 353
17.1.12. Rezultatele unei anchete asupra factorilor de risc a incidenței cancerului de sîn la femeie 353
17.1.13. Alterările histologice progresive în apariția cancerului vulvar 354
17.1.14. Intervențiile de second-look în cancerul ovarian 355
17.1.15. Rolul terapiei ajutătoare în cancerul ovarian stadiul I 356
17.1.16. Puncția transvaginală ca metodă de diagnostic în oncologie 356
17.1.17. Cancerul de ovar, perspectivele dezvoltării tratamentului 356
17.1.18. Deosebirea dintre metastazele ganglionilor limfatici și incluziile glandulare benigne în cancerul ovarian cu potențial malign scăzut 357
17.1.19. Noutăți în histopatologia tumorilor de ovar 357
17.1.20. Markerii serici ai cancerului de ovar 361
17.1.21. Tumorile ovariene maligne la copii 362
17.1.22. Epidemiologia cancerului de ovar 363
17.1.23. Rolul radioterapiei în cancerul de ovar 363
17.1.24. Chirurgia cancerului de ovar 364
17.1.25. Chimioterapia cancerului de ovar 364
17.1.26. Cisplatina în adenocarcinomul ovarian 365
17.1.27. Imunologia și imunoterapia cancerului de ovar 366
17.1.28. Criochirurgia în tratamentul neoplasmului intraepitelial al colului 366
17.1.29. Antigenul carcino-embrionar (A.C.E.). Interesul în supravegherea tumorilor maligne de ovar 367
17.1.30. Remisiunea leiomiosarcomului uterin tratat cu vincristină, adriamicină și dimetil-triazeno-imidazol carboxemid 368
17.1.31. Progrese recente în tratamentul cancerului ovarian 369
17.1.32. Adenocarcinomul de endometru și anomaliile funcției ovariene la femeile tinere 375
17.1.33. Tratamentul criochirurgical al displaziilor carcinoamelor in situ ale colului uterin 375

Scanned with OKEN Scanner

Paz.

CAPITOLUL XVIII 377

18.1. Varia 377
18.1.1. Hipertensiunea și sarcina 377
18.1.2. Hemodinamica în sarcina cu hipertensiune medie 385
18.1.3. Observații hemodinamice în preeclampsia severă cu ajutorul unui cateter în artera pulmonară 386
18.1.4. Complicații gravidice la femeile purtătoare de proteze valvulare cardiace 387
18.1.5. Prolapsul valvulei mitrale la adulte cu boli congenitale cardiovasculare.... 388
18.1.6. Prolapsul valvulei mitrale și sindromul de tahiaritmie ventriculară recurentă 388
18.1.7. Studiu prospectiv asupra toxoplasmozei dobîndite, efectuat la 8043 de gravide din zona Oslo 389
18.1.8. Listeria monocytogenes, cauză de travaliu prematur și de infecție neonatală 389
18.1.9. Leucemia acută în sarcină 391
18.1.10. Colostaza recidivantă în sarcină, boală autosomală dominantă..... 391
18.1.11. Numărul plachetelor fetale în dirijarea obstetricală a cazurilor cu purpură trombocitopenică imunologică 391
18.1.12. Efectul dipiridamolului asupra aparatului cardiovascular în ultimul trimestru de sarcină 393
18.1.13. Beta-simpaticomimetice, nașterea prematură și mortalitatea perinatală.. 393
18.1.14. Tumorile hepatice în sarcină după utilizare de anticoncepționale hormonale 394
18.1.15. Antecedentele renale și sarcina 394
18.1.16. Sarcină complicată cu mielopatie datorită sindromului Maroteaux-Lamy 394
18.1.17. Vasa praevia 396
18.1.18. Sindromul de venă ovariană dreaptă 397
18.1.19. Modificarea distribuției glicozaminoglicanilor în colul uterin, în sarcină și travaliu 398
18.1.20. Acțiunea inhibitoare asupra miometrului a extractelor de corp galben gestațional uman care conțin relaxină 398
18.1.21. Rolul ocitocinei plasmatice în declanșarea travaliului..... 399
18.1.22. Concentrațiile acidului uric și oxipurinelor materne și fetale în timpul travaliului și postpartum 400
18.1.23. Ritodrina perorală în tratamentul travaliului prematur..... 401
18.1.24. Tocoliza prin betamimetice și cardiopatiile..... 401
18.1.25. Nivelul ocitocinazei în ser și sarcinile patologice 403
18.1.26. Nivelul hormonilor din plasma femeilor cu amenințare de avort în timpul tratamentului prin acupunctură 403
18.1.27. Influențarea morbidității infecțioase materne prin manevre obstetricale (amnioscopie, amniotomie, examene vaginale) și durata travaliului 404
18.1.28. Interrelații între nivelul polizaharidelor serice materne și prognosticul iminenței de avort 404
18.1.29. Distribuția activității poliaminoxidazei (PAO) în compartimentul feto-matern 405
18.1.30. Raportul clearance amilază/creatinină (Cam/Ccr%) în sarcina normală și complicată cu pancreatită, hiperemesis gravidarum și toxemie..... 405
18.1.31. Studiul răspunsului imun matern la antigenii placentari: absența unui factor de blocaj din sîngele unor femei cu avorturi habituale..... 405
18.1.32. Excreția de catecolamine la gravidele cu sarcină depășită înainte de naștere 406
18.1.33. Valorile unor parametri de imunitate celulară în cursul sarcinii fiziologice, al travaliului și al sarcinii prelungite..... 406
18.1.34. Modificările reactivității imunologice nespecifice a organismului parturientelor cu travaliu prelungit 406
18.1.35. Modificarea nivelului de activitate a sistemului kalicreinkininic din plasma gravidelor și lăuzelor cu disgravidie de ultim trimestru..... 407
18.1.36. Proteina C-reactivă ca un indicator al morbidității infecțioase în ruptura prematură de membrane 407
18.1.37. Conținutul de prolactină în sistemul mamă-făt-placentă în nașterea prematură 408
18.1.38. Evoluția și rezultatul sarcinii la 25 de bolnave cu microadenoame hipofizare 409
18.1.39. Progesteronul, 17-hidroxiprogesteronul, estradiolul și estriolul spre sfîrșitul sarcinii și în travaliu 409

Scanned with OKEN Scanner

Pag.

18.1.40. Provocarea travaliului cu o doză scăzută de prostaglandină $F_2 \alpha$ și cu Ocitocin 410
18.1.41. Tratamentul conservator al ruperii premature a membranelor feților în cadrul populațiilor cu nivel socio-economic scăzut 410
18.1.42. Inducerea expulziei după moartea intrauterină cu uree hiperosmotică și cu prostaglandine F_2 410
18.1.43. Utilizarea prostaglandinelor în hemoragiile uterine prin hipotonie uterină 412
18.1.44. Depolimerizarea colului cu prostaglandină F_2-alfa-gelatină, înaintea întreruperii în primul trimestru al sarcinii la nulipare 412
18.1.45. Colaps cu instalare bruscă și evoluție letală, la femei cărora li s-a practicat avort prin administrarea de prostaglandină F_2 alfa 412
18.1.46. Ligatură de arteră iliacă internă într-un caz de hemoragie postpartum, urmată de repermeabilizarea vaselor 413
18.1.47. Frecvența prezentației pelviene în decursul sarcinii și în momentul nașterii 414
18.1.48. Folosirea succinatului feros în tratarea anemiei postpartum 414
18.1.49. Inervația adrenergică a uterului uman 415
18.1.50. Enzima convertitoare a angiotensinei 416
18.1.51. Studiul experimental privind morfologia arteriolelor pulmonare la cobăițele gravide cu HTA indusă experimental 416
18.1.52. Dezvoltarea intrauterină a fătului și volumul sangvin circulant la cobăițele gravide cu HTA experimentală 417
18.1.53. Infecție cu Streptococcus pneumoniae tip III, fatală la mamă și nou-născut 417
18.1.54. Infecția bacteriană a fătului 418
18.1.55. Listerioza neonatală 420
18.1.56. Listerioza perinatală — o trecere în revistă a 12 cazuri 421
18.1.57. Efectele acetonuriei materne și ale creșterii scăzute în greutate în timpul sarcinii asupra dezvoltării psihomotorii a copilului 421
18.1.58. Creșterea și dezvoltarea copiilor cu greutate la naștere între 1 000—2 000 g și transferați într-o secție de perinatalogie 422
18.1.59. Definirea apneii fetale și distribuția intervalelor de apnee fetală în timpul ultimelor 10 săptămîni de sarcină 422
18.1.60. Implicațiile clinice și fiziologice ale sporirii consumului de oxigen fetal .. 423
18.1.61. Efectul nicotinei asupra fătului și dezvoltării ulterioare a produsului de concepție 424
18.1.62. Întîrzierea creșterii fetale indusă de cadmiu; efectul protector al excesului de zinc alimentar 425
18.1.63. Obezitatea maternă, creșterea în greutate în timpul sarcinii și greutatea la naștere a copiilor 426
18.1.64. Efectele provocării travaliului asupra funcțiilor neuropsihice ale nou-născuților 427
18.1.65. Hematom de cordon ombilical apărut în perioada prenatală 428
18.1.66. Profilaxia sindromului dispneic cu dexametazonă 428
18.1.67. Embriopatiile alcoolice 428
18.1.68. Embriopatia alcoolică 428
18.1.69. Sindromul alcoolic al fătului 429
18.1.70. Studiul pe animale cu ligatură intestinală segmentară pentru evidențierea absorbției acidului alfa-aminobutiric prin mucoasa intestinală fetală 429
18.1.71. Serologia anticandida albicans 430
18.1.72. Chimioterapia infecțiilor bacteriene genitale cu Vagimid 430
18.1.73. Terapia infecțiilor postoperatorii cu metronidazol 430
18.1.74. Infecția genitală cu mycoplasmă 431
18.1.75. Afecțiunile apendiculare și consecințele ginecologice 433
18.1.76. Frecvența gonoreei în raport cu inflamațiile ginecologice 433
18.1.77. Studiu privind infecțiile microbiene în ginecologie, mai ales cu germeni anaerobi și microaerofili 433
18.1.78. Actinomicoza genitală prin utilizarea pesarelor intrauterine și posibilitățile de prevenire 434
18.1.79. Studiu privind fertilitatea după îndepărtarea pesarelor intrauterine 434
18.1.80. Adenoza difuză a peretelui vaginal 434
18.1.81. Întrebuințarea reflexoterapiei în tratamentul bolnavelor cu sterilitate de tip endocrin 434

Scanned with OKEN Scanner

Pag.

18.1.82. Noutăți privind activitatea de conducere a trompelor uterine 435
18.1.83. Eficacitatea hidrotubării primare postoperatorii 435
18.1.84. Studiu statistic privind fertilitatea femeilor supuse întreruperii sarcinilor prin metoda Boero 436
18.1.85. Marcarea radioactivă a spermatozoizilor de mamifere și folosirea lor ca monitor pentru transportul spermei la femele 436
18.1.86. Rolul zincului în sterilitatea masculină 436
18.1.87. Concentrațiile de imunglobuline în ser și lichidul seminal la bărbații cu și fără anticorpi aglutinanți antispermatici 437
18.1.88. Intensificarea migrației leucocitelor, indice al creșterii imunității 437
18.1.89. Date noi în imunologia reproducerii umane 438
18.1.90. Efectul inițial al steroizilor sexuali sintetici asupra concentrației serice a haptoglobinelor 443
18.1.91. Comportarea iodului butanol seric în timpul administrării și după administrarea anticoncepționalelor hormonale 444
18.1.92. Tensiunea arterială și progestativele perorale 444
18.1.93. Probleme ridicate de anticoncepționale la bolnave cardiace și hipertensive 444
18.1.94. Sindromul durere lombară-hematurie 445
18.1.95. Influența funcției trombocitare prin utilizarea anticoncepționalelor hormonale 445
18.1.96. Aspecte histologice ale ovarului după contracepția hormonală 445
18.1.97. Contracepția prin administrare de norgestrienone fără întrerupere la femeile hipertensive. Efecte asupra tensiunii arteriale, lipidelor, glicemiei și angiotensinogenului 446
18.1.98. Grefele de organe în ginecologie. Stadiul actual și perspective 446
18.1.99. Polipectomie tubară microchirurgicală 449
18.1.100. Tratamentul conservator al sarcinii extrauterine (SEU), interesul aportului microchirurgiei 449
18.1.101. Suprafața ciliată a trompei, microchirurgia tubară 450
18.1.102. Utilizarea laserului CO_2 în chirurgia tubară 451
18.1.103. Folosirea laserului heliu-neon în tratamentul cervicitelor 451
18.1.104. Fistulă ileovaginală după criochirurgie pentru displazie vaginală 453
18.1.105. Tratamentul chirurgical al sterilității tubare. Interesul grefei de peritoneu liber și al celioscopiei precoce în prevenirea aderențelor 454
18.1.106. Prognosticul sterilității tubare după tratamentul chirurgical 454
18.1.107. Factori tubari. Chirurgie microscopică 455
18.1.108. Aspecte medicale geriatrice în ginecologia operatorie 456
18.1.109. Rezultate după operația Strassman 457
18.1.110. Apendicectomia efectuată simultan cu operațiile ginecologice 457
18.1.111. Tehnica operației transvaginale în sindromul Stein-Leventhal 458
18.1.112. Măsuri chirurgicale pentru prevenirea leziunilor ureterale 458
18.1.113. Modificarea indicațiilor pentru histerectomia vaginală 461
18.1.114. Procedeul Pereyra revizuit 464
18.1.115. Studiul comparativ privind narcoza cu cetamină și narcoza cu propanidid sau etomidat în operația cezariană 468
18.1.116. Studiul unui nou antalgic în obstetrică și ginecologie 469
18.1.117. Ameliorarea condițiilor de intubare în timpul operațiilor cezariene cu un nou curarizant, AH 8165 470
18.1.118. Interesul alimentației precoce după operația cezariană 470
18.1.119. Reanimarea intrauterină cu Terbutalin; tratamentul insuficienței fetale pulmonare de surfactant în timpul travaliului 471
18.1.120. Tratamentul hipotensiunii ortostatice cu indometacin 471
18.1.121. Valorile sodiului și potasiului și echilibrul acido-bazic la mamă și nounăscut după operație cezariană cu narcoză cu Sombrevin (Propanidid) .. 472

Scanned with OKEN Scanner

CUVÎNT ÎNAINTE

În această lucrare aportul nostru pentru specialitate este nou prin substanța sa, în sensul că am eliminat ceea ce a fost vechi și perimat și am făcut loc achizițiilor recente, moderne, în speranța că medicii specialiști vor putea găsi ușor, în general și în particular, noțiunile care îi interesează, pe capitole, paragrafe, unele mai dense, altele mai scurte, mai rezumative, cuprinzînd esența unei idei directoare.

Unele probleme de fiziopatologie rămîn încă obscure și confuze chiar în prezent, creînd în jurul unei entități mai multe concepții și stîrnind controverse și divergențe între autori, ceea ce ne-a determinat să le eliminăm.

Am acordat spațiu investigațiilor moderne, de asemenea un spațiu mai amplu lichidului amniotic, dat fiind că obstetricianul trebuie să fie un și pediatru intrauterin; am lăsat acest spațiu special lichidului amniotic, „laptelui intrauterin", care ne dă informații despre mediul și modul de viață intrauterin, cu achizițiile cele mai moderne, cele mai discutate la ora actuală, pentru a supraveghea produsul de concepție din punct de vedere morfologic, funcțional și evolutiv.

În același sens au fost prezentate probleme de citologie, întrucît vin în sprijinul interpretărilor clinicianului, mai ales că această problemă nu a fost niciodată tratată complet sau în ansamblu.

Supradimensionarea rapidă a problemelor de genetică în literatură, această știință care privește larg spre viitor, ne-a îndrituit să-i acordăm o importanță cuvenită, cu atît mai mult cu cît unii handicapați pot fi recuperați.

Ieșind din compartimentul obstetricii am acordat importanță conexiunilor endocrine ale ovarului cu întreaga constelație hormonală și am semnalat ultimele publicații în acest domeniu, precum și ultimele date în radioimunologie, cu rol practic în obstetrică-ginecologie.

Din problemele oncologiei genito-mamare, în care mai există încă zone albe, am selecționat ultimele publicații, care ni s-au părut mai deosebite, cu aplicabilitate clinică, cu referiri și la cancerul de sîn, pentru că sînul trebuie lăsat ginecologului. Așa cum spunea Charles M. Gross la Congresul de la Strasbourg: „să adăugăm triunghiului pubian sînul, pentru a completa astfel femeia, pe care să o lăsăm în grija ginecologului".

Am introdus și capitolul „Varia" pentru că problematica specialității este multidimensională, și, desigur, în materialul prezentat vor fi găsite unele aspecte de fond sau de formă pe care cititorii vor fi în măsură să le aprecieze și să le considere actualități cu valoare de ghid util de informare.

Scanned with OKEN Scanner

Lucrarea de față nu reprezintă un tratat, ci mai degrabă un ghid, care, marchează un progres prin apelul făcut la literatura universală din ultimii ani. S-a depus o muncă de echipă foarte susținută pentru traducerea materialului, sistematizarea, ordonarea și restructurarea problemelor care se situau la granița dintre clasic și modern.

Am inclus și contribuția școlii românești de obstetrică-ginecologie, care cuprinde cercetările noastre personale și experiența Clinicii „23 August".

Considerăm că acest prim volum nu a putut să cuprindă în totalitate imensitatea publicațiilor din literatura universală. Pentru început sîntem înclinați să apreciem că acest ghid va fi util începătorilor în specialitate, prin posibilitatea de a se familiariza cu tehnicile moderne de investigare, ca și cu unele concepții actuale, pe care le-am detaliat suficient.

Sîntem obligați la multe reflexii asupra unor probleme de specialitate ale căror mecanisme nu sînt suficient de bine cunoscute. Din fericire, avem la dispoziție acest utilaj magnific, care este creierul uman și nu ne rămîne decît să ne servim de el.

Totodată mulțumim și prețuim munca deosebită de traducători a colaboratorilor mei.

Aducem de asemenea mulțumiri dr. Tănase-Mogoș Ioana pentru iconografia și contribuția la aminoacidopatii și tov. Ciurea Tatiana, nu numai pentru iconografie, dar și pentru munca depusă în laboratorul de genetică al clinicii, oferindu-ne multiple aspecte de aberații cromozomiale numerice și structurale din cazurile Clinicii „23 August".

Mulțumim Editurii medicale care a asigurat apariția primului volum de actualități în obstetrică și ginecologie.

Prof. dr. doc. Henrietta Ciortoloman

Scanned with OKEN Scanner

EVOLUȚIA CONCEPȚIILOR TERAPEUTICE ÎN OBSTETRICĂ

Ideea de a ajuta femeia care naște, ca și primele tentative făcute în acest scop coincid, fără îndoială, cu primele începuturi ale existenței umane. Acest act atît de particular prin semnificația și amploarea lui, la limita aparentă dintre neființă și viață, a fost atribuit la început cu precădere forțelor supranaturale, care în acele vremuri erau considerate responsabile de tot ceea ce omul nu putuse să smulgă naturii.

Concepțiile și atitudinile celor ce ajutau femeia care năștea au suferit o evoluție firească, de la cel mai primitiv empirism, pînă la faza modernă, bazată pe o cît mai intimă cunoaștere a fenomenelor biochimice care stau la baza tuturor manifestărilor vitale.

Unul din cele mai vechi documente referitoare la actul nașterii care ne-a rămas din epoca preistorică, este fără îndoială acea bucățică de os, cunoscută sub numele de „Femme au renne", în 1895 de E. Piette și pe care este gravată silueta unei femei gravide culcată pe spate, peste care pășește un animal mare, probabil un ren. Meringer (1913) și Hoffler (1914) văd în această imagine, redarea primitivă a unui ritual magic, care ar fi avut ca scop să ușureze actul nașterii, iar Hoffler amintește în legătură cu aceasta, obiceiul existent și astăzi la unele popoare ca, în nașterile grele, bărbatul să pășească peste femeia în travaliu, spre a-i transmite o parte din forța sa, necesară parturientei spre a duce la bun sfîrșit nașterea. Autorul amintit este de părere că asemenea obiecte erau talismane, cărora oamenii primitivi le atribuiau forțe capabile să ușureze durerile nașterii și să-i grăbească sfîrșitul.

La asiro-babilonieni, în miturile lá și Atar-Hasis (Jensen, 1916 și Pinches, 1909) se pomenește de versete, pe care parturienta le recita, sau care erau citite în prezența ei în timpul nașterii și care aveau drept scop ușurarea travaliului.

În aceste texte, foarte lacunare și greu de tradus, se pomenește despre o „piatră a caprei", probabil o amuletă, care amintește despre „capra nașterilor" a egiptenilor. În aceleași texte se vorbește despre o „cunoscătoare a celor din lăuntru" (foarte probabil că este vorba despre o moașă), ca și despre un „cunoscător al apei sfinte" (vraciul, medicul ce vine în ajutorul femeii care naște).

Sînt pomenite de asemenea zeitățile nașterii, din care cea mai însemnată era Istar (Astarte), al cărei nume semitic era loledeth (= moașă) și care corespunde numelui grecesc de Eileithya, asemănare care arată strînsa legătură dintre obstetrica greacă și cea semitică.

Tot de la caldeeni s-au mai păstrat, foarte fragmentară, legenda Etana, în care se vorbește despre o „iarbă a nașterii", despre a cărei natură și semnificație însă, nu sîntem informați mai îndeaproape.

Scanned with OKEN Scanner

Din documentele egiptene, primul care menționează despre naștere, este papyrusul Ebers, scris cam pe la 1550 î.e.n., în care sînt amintite formule magice diferite și incantații, cu pretinse virtuți ameliorante pentru nașterile grele.

De asemenea, papyrusul Berolinensis, scris cam pe la 1350 î.e.n., conține și recitații magice, precum și diferite practici (legături pe corp, sfori cu amulete, care se introduceau în vagin sau în rect), menite să amelioreze starea femeilor care năsteau.

De la evrei ne-au rămas în Biblie, descrierea nașterilor indolore, precum și a unor nașteri grele, fără însă să se precizeze dacă era vorba de o insuficiență dinamică sau despre obstacole în calea fătului. Durerile la naștere erau bine cunoscute și considerate de profeți drept o pedeapsă cerească. Ei au remarcat de asemenea, că nașterile primiparelor erau mai grele decît cele ale multiparelor.

La indieni, Atharva-Veda menționează nașterile ușoare, descrierea diferitelor practici și ceremonii, care aveau drept scop să îmbuneze duhurile rele ce se opuneau unei nașteri normale. În enciclopedia medicală a medicilor indieni Susruta și Caraka sînt descrise detaliat fenomenele care preced travaliul (coborîrea abdomenului, o senzație de greutate în abdomenul inferior, micțiuni frecvente, secreție mucoasă prin vagin). Pentru accelerarea travaliului se recomandă: mersul, pisarea la piuliță, apoi diferite fricțiuni și fumigații, condimente și chiar amulete. Sînt foarte bine cunoscute contracțiile uterine, de asemenea și cele din perioada placentară.

Grecii prehipocratici cunosc și ei contracțiile uterine și recomandă chiar diferite mijloace pentru accelerarea nașterii; astfel, Aristophanes (446—385 î.e.n) vorbește despre un ocitocic (Ticticonca) și despre niște plante, care accelerează travaliul (ocetocea). Hipocrat (466—377 î.e.n.), cel mai de seamă reprezentant al gîndirii medicale din vremea lui și multă vreme acceptat în chip dogmatic de urmași, concepea nașterea ca pe un fenomen datorat eforturilor pe care fătul, determinat de foame, le face pentru a părăsi cavitatea uterină. El socotea că, prin eforturile de a-și întinde membrele inferioare, fătul se sprijină pe fundul uterului, forțînd astfel orificiul cervical. Rolul contracțiilor uterine era considerat minim. Pentru nașterile care se prelungeau, recomanda scuturarea parturientei în sens vertical, manevră pe care o utiliza și cu scopul de a corecta prezentațiile vicioase. Este puțin probabil însă că Hipocrat a cunoscut mecanismul prin care această excitație mecanică a colului ducea la grăbirea nașterii.

Mai tîrziu, Aristotel (384—322 î.e.n.) și Galen (130—200 e.n.) lasă cîteva descrieri anatomice ale organelor genitale feminine.

În epoca romană este adoptată Lex Regia a lui Numa Pompilius (715 î.e.n.), prin care extracția fătului trebuia să se facă și după moartea mamei (cezariană post-mortem), intervenție care a luat, în timpul cezarilor, numele de cezariană.

Etimologia cuvîntului cezariană nu este clară. Este posibil ca acest termen să provină din descrierea modului de naștere a copilului „a caeso matris utero". Celsius (aprox. anul 30 e.n.) descrie embriotomia rahidiană. În timpul domniilor lui Traian și Adrian, grecul Soranus din Efes (100 e.n.) descrie protecția perineului în timpul expulziei și retroversia uterină. El și-a legat numele mai ales de versiunea internă, intervenție care va rămîne citată și efectuată pînă în prezent.

Perioada care urmează este, de fapt, perioada sumbră a obstetricii. Este Evul Mediu și nașterile sînt lăsate în seama moașelor și a femeilor ignorante. Tehnicile de intervenție sînt în regresie, dacă le comparăm cu obstetrica romană. Operația cezariană este doar o amintire literară și nașterea dificilă este considerată ca o pedeapsă dreaptă a păcatului carnal.

Avicena (980—1036), medicul regelui Persiei, Rhazes (860—982), Averroes (1126—1198) și mai ales Albucasis (936—1013), utilizează și creează instrumente

Scanned with OKEN Scanner

nenumărate obstetricale şi mai ales forcepsuri, mai mult sau mai puţin traumatizante.

În timpul Renaşterii, era medicinii ştiinţifice, Leonardo da Vinci (1452—1519) este primul care dă o imagine exactă a uterului, reproducînd poziţia normală a fătului în uter, ca şi a membranelor amniotică şi corială. Vesal (1514—1564) publică la Padova lucrarea „De humani corporis fabrica", în care analizează amănunţit anatomia uterului, în timp ce compatriotul său Fallop (1523—1562) îşi leagă numele de anatomia trompelor uterine. Anatomia fătului şi a anexelor acestuia este studiată de Fabrice D'Acquapendente (1533—1619), Aranzius (1530—1589) şi Eustache (1520—1574).

În acest timp, în Franţa, cel mai celebru dintre chirurgii obstetricieni, Ambroise Paré (1510—1590) medicul regilor Henric al II-lea, Francisc al II-lea, Carol al IX-lea este primul care utilizează ligaturile în tratamentul hemoragiilor şi care abandonează tratamentul cu ulei fierbinte. El descrie din nou versiunea internă, îşi consemnează ideile în lucrarea „De la génération de l'homme" şi face dovada modestiei sale în celebra sa frază „Eu l-am pansat, Dumnezeu l-a vindecat".

Elevul său Jacques Guillemeau (1550—1613), unul din cei mai renumiţi obstetricieni scrie în 1585 cartea „L'heureux accouchement des femmes", în care sugerează naşterea forţată în placenta praevia, prin versiune internă, urmată de marea extracţie. Severin Pineau, notează în 1957 existenţa relaxării simfizei în sarcină.

Euclaire Roesslin, mai cunoscut sub numele de Rhodion, publică la Strasbourg, în 1513 „Die schwangeren Frauen und Hebammen aus Rosengarten"; lucrarea are un succes considerabil.

François Rousset redactează în 1585 la Avignon, lucrarea „Hysterotomotokie ou enfantement césarien", prima carte privind operaţia cezariană, intervenţie pe care o practicase deja cu succes în Elveţia, în 1550 veterinarul Jacques Nufer pe propria soţie.

În secolul al XVII-lea progresele medicinii în general şi ale obstetricii în particular sînt foarte importante.

Jean Riolan (1577—1657) semnalează primul caz autentic de ruptură a unei sarcini ectopice.

William Harvey (1578—1657) „părintele obstetricii anglo-saxone", scrie o carte de obstetrică şi studiază circulaţia feto-placentară.

În Italia, Malpighi (1628—1694) descoperă la microscop capilarele, globulele sangvine şi ovulul.

Flamandul Ruysch (1638—1731) descrie structura microscopică a placentei, olandezul Régnier de Graaf (1641—1673) descoperă în 1672, foliculii ovarieni care îi poartă numele, în timp ce compatriotul său Van Leeuwenhock (1632—1723) descoperă spermatozoidul şi îmbunătăţeşte microscopul; Svammerdam (1637—1680) studiază fiziologia reproducerii la animalele inferioare, pe care italianul Redi (1626—1697) a aprofundat-o.

În secolul al VIII-lea are loc unul din evenimentele cele mai importante în istoria obstetricii, descoperirea forcepsului de către Peter Chamberlen în Anglia, în jurul anului 1620.

Forcepsul este mult timp păstrat ca un secret şi doar membrii familiei Chamberlen îl pot utiliza pentru numeroasa şi aristocrata lor clientelă. Unul din descendenţi, Hugh Chamberlen încearcă să vîndă acest secret lui Mauriceau, care refuză oferta, căci încercarea efectuată de Chamberlen se încheie cu moartea parturientei.

Hugh Chamberlen reuşeşte să vîndă forcepsul olandezului Roonhuysen şi vor trece 50 de ani pînă cînd forcepsul va intra în practica curentă. În aceeaşi epocă, Jean Palfyn (1650—1730), la Gand, utilizează forcepsul său „mîinile de fier" cu bra-

Scanned with OKEN Scanner

țele paralele și vine la Paris la vîrsta de 71 de ani pentru a face fără succes o demonstrație în 1721, la Academia de Științe.

Unul din părinții obstetricii este François Mauriceau (1637—1709), autorul tratatului „Des maladies des femmes grosses et de celles qui sont accouchées", apărut în 1668. El descrie manevra de extracție a capului din urmă, care îi poartă numele și studiază bazinele viciate.

Paul Portal (decedat în 1703) descrie placenta praevia. Peu (decedat în 1707) descrie o epidemie de infecție puerperală survenită în 1664 la Hôtel „Dieu" din Paris. De la Motte (1655—1737) aprofundează problema bazinelor viciate. Dionis (decedat în 1618) este chirurgul obstetrician al reginei, pentru că în această epocă, pentru prima dată, chirurgii sînt autorizați să asiste nașterile normale și Franța este țara în care se instituie primele maternități.

În această epocă au trăit moașe celebre ca Louise Bourgeois, zisă Boursier (1663—1736), eleva lui Ambroise Paré, care o asistă pe regina Maria de Medicis și grație căreia viitorul rege Ludovic al XIII-lea este reanimat la naștere. În Germania, doamna Siegmundin aprofundează tehnica versiunii interne și publică în 1690 un tratat tradus în mai multe limbi.

În secolul al XVIII-lea obstetrica face progrese considerabile, școala franceză fiind pe primul plan.

Nicolas Puzos (1686—1753) utilizează tactul bimanual, descoperă manevra de protecție a perineului și preconizează ruperea largă a membranelor în tratamentul hemoragiilor prin placenta praevia.

Solayrès (1737—1772) descrie mecanismul nașterii. Elevul său, Jean Louis Baudelocque (1746—1810) introduce măsurarea diametrelor bazinului, arată importanța ei în ceea ce privește prognosticul nașterii și studiază diversele poziții fetale.

Reputația sa, în ciuda atacurilor perfide ale inamicului său declarat, Jean Françoise Sacombe (1760—1822), depășește cu mult cadrul Franței și lucrarea sa „L'Art des accouchementes" are un succes considerabil și va fi reeditată mult timp. André Levret (1703—1780) este unul din cei mai iluștri obstetricieni ai tuturor timpurilor. Studiile asupra placentei praevia, asupra sarcinii extrauterine, sînt importante. Aduce modificări forcepsului, dînd instrumentului curbura pelviană. Sigault, în 1777, este primul care preconizează simfizeotomia. Antoine Petit (1718—1794) studiază mecanismul contracțiilor uterine și Jean Astruc (1685—1766) afecțiunile veneriene la femeile însărcinate.

În Germania trebuie citat Johann Georg Roederer (1726—1763), primul mare părinte al obstetricii germane, cu lucrările privind circulația fetală și obstetrica mecanică. Osiander (1759—1822) preconizează intervenții excesive, în timp ce Boer (1751—1835) la Viena, consideră că nașterea trebuie să-și urmeze cursul natural.

În Italia, Morgagni (1682—1771) studiază avorturile repetate, relaxarea simfizei și articulațiilor în sarcină, Asdrubale (1756—1832) publică unul din primele tratate de obstetrică. Spallanzani (1729—1799) susține energic teoria generației spontanee și obține fecundarea artificială la cîini.

În Anglia, William Hunter (1718—1783) publică împreună cu fratele său John Hunter (1732—1793) o lucrare remarcabilă, „Anatomy of the human gravid uterus", în care găsim descrierea musculaturii uterului gravid, a placentei și a membranelor. El studiază retroflexia uterină. Cel mai mare din obstetricienii englezi ai epocii este William Smellie (1687—1763), care, după ce a practicat obstetrica la Lamark în Scoția timp de 20 de ani, predă obstetrica studenților la Londra. Studiile asupra mecanismului nașterii normale, asupra tratamentului placentei praevia, asupra pelvimetriei și cefalometriei fetale, asupra aplicării forcepsului, sînt remarcabile.

Scanned with OKEN Scanner

Thomas Denman (1733—1815) dă indicații pentru cazurile cu sîngerare în eclampsie și în nașterea prematură provocată în bazinele viciate.

În Danemarca, Saxtorph (1740—1815) studiază tehnica aplicării forcepsului și descrie manevra cunoscută astăzi sub numele de „manevra lui Saxtorph".

În Olanda, Deventer (1651—1724) publică „Observații asupra nașterilor", plină de remarci pertinente.

În secolul al XIX-lea ia naștere obstetrica modernă.

În Franța, Antoine Dubois (1756—1837) asistă pe împărăteasa Marie Louise în timpul nașterii dificile a regelui Romei, care trebuie extras printr-o aplicație de forceps pe cap în pelviană. Fiul acestuia, Paul Dubois (1795—1865) va fi obstetricianul împărătesei Eugenia.

Lejumeau de Kergaradec (1787—1877), inventatorul stetoscopului obstetrical, descrie auscultația inimii fetale în 1821 și Depaul va consacra mai tîrziu o teză asupra acestui subiect.

În această perioadă, Velpeau (1795—1867) scrie un remarcabil tratat privind nașterile, în timp ce Maygrier (1767—1846), Capuron (1767—1850), Desormeaux (1778—1829), Deneux (1767—1846) sînt eclipsați de moașe celebre. Astfel, doamna La Chapelle (1769—1821) scrie un tratat asupra mecanismului nașterii, iar rivala ei, doamna Boivin (1773—1841) redactează în 1812 „Mémorial des accouchementes".

Mai tîrziu devin celebri, Depaul (1811—1882) și mai ales Pajot (1816—1896), cu aforisme celebre și enunțarea „legii acomodării", deja studiată de Kristeller.

În timp ce Récamier (1774—1852) descoperă speculul, inventează chiuretajul și practică histerectomia vaginală, Huguier (1804—1873) și Nélaton (1807—1873) perfecționează ginecologia. Moreau (1789—1862) și Cazeaux (1808—1862) publică tratate de obstetrică larg răspîndite, iar Brown-Séquard (1818—1894) pune bazele endocrinologiei.

În Germania, Naegele (1778—1851) este supranumit „Euclid al obstetricii"; Von Siebold (1801—1861) este autorul unei celebre „Istorii a obstetricii"; Michaelis (1798—1868) publică în 1851 un remarcabil studiu asupra bazinelor strîmtate, care rămîne unul din „momentele" obstetricii, iar mai tîrziu, Litzmann (1815—1890) va clasifica din nou bazinele strîmtate. În timp ce Zweifel studiază circulația fetală, Crédé (1819—1892) preconizează în 1884 instilația cu nitrat de argint pentru prevenirea oftalmiei gonococice la noii născuți, iar Hégar (1830—1914) descrie înmuierea colului și a istmului uterin care are loc la începutul sarcinii.

Ritgen (1787—1867) este partizanul simfizectomiei, pe care Morisani și Spinelli o vor relua mai tîrziu în Italia. Schroeder (1838—1887) este considerat unul din cei mai remarcabili ginecologi.

Anglosaxonii strălucesc prin Braxton-Hicks (1825—1897), care sistematizează versiunea internă prin manevre mixte și mai ales prin Simpson (1811—1870), care introduce primul utilizarea cloroformului în obstetrică și care perfecționează forcepsul.

În Statele Unite, Mc Dowell (1771—1830) este primul ginecolog care practică ovariectomia, pe care Spencer Wels (1818—1897) o utilizează pe scară largă în Anglia.

Americanul Marion Sims (1813—1883) este, după francezul Jobert de Lamballe, precursorul tratamentului chirurgical al fistulelor vezico-vaginale. Kelly (1858—1943), la Baltimore, efectuează histerectomia abdominală, procedeu personal. Lawson Tait (1845—1899) încearcă intervenția precoce în sarcina ectopică și operează în 1873 prima extrauterină.

Ginecologia ia un mare avînt în Franța cu Doleris (1852—1938), Pozzi (1846—1918), Doyen (1859—1916) chirurg remarcabil.

Scanned with OKEN Scanner

A. Pollosson (1859—1924) la Lyon, Koeberle (1828—1915) la Strassbourg şi Péan (1830—1898) la Paris practică cu succes în 1863 histerectomia abdominală, graţie unei hemostaze riguroase bine condusă. Mai tîrziu vor fi celebri în Austria, Schauta (1849—1919), Wertheim (1864—1920) cunoscut prin intervenţia care îi poartă numele în tratamentul cancerului de col uterin şi Hitschmann (1870—1926), care descrie ciclul mucoasei uterine. În Italia, Manglagalli (1849—1928), Pestalozza, Alifieri, sînt şefi de şcoală remarcabili.

În Rusia, Pavlov (1849—1936) fondează doctrina a cărei importanţă este mare în ceea ce priveşte psihoprofilaxia durerilor la naştere, iar Stroganoff (1857—1938) pune în 1899 bazele tratamentului medical al eclampsiei, pe care îl opune „naşterii forţate" a adepţilor intervenţiei urgente.

Secolul al XIX-lea este marcat de descoperirea asepsiei, antisepsiei şi luptei contra infecţiei puerperale.

Deşi White, la Manchester în 1772, a utilizat deja desinfectantele şi izolarea în profilaxia febrei puerperale, Semmelweis, Tarnier, Lister şi Pasteur sînt cei care sesizează rolul contagiunii şi germenilor patogeni în patogenia infecţiei puerperale, flagelul obstetricii de altădată.

Maghiarul Ignace Phillipe Semmelweis (1818—1865) este primul care stabileşte rolul contagiunii în infecţia puerperală. Descoperirea sa, datînd din 1847, este totuşi combătută cu atîta înverşunare, încît este nevoit să părăsească postul oficial pe care îl ocupa la Viena şi să se retragă la Budapesta. Opera lui este capitală, dar rămîne mult timp necunoscută.

Tarnier (1828—1897) creatorul forcepsului cu tractor şi al baziotribului, recunoaşte şi el în 1857 rolul contagiunii, preconizează izolarea naşterilor infectate şi diminuă în mod considerabil mortalitatea puerperală în maternităţile pariziene. El publică numeroase lucrări consacrate fie obstetricii, fie ginecologiei; elevii săi sînt numeroşi, dar nu de valoarea lui.

Lister (1827—1912) introduce în Anglia antisepticele în chirurgie, în primul rînd acidul fenic, ceea ce îi permite să lupte împotriva infecţiei puerperale, în timp ce patogenia este elucidată, în sfîrşit, graţie lucrărilor lui Louis Pasteur, chimist (1822—1895), care descoperă streptococul în lochiile unei femei decedată datorită infecţiei puerperale şi face cu această ocazie o comunicare memorabilă în 1879, la Academia de Medicină.

Unul din obstetricienii cei mai celebri este Adolphe Pinard (1844—1934), a cărui lungă carieră şi personalitate atrăgătoare marchează puternic sfîrşitul secolului al XIX-lea şi începutul secolului al XX-lea.

Pinard scrie în 1878 celebra lucrare „Traité du palper abdominal", în care respinge formal naşterea prematură artificială, forcepsul cu curbură superioară şi embriotomia pe copilul viu şi încearcă simfizectomia şi cezariana. Opera sa socială este remarcabilă, impunînd repausul femeilor însărcinate, iar lucrările sale de puericultură au rămas în istorie, preconizînd urmărirea noilor născuţi, alăptarea maternă şi nesepararea copilului de mamă.

Operaţia cezariană cunoaşte în secolul al XIX-lea o înfloritoare actualitate. În 1876, italianul Porro (1842—1902) a practicat histerectomia în bloc care îi poartă numele; Trendelenburg (1844—1924) preconizează în 1890 la Bonn poziţia declivă pentru intervenţii pe abdomen.

Apoi lucrările lui Barr (1883—1945), Couvelaire (1873—1948), Schickele şi Brindeau (1867—1955) în Franţa, ale lui Munro Kerr (1868—1960) în Anglia şi ale lui Sellheim, Franck, Latzko (1863—1945), Döderlein (1860—1941) în Germania, fac

Scanned with OKEN Scanner

cunoscute diversele procedee de cezariană şi mai ales cezariana joasă sau suprasimfizară, descoperire capitală, care permite practicarea fără risc a probei de travaliu.

Mai trebuie citaţi şi alţi obstetricieni. Varnier (1859—1902), elevul lui Pinard, este împreună cu Farabeuf (1841—1910) autorul a numeroase lucrări asupra mecanismului naşterii, simfizeotomiei şi, de asemenea, a radiopelvimetriei, pe care Fabre (1864—1921) o utilizează şi o perfecţionează la Lyon.

Couvelaire (1873—1948) individualizează apoplexia uteroplacentară. Forcepsul, deja ameliorat de Lyon de Chassagny, este modificat, din nou, la Paris de Démelin (1861—1948), care creează modelul cu braţe convergente. Fochier (1845—1903), la Lyon, studiază mecanismul naşterii în cazul bazinului normal şi al bazinelor strîmtate.

Prin introducerea în 1808 a alcaloizilor de secară cornută (pulvis parturiens) în tratamentul hipokineziilor, John Stearns a contribuit în mare măsură la statornicirea unei concepţii neoperatorii în cazurile care mai înainte erau sortite chirurgiei. Fără îndoială că, aflîndu-ne în acea vreme în epoca empirismului clinic, au avut loc multe accidente prin administrarea intempestivă a acestui drog.

Prin introducerea metodelor experimentale la studiul dinamicii naşterii, începe epoca obstetricii fiziologice, al cărei ţel este de a nu întrebuinţa nici o manevră şi de a administra medicamente, ale căror influenţe şi acţiuni să fie cît mai bine cunoscute şi stabilite prin studii corespunzătoare.

Primele aparate care au căutat să măsoare diferitele elemente ale motilităţii uterine (Kristeller, 1860; Schaffer 1864; Schatz, 1872; Poullet, 1880) au adus noi precizări asupra dinamicii uterine şi au pus bazele obstetricii experimentale care a făcut progrese enorme în prima jumătate a secolului XX. În această perioadă, orientarea fiziologiei obstetricale, utilizînd resursele fizicii şi biochimiei, respectiv endocrinologiei, a condus spre o terapeutică logică şi eclectică, punînd accentul pe cauza tulburărilor cursului normal al fenomenelor şi combaterii lor prin mijloace menite să corecteze distociile în mod conştient şi potrivit.

Precizarea elementelor esenţiale pentru fiziologia naşterii au urmat ca o avalanşă; H. H. Dale (1906) întreprinde studiul experimental al alcaloizilor din secara cornută şi descoperă acţiunea hipofizei posterioare asupra muşchiului uterin; Arthur Stoll (1918) separă ergotamina şi îi stabileşte proprietăţile; W. Blaitbell (1909) utilizează pentru prima dată la om hipofizina cu scop hemostatic, iar J. Hofbauer (1911), o administrează în tratamentul hipokineziilor. Kehrer (1912), Lovath Svans (1926), Genal (1934), Reynolds (1938), Sauter (1948) au studiat în special motilitatea şi particularităţile fiziologice ale muşchiului uterin, Stieve (1927) şi Göertler (1930) au precizat anatomia tractului genital, iar Schikélé (1927), Kreis (1925), Frey (1927), Voron şi Pigeaud (1932), de Snoo (1937), Guggisberg (1940), Balard şi Mahon (1943), Francesco Jaime (1943), Koller (1948), pentru a ne limita la autorii care au prezentat lucrări mai corespunzătoare în materie, au aplicat datele fiziologiei experimentale în clinică, punînd astfel bazele moderne ale atitudinii obstetricale faţă de fenomenul naşterii.

Perioada actuală este marcată prin progresele considerabile înregistrate în lupta împotriva infecţiei, graţie antibioticelor şi sulfamidelor şi prin cunoştinţele noi obţinute în biologie şi hormonologie.

De asemenea, un avînt deosebit îl înregistrează perinatologia, în care obstetricianul, prin investigaţii polimorfe, devine un pediatru în timpul vieţii intrauterine, pentru salvarea unui număr cît mai mare de existenţe chemate la viaţă.

Aceste cuceriri dau obstetricii un impuls nou şi fecund, permiţîndu-i abordarea unor domenii de studiu cu orizonturi promiţătoare.

Scanned with OKEN Scanner

1.1. Histeroscopia (diagnostic și terapie)

Osamu Sugimoto ● Editura Igaku-Shoin, Osaka Japan, ed. I, 1978, p. 222

Histeroscopia este cunoscută ca metodă de explorare ginecologică de peste 100 de ani, dar introducerea în practică este mult mai recentă.

Primul histeroscop, un tub cu lumină reflectată din exterior, a fost imaginat de Pantaleoni în 1869. În același scop, de explorare a cavității uterine, Bumm a folosit pentru prima dată un uretroscop în 1895. După 1900 se înmulțesc modernizările aplicate histeroscopului și apar noi tipuri cu îmbunătățiri, în primul rînd la sistemul de iluminat.

Introducerea din 1950 a fibrelor de sticlă în endoscopie a reprezentat o revoluție atît în calitatea imaginii prin luminozitate, cît și în posibilitățile de manipulare.

Unghiul de vizualizare este de aproximativ 60° (exemplu histeroscopul Machida), putînd să ajungă la histeroscoape cu lentile pînă la un unghi de 85°.

Vizualizarea cavității uterine. Problema principală cu care s-a confruntat histeroscopia a fost limitarea sau împiedicarea vizualizării endouterine, datorită sîngelui, mucusului sau detritusurilor endometriale. Pentru început s-a folosit aspirația cu presiune negativă a secreților endouterine, iar apoi, cu mici modificări pînă în zilele noastre, irigarea continuă a cavității uterine, cu o soluție de ser fiziologic cald, care îndepărtează sîngele sau alte secreții. Presiunea folosită pentru îndepărtarea pereților cavității uterine în scopul de a crește vizualizarea endouterului este de 650 mm apă. Dacă presiunea depășește 950 mm apă, soluția trece prin trompe în cavitatea peritoneală. Pentru înlocuirea serului fiziologic, s-a folosit injectarea de bioxid de carbon la presiune de 200—300 mmHg, dar cu dificultăți tehnice însemnate, această metodă fiind limitată ca posibilități. Dilatarea cavității uterine a fost obținută eficient prin metoda cu balonaș, care, deși dă o dilatație bună a cavității uterine, datorită compresiei exercitată pe pereții cavității uterine, determină modificări importante ale zonelor cercetate, în ceea ce privește forma și culoarea. Tehnica actuală cea mai folosită constă în introducerea continuă în cavitatea uterină a unei soluții vîscoase de dextran, metodă introdusă în 1970 de Edström-Fernström.

Tehnica permite dilatarea cavității uterine și inspectarea întregii cavități uterine, cu o bună vizualizare și un cîmp foarte clar.

Instrumentarul histeroscopiei. Histeroscopul rigid cu injectare de soluție apoasă constă dintr-un mănunchi de fibre optice de sticlă, prin care iluminarea este trans-

Scanned with OKEN Scanner

misă dintr-o sursă de lumină exterioară printr-un sistem de lentile optice, în cavitatea uterină. Histeroscopul este format dintr-un înveliș extern cilindric și un sistem optic și canalicular, la interior, telescopul.

Telescopul are forma unui tub cu o lungime de 270 mm și secțiune ovală de 4/6,3 mm. Pe secțiune, telescopul are în jumătatea dreaptă un sistem de lentile cu diametrul de 3 mm, iar în jumătatea stîngă un canal, pentru introducerea apei, cu diametrul de 2 mm. Aceste două canale sînt înconjurate de circa 9 000 de fibre de sticlă, condensate într-un singur strat. Între telescop și învelișul extern al histeroscopului rămîne un spațiu prin care este drenată apa obținută din spălarea cavității uterine.

Fibra de sticlă unică pentru transmisia luminii, folosită în construcția telescopului, are un diametru de aproximativ 18 microni, iar pentru a preveni pierderea laterală a luminii este învelită cu un strat subțire de sticlă cu indice de reflectivitate scăzută. Extremitatea fibrei de sticlă care vine în contact cu cavitatea uterină este tăiată perpendicular la nivelul obiectivului pentru a evita o reflexie difuză. Extremitatea din exterior a fibrei de sticlă vine în contact cu sursa de lumină. Extremitatea care nu intră în cavitatea uterină a telescopului are două canule recipiente, unul pentru a regla introducerea apei și al doilea pentru eliminarea apei cu impurități. Canalul de introducere a apei este folosit și pentru inserția pensei de biopsie sau pentru cateterul de electrocoagulare.

Învelișul extern al histeroscopului are un rol foarte important: trebuie să protejeze endometrul, pentru a nu fi lezat prin contactul direct cu histeroscopul, atunci cînd se introduce în cavitatea uterină. În acest scop, histeroscopul prezintă unele îmbunătățiri: extremitatea care intră în cavitatea uterină are forma unei olive alungite, pentru a permite un contact blînd cu endometrul, avînd un diametru maxim de 8,5 mm la 3 mm de vîrful histeroscopului și un diametru minim de 7 mm.

Obturatorul canalului histeroscopului este rotunjit și depășește cu puțin orificiul intern, permițînd o introducere blîndă a histeroscopului în canalul cervical, dilatat în prealabil, corespunzător unui Hegar nr. 7. Totodată, învelișul extern este cu 2 mm mai lung decît telescopul, astfel încît obiectul de cercetat nu vine în contact cu lentila focală și poate fi iluminat uniform, de la distanță foarte mică. Folosirea unei teci externe mai lungi obturează parțial cîmpul vizual și scade vizibilitatea.

Sursa de lumină. Histeroscopul Machida folosește 3 surse de lumină.

Sursa RX 500 J este dată de o lampă cu xenon, care emană lumină ce poate fi comparată cantitativ cu cea solară, intensitatea maximă a luminii emergente la vîrful telescopului fiind estimată la aproximativ 100 000 de lucși. Este o lumină rece, obținută în urma absorbției razelor infraroșii prin straturi succesive de sticlă, pentru a nu provoca nici o iritație locală în timpul unei expuneri îndelungate. Această sursă de lumină nu permite însă fotografii color, dar permite transmisie de televiziune.

Sursa de lumină RM-300 J este obținută cu o lampă cu mercur multihalogenă, iar sursa RH-150 TL are o lampă cu halogeni, ceea ce o face mică și portabilă. Aceste surse de lumină sînt de eficiență redusă în ceea ce privește intensitatea luminoasă, respectiv o jumătate și $^1/_4$ din cea a lămpii cu xenon.

Tehnica histeroscopiei. Sterilizarea instrumentarului metalic exceptînd histeroscopul, camera, sursa luminoasă, se face prin fierbere, ca pentru orice instrument chirurgical. Histeroscopul însuși poate fi sterilizat în atmosferă de formol, dar cea mai perfectă sterilizare se obține prin folosirea de etilen-oxid.

Instrumentarul necesar pentru histeroscopie constă din histeroscop, camera de luat vederi, sursa luminoasă, 2 perechi de valve, pense, histerometru, dilatatoare Hegar de la nr. 1 la 7, un recipient de 300 ml, o seringă de 100 ml, soluție fiziologică

Scanned with OKEN Scanner

salină (1—2 litri de subiect), soluție de dextran cu înaltă vîscozitate (30—100 ml/subiect), tubulatură, recipient pentru colectat apă.

După sterilizarea prealabilă a vaginului și căilor genitale externe se fixează colul cu valve, se măsoară cavitatea uterină și se apreciază direcția cu histerometrul; se procedează la dilatarea canalului cervical cu Hegare pînă la nr. 7, sub anestezie intravenoasă sau prin blocaj paracervical.

Dilatarea canalului cervical se va face foarte blînd, astfel încît să nu aibă loc distrugeri la nivelul colului, al endometrului sau să se facă o cale falsă și nu se va introduce mai mult de 3—4 cm. Dacă se suspectează leziuni intracervicale se va explora întîi canalul cervical și apoi se va face dilatarea pentru histeroscopie.

Histeroscopul, cu învelișul extern și cu obturatorul canalului de apă montat, se introduce în canalul cervical, obstruînd perfect lumenul. Se extrage obturatorul canalului de apă, se conectează recipientul, care conține soluție apoasă și se începe spălarea cavității uterine. Se deschide canalul de evacuare prin care se elimină apa cu mucus, cheaguri și detritusuri celulare. În clipa cînd soluția perfuzată devine clară la evacuare, se introduce mai mult histeroscopul în cavitatea uterină și se fixează în poziție. Din acest moment poate să înceapă examinarea cavității uterine, care se face din vecinătatea orificiului intern al uterului. Examinarea cavității uterine se face prin mișcări cît mai reduse ale histeroscopului, pentru a nu produce leziuni: examinarea se face pe peretele superior către fundul uterului și apoi al orificiilor tubare. Ulterior se examinează peretele inferior al uterului. Vom avea grijă ca în timpul examinării să îndepărtăm eventualele obstacole care apar pe pereții uterini, cheaguri, mucus, pentru a obține o vizualizare perfectă. Vom avea grijă să nu provocăm sîngerări ale peretelui superior uterin sau cînd acestea sînt date de o leziune anterioară, vom avea grijă să nu influențăm examinarea peretelui inferior uterin, pe care această sîngerare poate să-l acopere.

Indicații. Histeroscopia este o metodă rapidă pentru a diagnostica corect, a face tratament în anumite leziuni și pentru un studiu definitiv la bolnave cu anomalii ale cavității uterine.

Pentru identificarea leziunii intrauterine prin histeroscopie, leziunea trebuie să aibă caractere morfologice macroscopice diferite de peretele uterin înconjurător, normal. Histeroscopia arată nu numai locul unei inflamații, mărimea și întinderea unei inflamații sau neoplasm în cavitatea uterină, ci furnizează totodată informații despre structura tisulară externă a leziunii. Totodată, histeroscopia este o măsură care precede un diagnostic prin chiuretaj uterin bioptic. Din acest motiv este cea mai răspîndită și mai importantă metodă de diagnostic.

Sîngerările anormale sînt cele mai frecvente simptome pentru care se explorează cavitatea uterină. Histeroscopia este indicată în toate cazurile de sîngerare de la orificiul intern pînă la cel extern al canalului cervical. Dacă se suspectează leziuni intracervicale, de exemplu polip cervical, dilacerări cervicale, cancer cervical, în primul rînd va fi examinat canalul cervical și apoi se va face dilatarea acestuia.

În cazul sîngerării cavității uterine, atunci cînd vom face histeroscopia, trebuie să avem în minte posibilitatea unei sarcini anormale, dacă femeia este în perioada fertilă, sau a unui cancer de endometru în timpul și după climacterium. Nu se va face histeroscopie în caz de iminență de avort. Histeroscopia poate să fie folosită ca metodă auxiliară de diagnostic în neoplasmul trofoblastic.

Prin histeroscopie se identifică relativ ușor polipii endometriali, leioamele submucoase, endometrita cronică, adenomiozita, atrofia endometrială, hiperplazia endometrială, sîngerările disfuncționale. În perioada fertilă se poate indentifica existența sarcinii, a resturilor ovulare, a molei hidatiforme și a altor tumori corionice. În aceste

Scanned with OKEN Scanner

cazuri histeroscopia trebuie să fie urmată totdeauna de biopsie din aria anormală. Prin histeroscopie se pot observa uterele care au avut un trecut chirurgical. Se pot observa cicatrice anormale după cezariană, miomectomie, suturi cu fir neresorbabil, cicatrice după chiuretaje pentru avort sau în postpartum. Prin histerectomie se poate studia prezența corpilor străini în cavitatea uterină, steriletul.

Histeroscopia studiază anomaliile de contur ale cavității uterine.

Histerograma normală este un triunghi isoscel cu baza în sus și pereții laterali ușor arcuiți. Deformarea cavității uterine prin diferite leziuni poate identifica patologia uterină. Neregularitatea marginii la o histerogramă își are originea în hiperplazia de endometru, în aderențele traumatice, polipoza endometrială, cancerul endometrial, tuberculoza endometrială sau adenomioza.

Defectul de umplere este o consecință a tumorilor sau a altor proiecții ale pereților uterini în cavitate. Aceste defecte de umplere trebuie deosebite de bulele de aer, de alte substanțe opace, apărute la histerografie.

Histeroscopia se poate practica în studiul sterilității, putînd să depisteze leziuni endometriale, sinechii uterine, mioame submucoase, care la explorările obișnuite pot să scape.

Histeroscopia poate fi folosită ca metodă pentru cateterizarea tubară ascendentă, folosind un cateter de polietilenă cu un diametru de 1,2 mm, care poate să fie introdus pînă în ampula tubară prin porțiunea interstițială. Această cateterizare se folosește pentru prevenirea aderențelor tubare în chirurgia plastică, sau pentru colectarea fluidului tubar în studii biochimice.

Histeroscopia poate fi folosită ca metodă terapeutică în polipul endometrial, rezolvarea aderențelor traumatice intrauterine sau la îndepărtarea corpilor străini. De asemenea, poate fi folosită ca o metodă eficientă în producerea sterilității permanente. Gauss 1928 și Schröder 1934 au realizat coagularea electrică a orificiului tubar și a porțiunii intramurale tubare, folosind un electrod introdus cu ajutorul histeroscopului.

Metoda nu este larg răspîndită.

Contraindicațiile histeroscopiei sînt:

— Infecția acută a organelor pelviene, în special cavitatea uterină și trompa.

— Cazurile pasibile de sîngerare profundă, perforare uterină sau alte accidente în cursul dilatării canalului cervical și examinării. Aceste situații se pot întîlni în special în cancer și tumorile trofoblastice, deși autorul arată că nu a avut această complicație pe un număr foarte mare de cazuri.

— În sarcina incipientă, în special cînd se dorește menținerea acesteia.

Reacții adverse posibile în cursul histeroscopiei

Histeroscopia este o metodă foarte sigură de explorare a cavității uterine: cu toate acestea, pot să apară uneori efecte secundare nedorite.

Pot să survină dilacerări ale canalului cervical, atunci cînd se face o dilatație intempestivă a colului, care este rezistent la o nulipară și cînd este preferabilă aplicarea prealabilă a unei laminarii.

Perforarea peretelui uterin este o posibilitate care apare la femeile în perioada de lactație sau postmenopauză, cu o hipotrofie a peretelui uterin. Atenția va fi mărită în cazurile în care se suspectează o invazie a țesutului muscular de către un cancer endometrial sau trofoblastic. Riscul unei sîngerări abundente apare în timpul unor dilacerări cervicale, în sarcina cervicală, în cancerul endometrial sau trofoblastic, cînd prin histeroscop se lezează entitatea pe care vrem să o studiem.

Este discutabilă posibilitatea migrării celulelor canceroase uterine prin trompă în cavitatea uterină, avîndu-se în vedere că presiunea de perfuzie a lichidului uterin

Scanned with OKEN Scanner

este peste 50 cm apă și sub 95 cm apă, presiune la care este posibil refluxul tubar. În cazurile în care s-a făcut laparotomie pentru carcinoame endometriale, în lichidul peritoneal nu au fost identificate aceste celule.

Posibilitatea migrării unei infecții din căile genitale externe în uter și apoi în trompe și peritoneu, este redusă, avînd în vedere considerentele expuse anterior și totodată faptul că, lichidul de perfuzat în histeroscopie conține și o soluție antibiotică, tocmai pentru a combate consecințele infecțioase.

1.2. Histeroscopia de contact, o altă metodă de examinare endoscopică a cavității uterine

J. Barbot, B. Parent, J. B. Dubuisson ● Am. J. Obstet. Gynaecol., vol. 136, nr. 6, 1980, p. 721

Recent a fost reînnoit interesul pentru histeroscopie, care de la descoperirea ei cu un secol în urmă, a avut perioade de declin. Histeroscopia clasică necesită dilatarea canalului cervical și apoi a cavității uterine, prin injectarea de lichid sub presiune.

În histeroscopia de contact, datorită histeroscopului mai subțire, nu este nevoie de dilatarea canalului cervical, iar imaginea este obținută prin aplicarea lentilei de la extremitatea histeroscopului care se introduce în uter, pe mucoasa uterină, fără dilatarea cavității uterine prin introducere de lichid. Această tehnică simplifică aparatura și deschide noi perspective de explorare.

Autorii prezintă rezultatele a peste 1 000 de histeroscopii de contact executate în cazuri variate de ginecologie și sarcină patologică.

Avantajele tehnicii: aparatul este ușor și ieftin, folosește lumina din camera de examinare fără să fie necesară o sursă specială, nu necesită perfuzie pentru spălarea și distensia cavității uterine, vizualizarea este clară, putînd detecta două imagini la o distanță de 20 de microni, imaginile pot fi fotografiate sau televizate.

Dificultățile tehnicii: nu permite obținerea unei imagini panoramice și necesită un anumit grad de experiență.

În concepția autorilor ușurința tehnicii histeroscopiei de contact va contribui la creșterea explorării vizuale a cavității uterine.

1.3. Valoarea diagnostică a histerografiei și a histeroscopiei în unele aspecte de patologie intrauterină

V. G. Brensenco, I. Yu Almakusi ● Acuserstvo i ghinecologhia, 1981, nr. 7, p. 53—54

În diagnosticul mioamelor submucoase, adenomiozei și anomaliilor de dezvoltare uterină, histerografia este larg întrebuințată. Totuși, aspectul radiologic nu permite totdeauna să evidențiem caracterul exact al patologiei intrauterine. În afară de aceasta, după chiuretajul uterin efectuat în caz de miom sau adenomioză, de multe ori metroragia persistentă nu permite efectuarea histerografiei diagnostice, ceea ce mărește timpul de spitalizare a bolnavei. În ultimii ani, în diagnosticul patologiei intrauterine este întrebuințată histeroscopia (Vodianik, Pobedinsky, Volobuev,

Scanned with OKEN Scanner

Moreno, Paterso, Valle). Interesul pentru această metodă a crescut mai ales după introducerea în practică a fibrelor optice. În literatură există puține lucrări (Volobuev, Fermarian) care se ocupă de valoarea diagnostică comparativă a histerografiei și histeroscopiei pentru diagnosticul leziunilor intracavitare uterine, iar autorii au folosit în studiile lor un model mai puțin perfecționat de histeroscop. Avînd experiență în efectuarea histeroscopiei prin folosirea histeroscopului cu fibre de sticlă al firmei „Storz", autorii au efectuat un studiu comparat al valorii histerografiei și histeroscopiei ca metode de diagnostic în patologia intrauterină. Au fost studiate 64 bolnave care au fost împărțite în 3 grupe de studii: în prima grupă, 31 de bolnave cu adenomioză, în a doua grupă, 24 de bolnave cu miom uterin submucos, în a treia grupă 9 bolnave din care 5 cu polipi endometriali, 2 cu bride uterine, iar 2 bolnave cu sinechii.

Histerografia a fost efectuată la marea majoritate a bolnavelor ambulator și a precedat histeroscopia, în a 5-a sau a 6-a zi a ciclului menstrual.

La unele bolnave histeroscopia a fost făcută în staționar, după efectuarea histerografiei. La aceste bolnave, histerografia s-a efectuat numai după încetarea sîngerării vaginale, adică în a 5-a sau a 6-a zi după chiuretajul biopsic și histeroscopie. S-a folosit histeroscopul Storz cu fibre optice. Pentru dilatarea cavității uterine s-au folosit soluții sterile (ser fiziologic, ser glucozat 5%, dextran). În funcție de patologia intrauterină presupusă, histeroscopia a fost efectuată în a 2-a sau a 3-a zi înainte de menstruație, în care cazuri a fost totdeauna urmată de biopsie, sau în a 5-a sau a 6-a zi a ciclului menstrual. Sîngerările nu au constituit o contraindicație a histeroscopiei și nu au scăzut calitatea imaginii obținute. Nu s-au notat incidente sau accidente în timpul histeroscopiei, nici în perioada imediat postoperatorie. Studiul valorii comparative a histerografiei și histeroscopiei în diagnosticul patologiei intrauterine, a arătat că metoda care dă informațiile cele mai corecte și mai sigure este histeroscopia. Totodată, această metodă poate fi folosită și în scop de control după îndepărtarea nodulilor miomatoși și a polipilor voluminoși, ca și în scopul secționării sinechiilor uterine și a bridelor din cavitatea uterină.

1.4. Posibilitatea utilizării fetoscopiei în diagnosticul defectelor de dezvoltare fetală și a bolilor ereditare

Y. A. Bakherev, I. S. Rozovsky, A. I. Emeliynova, B. L. Gurtovoy ● *(Acuserstvo i ghinecologhia, 1981, nr. 6, p. 43—45)*

Una din noile metode de diagnostic prenatal îl constituie fetoscopia, adică examinarea nemijlocită a fătului cu un endoscop special fibrooptic introdus în cavitatea amniotică prin amniocenteză transabdominală. Cu ajutorul fibroscopiei pot fi studiate diferitele părți ale fătului, placenta, ombilicul, poate fi detectată prezența anumitor vicii de dezvoltare (Petrick) și, de asemenea, să se efectueze biopsia tegumentară la făt sau să se obțină un eșantion de sînge din vasele cordonului, în vederea diagnosticului prenatal al hemoglobinopatiilor (Hobbins și Mahoney). Fetoscopia se efectuează de obicei la femei în al doilea trimestru de sarcină, înaintea întreruperii cursului acesteia. La început, ca fetoscop era întrebuințat un cistoscop pediatric, cu diametrul exterior de 5—6 mm, iar fetoscopia era înfăptuită sub anestezie generală printr-o mică incizie similară celioscopiei. Asemenea manevre erau asociate cu un risc crescut de întrerupere a sarcinii, sau de moarte a fătului. Ulterior, odată cu inventarea en-

Scanned with OKEN Scanner

doscoapelor fibrooptice s-a creat posibilitatea de a se efectua fetoscopia, folosindu-se în acest scop amniocenteza. În literatură există un număr redus de comunicări în privința folosirii acestei metode în scop diagnostic la femei, la care există riscul unei nașteri cu făt malformat (Benzie, Rauskolo). Autorii au efectuat fetoscopia la 40 de femei cu vîrsta sarcinii de 16—22 de săptămîni, care prezentau suspiciune de patologie ereditară. În calitate de fetoscop a fost folosit „Selfoscopul" firmei japoneze Olimpus, cu diametrul exterior al acului de 1,7 mm, lungimea 150 mm cu un unghi de observație de 75°, fiind prevăzut și cu un dispozitiv foarte fin de prelevare a biopsiei.

În 35 de cazuri au putut fi vizualizate diferite părți ale fătului. Biopsia tegumentară de la făt s-a efectuat în 5 cazuri și puncția vaselor din cordon în 5 cazuri. Autorii consideră că fetoscopia trebuie efectuată în cazuri bine stabilite, cînd amenințarea nașterii unui făt cu malformații este de 20% sau mai mare. În aceste condiții această metodă de investigație lărgește posibilitățile consultației medico-genetice în scopul profilaxiei patologiei perinatale.

1.5. Laparoscopia

F. Uyttenbroeck ● Masson, Paris, New York, Barcelona, Milano (1980) (Les complications opératoires en gynécologie chirurgicale), p. 42—45

Introducerea unui trocar poate determina fie leziuni vasculare retroperitoneale, hematoame ale peretelui abdominal sau ale organelor abdominale, fie leziuni intestinale sau ale marelui epiploon.

Laparoscopia ginecologică cu incizie în vecinătatea ombilicului dă mai multe complicații decît laparoscopia subombilicală.

Accidente posibile. Incizia în vecinătatea ombilicului, crearea și menținerea unui pneumoperitoneu pot să dea naștere unor complicații:

— Hematom în peretele abdominal
— Hemoragia arterei epigastrice inferioare
— Hematom intestinal și epiploic, precum și hematom retroperitoneal.
— Perforații ale organelor abdominale
— Emfizem cutanat, mediastinal sau epiploic
— Pneumotorax, pneumocolon
— Embolie gazoasă
— Ruptura diafragmului

Complicațiile specifice ale laparoscopiei chirurgicale

— Hemoragii după biopsia diferitelor organe
— Arsuri provocate de electrocoagularea centrului biopsiei
— Aderențe
— Sterilizări.

Electrocoagularea la frecvențe înalte poate necesita temperaturi mergînd pînă la 600° și prezintă inconvenientul că sarcinile electrice se scurg de la suprafață către interiorul organelor, prin canalele electroliților, vase și intestine, ca și în întreg organismul.

Deplasîndu-se prin peritoneu, electricitatea poate să atingă și alte organe, cum ar fi intestinele. Dacă trocarul nu este bine izolat, se pot produce arsuri cutanate.

Scanned with OKEN Scanner

Este posibilă apariția unei complicații de tipul sterilizării după naștere sau după biopsia ovariană.

O altă complicație posibilă este difuzia lichidului tumoral, dar toate aceste accidente locale sau generale vor fi din ce în ce mai reduse, pe măsură ce tehnica și experiența operatorului vor evolua.

Complicațiile postoperatorii:

— Infecțiile
— Paralizia intestinală
— Hernia în centrul unei perforații cu trocarul.

Prevenirea complicațiilor. Leziunile vasculare retroperitoneale reprezintă una din complicațiile cele mai grave; ele sînt provocate fie de acul greșit dirijat al trocarului, fie de o pătrundere prea adîncă a bisturiului, care poate perfora aorta, vena cavă sau artera iliacă primitivă, care la o bolnavă slabă se află la mai puțin de 2 cm sub piele, în regiunea ombilicală.

Electrocoagulările vor fi totdeauna executate cu extremă prudență și precizie, pentru a evita arsurile care constituie a doua complicație gravă. Semm a atras atenția, în special asupra acestui accident grav, propunînd înlocuirea electrocoagulării cu înaltă frecvență, prin cea cu frecvență joasă. El preferă utilizarea unei pense atraumatice de electrocoagulare.

Contraindicațiile laparoscopiei

— Peritonita difuză
— Obstrucția intestinală
— Hernia diafragmatică
— Cardiopneumopatiile
— Masa tumorală importantă
— Obezitatea

În aceste cazuri poziția Trendelenburg excesivă sau prelungită poate fi urmată de o extensie abdominală și o aritmie cardiacă.

Concluzii

Din 599 de laparoscopii — 353 au fost făcute la indicație diagnostică și terapeutică, din care 47 de bolnave au fost tratate prin electrocoagulare. S-au făcut 246 de sterilizări, din care 116 prin electrocoagulare și 130 prin metoda inelului fallopian.

Scanned with OKEN Scanner

Scanned with OKEN Scanner

CAPITOLUL II

2.1. Amniocenteza

Treptat, obstetrica a ieşit din compartimentul ei, trecînd în teritoriul ştiinţelor de graniţă şi fundamentale; se integrează din ce în ce mai mult în tehnologie, intrînd astfel în mişcarea medicinii moderne.

Unul din cele mai importante eforturi ale obstetricii moderne este scăderea morbidităţii şi mortalităţii fetale, motiv pentru care obstetricianul devine pediatru prenatal şi intranatal, atît în diagnostic, cît şi în terapie.

În acest scop, amniocenteza devine o investigaţie preţioasă, în depistarea şi anticiparea dificultăţilor previzibile, ca şi a deciziilor terapeutice.

Practic, toţi autorii sînt de acord că acest examen nu trebuie să mai fie făcut sistematic, ci numai atunci cînd există un risc în evoluţia fătului.

2.1.1. **Indicaţii**

Investigarea directă prin amniocenteză a fătului, în învelişurile sale, are următoarele indicaţii:

— Izoimunizarea Rh
— Aprecierea condiţiilor de viaţă intrauterină a fătului
— Evaluarea gradului de maturitate fetală
— Studiul anomaliilor genetice
— Moartea fătului în uter.

2.1.2. **Contraindicaţii**

— Nici o amniocenteză nu poate fi efectuată fără o motivare ştiinţifică.
— Amniocenteza este contraindicată dacă nu este stabilită în prealabil localizarea placentară.
— Amniocenteza nu poate fi efectuată decît cu acordul gravidei, al soţului sau al aparţinătorilor.

2.1.3. **Tehnica amniocentezei**

— Se administrează un deconectant sau un hipnotic uşor cu 30 de minute înaintea amniocentezei.

— Se goleşte vezica urinară.

La locul destinat punctiei se injectează novocaină 0,5% transfixiant, de la tegument pînă la peritoneu.

— Puncţia se poate executa în zona suprapubiană sau la nivelul şanţului gîtului fetal. Puncţia amniotică pe cale vaginală a fost părăsită din cauza riscului de ruptură a membranelor amniotice şi al declanşării premature a travaliului.

— Acul de puncţie este lung de 10—12 cm şi are 1—1,2 mm grosime.

— Cu o manevră blîndă, se puncţionează peretele abdominal, apoi peretele uterin, moment în care se aspiră, pentru a obţine lichid amniotic.

— Se recoltează cantitatea necesară stabilirii constantelor biochimice urmărite. În cazul izoimunizării este nevoie de o cantitate de 4—5 ml şi este de dorit ca lichidul amniotic să nu fie amestecat cu sînge.

— După terminarea aspiraţiei se retrage acul, iar la locul puncţiei se aplică un pansament.

— Gravida nu necesită spitalizare; ea trebuie să revină ambulatoriu, pentru repetarea amniocentezei, aproximativ după 2 săptămîni (în cazul izoimunizării Rh).

Lichidul aspirat poate fi opalescent, amestecat cu meconiu (suferinţă fetală), de culoare castaniu-deschisă, gălbuie în caz de eritroblastoză; cu aspect de sînge alterat, negricios, murdar în moartea fătului în uter; sau lichidul est colorat după administrarea unor substanţe colorante intravenoase la mamă (indigo-carmin) în cazul unui test asupra circulaţiei şi funcţiei placentare.

2.1.4. **Complicaţii materne şi fetale**

Deşi literatura ne informează despre sute de amniocenteze fără complicaţii, totuşi complicaţii apar, unele uşoare, iar altele mai grave:

— Extragerea de sînge în loc de lichid, prin puncţionarea placentei, a vaselor uterine sau a cordonului ombilical. Este necesar să localizăm totdeauna placenta şi dacă extragem sînge să scoatem imediat acul. Aspiraţia de sînge fetal a fost descrisă, de asemenea, de mulţi autori (Walker, Fairweather, Queenan, Wang şi colab. ş.a.); elemente ale sîngelui fetal pot să pătrundă în sîngele mamei, ceea ce, în caz de incompatibilitate, poate să ducă la o creştere a cantităţii de anticorpi. Contracţiile uterine care apar, pot de asemenea, să împingă lichidul amniotic în circulaţia maternă.

— Clinic, pot să apară greţuri, paloare, dureri în abdomen, chiar pînă la tabloul complet al şocului, dar manifestările trec rapid, prin culcarea bolnavei în decubit lateral stîng.

— Hematoame mici uteroplacentare, care rămîn fără zgomot clinic, sau lezarea unui vas al plăcii coriale (W. Krause, semnalează un astfel de caz în care a avut loc o hemoragie amniotică depistată la amnioscopie — fătul născîndu-se cu o anemie secundară).

— Embolia amniotică după amniocenteză nu este citată în literatură, în afara unui caz descris de Schreiner, la primul Congres European de medicină pediatrică (Berlin, 1968). În aceste cazuri semnele clinice pot fi următoarele: a) semne de embolie pulmonară; cianoză accentuată a feţei, dispnee iritativă, nelinişte, anxietate; b) semne de hipoxie centrală, prin tulburări circulatorii, obnubilare, greaţă, vărsături, cefalee; c) tulburări ale coagulării şi alterarea zgomotelor fetale, duritatea pereţilor uterului, lichid hemoragic la amnioscopie; d) bloc de ramură prin supraîncărcarea inimii drepte.

Scanned with OKEN Scanner

— Moartea fătului, care poate să survină în urma puncționării inimii fătului. Aceste informații mai sînt furnizate și de comunicările lui Mayer, Deans Crystle, Rigsby (1970), ca și de cele ale lui W. T. Creasmann, R. Lawrence (1968).

— Puncția albă, care înseamnă reducerea lichidului amniotic, sau obținerea unui lichid foarte dens, care nu trece prin acul nostru subțire (oligoamnios, sarcină prelungită); nu trebuie insistat, pentru că pot fi provocate leziuni ale organelor importante din economia generală a fătului sau leziuni ale cordonului.

— Infecțiile amniotice sînt excepționale și pot fi evitate prin precauții de asepsie riguroasă.

2.1.5. **Paracenteza fetală**

Pentru efectuarea unei transfuzii fetale intrauterine este necesară cunoașterea tehnicii de paracenteză, care constituie în primul rînd un mijloc de investigație și în al doilea rînd unul de terapie intrauterină a fătului.

Metoda se practică la toate gravidele cu feți morți în antecedente, cu sau fără anasarcă fetoplacentară, precum și la gravidele care au curba Liley în zona C și al căror titru de anticorpi, determinat prin testul indirect Coombs, este peste 1:64.

Diagnosticul antenatal de anasarcă fetoplacentară cu ascită se bazează pe paracenteza fetală, în timpul căreia se extrag pînă la 100 ml lichid ascitic și uneori chiar mai mult. Cînd anasarca este constituită, șansele sînt foarte reduse, dar Conferința de la Ros a arătat statistic că în anasarca fetoplacentară proporția de supraviețuiri este de 13,6%, iar în preanasarcă de 43,5%.

Această paracenteză se practică de la 34—35 de săptămîni în sus și este indicată, după cum am spus, la feții sortiți morții *intrapartum*.

2.1.6. **Tehnica și aparatura**

— Amniocenteza (despre care s-a menționat), cu dublu scop: recoltarea de lichid amniotic și introducerea în cavitatea amniotică a unei substanțe de contrast (Urovison, Odiston, 30 ml).

— După 24 de ore, la radiografia abdomenului, pe clișeul radiografic se vede masa intestinală a fătului, datorită faptului că fătul înghite produsul de contrast, ceea ce duce la o bună opacifiere a masei intestinale fetale.

— Se pregătește un ac sterilizat, lung de 30 cm, de grosimea acului de puncție vaginală, avînd în față radiografia abdominală a mamei, pe care se privește masa intestinală și poziția fătului în uter; ceea ce ușurează abordarea abdomenului fetal pentru paracenteză.

— În cazul cînd aparatul radiologic este de tip Siemens, cu televiziune, cu amplificator de strălucire și filtru, vizionarea este directă, ușoară pentru efectuarea tehnicii, iar iradierea foarte redusă, în comparație cu metoda reperării abdomenului fetal prin radiografie.

— Înaintea puncționării abdomenului, mama se sedează cu Valium, Librium, Ciclobarbital (indirect și fătul).

— Anestezie locală cu xilină 3—4 ml, inclusiv peritoneal.

— Se pătrunde cu acul vertical, se scoate lichid amniotic, ceea ce ne convinge că sîntem în sacul amniotic, apoi îndreptăm acul spre abdomenul fetal, între femur

Scanned with OKEN Scanner

și coloana vertebrală. În momentul cînd trece prin peretele abdominal al fătului, apare senzația de trecere a acului prin zăpadă sau zahăr topit, iar la aspirație nu mai vine lichid amniotic ; încercîndu-se injectarea a 1—2 ml ser fiziologic, se constată că acesta nu trece, adică pistonul nu poate fi împins, din cauza unei rezistențe (atunci acul se află în peretele abdominal). Introducînd în continuare acul încă 2—3 cm se pătrunde în cavitatea abdominală. De data aceasta, serul fiziologic va intra ușor, sau, aspirînd în cazul cînd fătul are ascită, se va obține lichid de ascită (laboratorul va confirma aceasta imediat). Se golește la maximum abdomenul fătului și, pentru o cît mai mare siguranță se introduc 1—2 ml de substanță de contrast, care va lua forma abdomenului fetal. Această tehnică, prin care se investighează ascita fetală în caz de anasarcă feto-placentară, devine utilă atunci cînd nu sînt create condiții pentru dozarea spectrofotometrică a bilirubinei. Prezența lichidului demonstrează că momentul operației cezariene este depășit. În acest moment, diagnosticul de anasarcă feto-placentară este sigur și fătul riscă să moară în uter. O singură intervenție este necesară; perfuzia intrauterină.

Pe acul cu care s-a pătruns în cavitatea peritoneală se introduce un tub steril de polietilen subdimensionat calibrului acului. Tubul trebuie introdus pe o lungime de 40—50 cm, adică lungimea acului plus încă 10 cm, pentru a lua conturul cavității abdominale.

Acul se retrage, fiindcă poate leza intestinele fătului sau alte organe, cînd acestea se mișcă ; tubul de polietilen rămîne pe loc și la el se va adapta un perfuzor cu eritrocite concentrate, Rh negativ, O.

Cantitatea de sînge depinde de vîrsta fătului, precum se vede în schema Quenam :

Săptămîni	*ml*	Săptămîni	ml
26	35	30	50
27	40	31	50
28	40	32	60
29	40	33	75

Schema Thompsen :

Pînă la 30 de săptămîni	80 ml
Între 30 și 34 de săptămîni	120—150 ml

Perfuzia se efectuează lent, în 60—90 de minute ; se înregistrează în acest timp ECG fetală. Apoi tubul de polietilen se retrage ; în timpul acestei manevre, se injectează penicilină 800 000—1 000 000 u. + 1 g streptomicină, care rămîne în cavitatea abdominală maternă. Perfuzia se repetă după 3 săptămîni. Se pot face 2—3 perfuzii. Nu se lasă tubul pe loc, deoarece poate să iasă din abdomenul fătului în timpul mișcărilor, poate să declanșeze prematur travaliul și poate să constituie un risc de ocluzie intestinală pentru făt.

Cam 57/100 din hematiile adulte se găsesc în sîngele fetal, ceea ce arată că prin puncție își atinge scopul.

Hematiile din abdomenul fătului trec prin limfatice în canalul toracic, vena subclaviculară stîngă și în 5—6 zile (Herbst) se află deja în circulația fetală.

Dacă fătul moare, ECG este negativă ; mișcările dispar, apar semnul Deuel (haloul pericranian), semnul Spalding (încălecare), semnul Jungman (de depărtare a oaselor craniene).

Fătul se expulzează apoi rapid, cam în 48 de ore, datorită substanței de contrast, care are rol de declanșare a travaliului, în caz de ou mort și reținut.

Scanned with OKEN Scanner

2.1.7. **Accidente fetale și materne**

Accidente fetale: leziuni ale cordonului ombilical; leziuni ale ficatului, splinei și inimii, care pot să ducă la moartea fătului; leziuni ale intestinului, vezicii urinare, rinichiului, plămînului, care sînt mai puțin periculoase; infecții (amniotita).

Accidente materne: infecții (peritonita, hepatita epidemică), hemoragie intraperitoneală prin lezarea unui varice uterin; embolie amniotică (excepțional).

Metoda paracentezei urmată de perfuzie intrauterină îi aparține lui Liley.

2.2. Supravegherea copiilor care au supraviețuit transfuziei intrauterine

A. F. Hardyment, H. S. Salvador, M. E. Towell, C. W. Carpenter, J. E. Jan, A. J. Tingle ●
American Journal of obstetrics and gynaecology, vol. 133, 1979, pag. 235

Efectele pe termen lung ale transfuziei intrauterine sînt încă întîmplătoare de cînd a fost raportată prima perfuzie, în 1963. Cu toate acestea, autorii au efectuat un studiu pe supraviețuitorii a 57 de nou-născuți, cărora li s-a făcut perfuzie in utero între 1966—1975.

47 de feți au fost născuți vii, iar 15 au sucombat în perioada neonatală. Supraviețuirea totală a fost de 27 din 57 (48%). S-a făcut o supraveghere extensivă de la vîrsta de 22 luni la 10 ani la 21 din 27 de supraviețuitori. Înălțimea copiilor a fost mai mică la un singur copil, iar circumferința craniană a fost puțin mai mare decît media. Din 21 de copii 19 au vedere normală, unul este ușor miop, și unul hipermetrop. Un copil avea o scădere unilaterală a acuității auditive. Toți au avut EEG normală și nici unul nu era întîrziat mintal. Doar 2 copii au prezentat semne neurologice majore, iar 6 semne neurologice minore.

Nu s-a constatat un transfer pasiv de anticorpi, dar s-au constatat ușoare tulburări ale imunoglobulinelor.

Scanned with OKEN Scanner

Scanned with OKEN Scanner

CAPITOLUL III

3.1. Lichidul amniotic

3.1.1. **Originea şi circulaţia lichidului amniotic**

Terry McCarthy şi Peter Saunders

(Lichidul amniotic. Cercetare şi aplicare clinică, Ed. II complet revizuită, editată de D.V.I. Faireweather M.D. şi T.K.A.B. Eskes, 1978, Excerpta Medica, Amsterdam, Oxford, New York, vol. I).

3.1.1.1. **Originea lichidului amniotic**

Deşi lichidul amniotic este derivat în ultimă instanţă de la mamă, procesele fiziologice implicate în producerea lui sînt încă neclare, iar cercetările sînt îngreuiate de multiplele sedii posibile ale formării sale.

Lichidul ar putea proveni ca o secreţie sau ca un ultrafiltrat fie de la mamă prin membrane, placentă ori cordon, fie de la făt, prin piele, tractul gastrointestinal, arborele traheobronşic sau rinichi.

Studiul proteinelor solubilizate furnizează o dovadă imunologică, că atît fătul, cît şi mama îşi aduc fiecare contribuţia la formarea lichidului amniotic.

Componenţa lichidului pare de asemenea să varieze în ceea ce priveşte locul originii sale în diferitele perioade ale gestaţiei.

La embrionul timpuriu se poate produce o secreţie activă prin amnios, apoi, mai tîrziu, sursa majoră este ultrafiltraţia prin pielea fetală, în timp ce, în ultima jumătate a sarcinii această cale nu mai este accesibilă şi există o creştere a excreţiei urinare fetale şi posibil a secreţiei pulmonare. O altă dificultate în interpretarea studiilor experimentale cu izotopi o constituie marea circulaţie de lichid în ambele sensuri, demonstrată de Vosburgh şi colab., care pare să reprezinte un schimb molecular echilibrat prin membrane, schimb care nu se traduce prin nici o modificare evidentă a volumului lichidului. Faptul că lichidul amniotic nu este legat de activita-

tea țesuturilor fetale, o dovedește faptul că este prezent încă la embrionul timpuriu, cînd țesuturile acestuia sînt slab dezvoltate și nefuncționale, sau, uneori, la oul clar, cu făt absent.

3.1.1.2. **Rolul placentei și al membranei**

Există fapte care dovedesc că inițial, lichidul amniotic pătrunde prin membrane. Rolul transferului prin membrane a fost confirmat și de Danforth și Hull, care prin microscopie cu contrast de fază, au evidențiat în epiteliul amniotic și celule secretorii tipice. Totuși aceste celule degenerează în sarcina avansată, tocmai atunci cînd volumul lichidului crește mai rapid. Mai mult, Plentl a arătat că polihidroamniosul se poate instala chiar în absența celulelor secretorii.

S-a dovedit că la fătul uman nu există diferențe de potențial electric de o parte și alta a membranelor, ceea ce arată că are loc doar o difuziune pasivă, a cărei mărime depinde de mărimea moleculelor și de permeabilitatea amniosului. Albumina marcată radioactiv, injectată intravenos la mamă, apare inițial în concentrații mai mari în lichidul amniotic decît în sîngele fetal. Existența unui transfer în direcție opusă a fost demonstrată prin injectarea de aminoacizi în cavitatea amniotică.

Folosind izotopi radioactivi Hutchinson a stabilit că viteza de transfer din lichidul amniotic a fost în medie, pe oră, de 468 ml pentru apă, 12 miliechivalenți pentru sodiu și 0,6 mEqv pentru potasiu. Transferul de electroliți amintit, reprezintă doar 1/5 din cel care ar fi străbătut membranele dacă lichidul ar fi fost un simplu transsudat al serului matern. Viteza de transfer a fost de asemenea calculată, folosindu-se trasori radioactivi, în segmente izolate ale cordonului ombilical și ale membranelor (Garby).

Studii ale constituenților biochimici și imunologici ai lichidului amniotic par, de asemenea, să sugereze că lichidul derivă din plasma maternă, deoarece o mare parte din proteinele solubilizate sînt de origine maternă.

S-a demonstrat că moleculele mari, în special gamaglobulinele, pătrund în făt prin transport direct, prin vilii corionici și sînt apoi eliminate prin urina fetală, în lichid.

3.1.1.3. **Rolul fătului și al cordonului**

Lind a arătat că dacă se consideră substanțele difuzibile, lichidul amniotic se aseamănă cu o extindere a spațiului fetal extracelular în prima jumătate a sarcinii, modificat mai tîrziu prin pierderea permeabilității pielii fătului, întovărășită de o creștere a funcției organelor fetale intrauterine. Acest autor a arătat că volumul lichidului în prima parte a sarcinii se corelează mai bine cu greutatea și deci cu suprafața fătului, decît cu greutatea placentei și vîrsta sarcinii. Pielea fătului este permeabilă la lichide și la unele substanțe dizolvate, pînă în săptămîna a 18-a, cînd keratinizarea reduce această cale de acces.

Așadar, în primele luni, lichidul amniotic se produce prin ultrafiltrarea plasmei fetale, iar modificările progresive ale lichidului din jumătatea a doua a sarcinii se datoresc modificărilor fundamentale, care interesează cel puțin una din căile de formare și de circulație ale lichidului amniotic.

În prezent există dovezi clinice și experimentale de producere a urinii fetale intrauterin, producere care începe chiar de la sfîrșitul primului trimestru. Aceste dovezi sînt:

Scanned with OKEN Scanner

— micțiunea fătului la naștere;

— aspirațiile vezicale la fătul de 12 și 22 de săptămîni, practicate o dată cu histerectomia (Lind);

— substanțele radioopace administrate mamei sînt concentrate de rinichii fetali, făcînd astfel posibilă pielograma la făt *in utero;*

— existența unei asemănări biochimice între lichidul amniotic și urina fetală, mai ales după keratinizarea pielii acestuia;

— asocierea oligohidramniosului cu agenezia renală.

Unii autori au dedus din aceasta că în absența excreției urinii fetale, formarea lichidului amniotic nu ar avea loc. Au fost însă observate volume normale de lichid amniotic cu feți care prezentau agenezie renală. Mai mult, au fost semnalate cazuri de agenezie renală cu polihidramnios, dar în toate era prezentă și anencefalia, care a diminuat calea normală de absorbție a lichidului amniotic, prin înghițire de către făt.

Rolul căilor respiratorii fetale în formarea lichidului amniotic este mult mai puțin dovedit. Apariția surfactantului pulmonar fetal în lichidul amniotic, a devenit un test important de maturitate fetală. Unele proteine, mai ales albumina, ar putea să intre în lichidul amniotic prin căile respiratorii.

Concentrația relativ crescută de ioni clor din lichidul amniotic a fost atribuită secreției pulmonare, deși originea sa ar putea fi stomacul fetal. Alți autori (Adams și Towers) consideră că lichidul produs de plămîni este imediat înghițit de făt și nu contribuie la lichidul amniotic.

Cea mai convingătoare explicație a datelor disponibile în prezent, este că mișcările respiratorii intrauterine au drept rezultat un mic flux și reflux de lichid, care permite absorbția lui de către plămîni și, în același timp, accesul secrețiilor pulmonare în lichidul amniotic.

Studiind asociația dintre hipoplazia pulmonară, oligohidramnios și agenezia renală, Pearlman și Levin au ajuns la concluzia că este necesară cel puțin o mică producere de urină intrauterină pentru dezvoltarea completă a plămînilor fetali.

Mai rămîn cîteva surse teoretic posibile ale secrețiilor fetale care pot contribui la formarea lichidului amniotic și anume: tractul gastrointestinal, glandele salivare și mucoasa bucală.

3.1.1.4. **Circulația lichidului amniotic**

Există două concepții diferite privind circulația lichidului amniotic.

1. Un turnover foarte rapid al apei, care pare să fie demonstrat folosindu-se tehnici cu izotopi radioactivi.

2. Secreția și absorbția ar avea loc prin activitatea organelor fetale *in utero.*

Folosind ca trasori deuteriul și sodiul pentru a studia circulația apei, Vosburgh a ajuns la concluzia că lichidul amniotic este complet înlocuit la fiecare 2—9 ore. Folosind tehnici asemănătoare, Hutchinson găsește că viteza de înlocuire a apei în lichidul amniotic este de 468 ml/oră la femeia gravidă la termen.

La începutul sarcinii, lichidul amniotic este secretat și transferat prin tegumentul fetal sau posibil, prin unitatea (blocul, ansamblul) feto-placentară luată ca un întreg.

În sarcina avansată, sediul principal al schimbului lichidului amniotic, pare să fie centrat pe cordonul ombilical.

A doua interpretare posibilă este că circulația lichidului amniotic se face prin funcția secretorie activă a rinichilor fetali și resorbția din intestin după înghițire.

Campbell a calculat producția de urină în a doua jumătate a sarcinii. Aceasta crește de la 12,2 ml/oră la 32 de săptămîni, la 28,2 ml/oră la termen.

Scanned with OKEN Scanner

Rosa a stabilit că volumul mediu de lichid amniotic înghiţit pe zi este de 500 ml. Din aceştia, 40 ml au fost eliminaţi prin rinichii fetali înapoi în lichidul amniotic, în timp ce 435 ml au trecut în circulaţia maternă pe cale placentară, iar restul de 25 ml au înlocuit lichidele corpului fetal.

În sarcina incipientă are loc un transport în ambele sensuri prin tegumentul fetal, astfel că lichidul amniotic este efectiv o extensie a spaţiului extracelular fetal. De asemenea, are loc o difuziune redusă prin membrane atît la nivelul placentei, cît şi la periferie, iar în stadiile cele mai incipiente ale dezvoltării, înaintea degenerării celulelor amniotice poate să aibă loc şi un transport activ de secreţie sau de absorbţie prin difuziune pasivă, mai degrabă decît o funcţie celulară activă a epiteliului.

Tervila a arătat că, în caz de moarte a fătului, turnoverul lichidului amniotic continuă, deşi considerabil redus şi atribuie aceasta difuziunii pasive prin membrane. La 30 şi 120 de minute, după ce au fost injectaţi în lichidul amniotic deuteriu şi tritiu, urina fetală a prezentat 30% prin captare, iar în sîngele din cordonul ombilical s-au găsit 70% din markeri.

Se admite astăzi că fătul înghite *in utero*. S-a demonstrat de asemenea, folosind trasori radioactivi, la animale, înghiţirea, digerarea şi utilizarea proteinelor din lichidul amniotic de către făt.

În primele zile de sarcină, volumul lichidului depăşeşte pe cel al embrionului. Fătul este mai mare ca placenta în a 16-a săptămînă şi mai mare decît volumul lichidului amniotic în săptămîna a 20-a.

Volumul lichidului amniotic a fost măsurat prin amniocenteză în toate stadiile sarcinii. La 115 paciente între a 15-a şi a 40-a săptămînă, Queenan şi colab. au găsit că volumul mediu creşte pînă la a 34-a săptămînă, după care descreşte treptat, deşi în unele cazuri continuă să crească pînă la naştere. Există o mare variaţie individuală în această privinţă.

3.1.2. **Factorii care reglează volumul lichidului amniotic**

D. R. Abramovich ● *(Vol. 1, 1978, Ed. Medica, p. 28—51)*

Factorii care reglează volumul lichidului amniotic sînt strîns legaţi de circulaţia lichidului amniotic şi dinamica apei sacului gestaţional. Factorii sau factorul care controlează volumul lichidului amniotic sînt puţin înţeleşi, deşi rolul deglutiţiei fetale şi al excreţiilor a devenit de curînd mai limpede.

Calea pe care apa şi electroliţii intră şi părăsesc sacul gestaţional sînt cunoscuţi în prezent, deşi importanţa relativă a fiecărei căi este totuşi incertă.

Metodele de apreciere a volumului lichidului amniotic se aplică prin prelevarea sacului intact, prin histerectomie.

După 18—20 de săptămîni de gestaţie tehnica este dificilă. Pentru sarcinile în evoluţie, singura metodă disponibilă este folosirea principiului diluării colorantului, pentru că estimarea clinică este incorectă, iar metodele ultrasonice dau numai aproximaţii.

Fătul începe să înghită lichid amniotic şi să elimine urină la 11 săptămîni. Totuşi, la 12 săptămîni volumul lichidului amniotic înghiţit este nesemnificativ.

Folosind eritrocite marcate cu crom, Pritehard a apreciat că un făt de 16 săptămîni înghite 7 ml/zi, iar unul de 20—21 de săptămîni, 16 ml/zi. Dacă se face raportul de greutate fetală, fătul de 16 săptămîni înghite 2,0 ml/kg/oră, iar la 20—21 de săptămîni, fătul înghite 2,1 ml/kg/oră.

Scanned with OKEN Scanner

3 1.2.1. **Excreţiile fetale**

Unii autori (Lind şi colab.) consideră că urina fetală contribuie hotărîtor la formarea lichidului amniotic şi această afirmaţie este susţinută de dovezi ferme. Schiller şi Toll sînt printre primii cercetători care au semnalat asocierea dintre oligohidramnios şi malformaţii ale sistemului urinar fetal (agenezia renală sau uretra absentă). Se cunoaşte în prezent volumul urinii produsă de fătul aproape de termen. Folosind „sonarul" pentru măsurarea eliminărilor urinare în uter, Campbell ajunge la concluzia că fătul de 39 şi 40 de săptămîni elimină 24,6, respectiv 28,2 ml/oră. S-a stabilit că nu există nici o diferenţă între volumul urinii eliminată pe zi de fătul cu volumul lichidului amniotic normal, faţă de cel la care volumul lichidului este crescut. În cazul hidramniosului devin importante alte căi în afara urinii pentru aportul crescut de apă şi substanţe dizolvate.

3.1.2.2. **Producerea de lichide de către tractul respirator fetal**

Tractul respirator plin cu lichid este normal în uter. Fătul poate să respire şi să inhaleze lichid, sau invers, alveolele şi căile respiratorii pot să producă lichid; amîndouă aceste posibilităţi pot să coexiste.

La termen tegumentul fătului este keratinizat, deci impermeabil, iar cordonul ombilical devine cu mare probabilitate un sediu important al schimburilor, deşi este mai puţin important decît faţa fetală a placentei. Abramovich şi Page au arătat că apa şi potasiul sînt transferate din lichidul amniotic în circulaţia fetală pe calea cordonului şi că faţa fetală a placentei este sediul transferului de apă, la un loc cu sodiul, clorul, ureea şi creatinina. Deşi această cercetare a fost efectuată *in vitro* şi a arătat o trecere într-o singură direcţie, prin comparare cu o lucrare similară, dar *in vivo*, la sarcina medie, este sigur că un schimb este posibil în ambele sensuri. Deci factorul, sau factorii care controlează volumul lichidului amniotic sînt încă nelămuriţi. Valorile pentru deglutiţie şi excreţie nu diferă semnificativ cînd lichidul este normal sau crescut şi astfel nu constituie factorii cheie pentru controlul volumului.

Fluidul din tractul respirator este puţin probabil să fie important în acest context, în timp ce trecerea prin membrane pare să fie controlată prin forţe hidrostatice sau osmotice, ce par să nu se schimbe în hidramnios. Importantă este cantitatea mare de renină din corion (Skinner). Trebuie încă precizat dacă aceasta este transformată eventual în angiotensină II şi astfel ar putea influenţa volumul. Conceptul emis de Hutchinson potrivit căruia transferuri de mari volume de apă între mamă, făt şi lichidul amniotic, reprezintă doar un flux de difuziune (în timp ce există şi un schimb de 1/1 de molecule de apă, care a fost marcată radioactiv), indică numai un mod general de schimburi, nu sediile individuale. Prolactina din lichid poate, de asemenea, să aibă importanţă.

Cercetările efectuate duc totuşi la concluzia că suprafaţa fetală a placentei, membranele şi cordonul constituie sediile unde se pot produce curenţi masivi de apă, care pot să modifice volumul lichidului amniotic.

În rezumat, în timpul sarcinii are loc un schimb steady-state de apă şi de electroliţi între compartimentele intrauterine, schimb care cuprinde deglutiţia fetală, excreţia urinară şi alte schimburi semnificative de substanţe dizolvate şi de apă, prin intermediul unor căi încă insuficient elucidate. Aceste schimburi au loc fără îndoială, în conformitate cu caracteristicile fizico-chimice similare celor descrise *in vitro* pentru aceste straturi tisulare, dar determinarea exactă a dimensiunii şi

Scanned with OKEN Scanner

a regiunilor (sediilor) unde se desfăşoară aceste fluxuri lichidiene, reprezintă încă probleme pentru investigaţii viitoare.

Termenii „liquor amonii" şi „lichid amniotic" implică amîndoi o relaţie între membrană şi lichid în afara conţinutului lor mai mult anatomic; mulţi au socotit membranele ca originea lichidului amniotic şi reglatorul conţinutului său de apă şi substanţe dizolvante. Pînă foarte de curînd unele autorităţi, publicînd valorile

Tabelul I

Difuziunea apei prezintă coeficienţi de reflexie (α) măsuraţi pentru substanţe dizolvate, parţial penetrante prin ţesuturile placentare umane (A. Elmore Seeds)

Substanţă solubilizată	Amnios	Corion
Uree	0,02	0,01
NaCl	0,04	0,02
Glucoză	0,06	0,05
Sucroză	0,07	0,05

medii ale constituenţilor majori ai lichidului amniotic, au presupus că acesta are o compoziţie relativ stabilă (Hanon, Bonsnes). Într-un articol recent s-a arătat că sodiul şi apa pot să treacă prin tegumentul fetal cu o libertate considerabilă, pînă la termenul la care pielea devine impermeabilă, probabil în jurul a douăzeci de săptămîni, cînd relaţia strînsă între greutatea fetală şi lichidul amniotic se prăbuşeşte (Lind şi colab.). În timpul acestei faze de dezvoltare fetală, concentraţia substanţelor principale dizolvate în lichidul amniotic sînt mult mai strîns corelate cu cele din serul fetal decît din cel matern, iar lichidul amniotic poate fi considerat ca o parte a spaţiului lichidian fetal extracelular.

Faptul că, chiar înaintea sarcinii medii, apa lichidului amniotic conţine ceva mai puţin sodiu şi ceva mai multă uree decît apa serului fetal, poate fi explicat prin adiţionarea continuă de urină conţinînd puţin sodiu şi multă uree, dar nu există nici o informaţie asupra volumului de urină posibil eliminat de fătul uman în timpul acestei faze.

În a doua jumătate a sarcinii, compoziţia biochimică a lichidului amniotic se modifică progresiv, pe măsură ce sarcina înaintează. Este posibil ca creşterea stratificării şi cornificării pielii fetale să împiedice, şi în final să oprească difuziunea. Apoi, caracteristicile modificate pot reflecta maturaţia funcţiei renale fetale, explicînd creşterea concentraţiilor ureei şi creatininei şi scăderea osmolarităţii şi concentraţiei de sodiu.

Lichidul amniotic la termen are o concentraţie constantă de sodiu de aproximativ 120 miliechivalenţi/l, iar această concentraţie este menţinută într-un volum de aproximativ 800 ml, în pofida faptului că un făt normal va sustrage un oarecare volum de lichid prin deglutiţie şi va aduce urină cu o concentraţie de sodiu de 70 de miliechivalenţi/l sau mai puţin. Dacă fătul înghite aproximativ 5 ml/kg/oră, aşa cum presupune Ritchard, atunci poate fi calculat că o sursă, sau unele surse, trebuie să furnizeze aproximativ 0,7 miliechivalenţi de sodiu/oră lichidului amniotic. Aşadar, este necesar să se postuleze un loc de intrare a sodiului în lichidul amniotic, suficient de rapid pentru a menţine concentraţia la aproximativ 120 de miliechivalenţi/oră, dar prea lent pentru a permite o schimbare cu lichidul extracelular matern sau fetal; membranele fetale pot constitui acest loc.

Scanned with OKEN Scanner

Din datele prezentate se poate trage concluzia că analiza lichidului amniotic este capabilă să ofere informaţii unice asupra fătului; în prima jumătate a sarcinii asupra chimiei lichidului extracelular, în jumătatea a doua asupra dezvoltării funcţiei sale renale şi, datorită celulelor care cad, asupra dezvoltării morfologice a pielii şi mucoaselor sale. Aceste modificări sînt atît de strîns corelate cu durata gestaţiei, încît pot fi folosite ca bază de apreciere a vîrstei sarcinii; mai plin de semnificaţie este faptul că modificările par să reflecte maturitatea funcţională a fătului.

Obstetricianul este interesat de vîrsta gestaţiei, deoarece îi serveşte pentru a prezice şansele de supravieţuire după naştere, care aproape sigur depind mai mult de dezvoltarea funcţională, decît de vîrsta cronologică.

3.1.3. Citologia lichidului amniotic şi aplicaţiile sale clinice

H. J. Huisjes ● (Vol. I, 1978, Ex. Medica)

Pînă de curînd, lumea medicală nu acorda vreun interes elementelor celulare din lichidul amniotic.

Prima comunicare privind diagnosticul rupturii de membrane pe baza prezenţei în vagin a scuamelor fetale a fost publicată în S.U.A. de Bourgeois. După 20 de ani au fost introduse în acest scop două noi metode de coloraţie: sulfatul de albastru de Nil (Kittreich) şi cu pinacyanol (Averette) în Miami.

Rosa şi Fanard au descris o metodă de determinare prenatală a sexului cu ajutorul citologiei lichidului amniotic. Faptul a stîrnit interes şi a fost urmat de un val de publicaţii.

Marele impuls pentru diagnosticul antenatal a fost dat la începutul deceniului al 6-lea de descoperirea că pigmenţii bilirubinoizi în lichidul amniotic creşteau paralel cu gravitatea eritroblastozei în sensibilitatea Rhesus. Din 1965 s-au efectuat numeroase lucrări privind diagnosticul antenatal al bolilor ereditare, în parte prin analiza lichidului amniotic, şi în parte prin proceduri biochimice efectuate pe celule din culturi sau fără culturi.

O a treia linie de cercetări s-a dovedit fructuoasă în practica obstetricală de rutină. Posibilitatea de a determina vîrsta sarcinii prin examenul citologic al lichidului amniotic a fost prezentată pentru prima oară la al II-lea Congres de Citologie exfoliativă la Paris în 1965, de Brosens din Louvain. De atunci numeroase comunicări din diverse ţări au confirmat această posibilitate.

3.1.3.1. Originea şi morfologia celulelor în lichidul amniotic

Înainte de a 14-a săptămînă de sarcină, cu greu poate fi obţinută vreo celulă (Hoyes, Wachlet). Blysted a găsit o creştere a numărului celulelor scuamoase de la 2 000 la 40 000/ml; creşterea rapidă a fost observată către sfîrşitul sarcinii. Acest lucru a fost confirmat recent de Hudson. S-a demonstrat că atunci cînd fătul era de sex feminin, numărul de celule era mai mare decît atunci cînd sexul fătului era masculin, datorită numărului mai mare de celule vaginale produse de fătul feminin.

Metode. În obstetrică şi ginecologie un frotiu se face în general prin răzuirea unei suprafeţe epiteliale specifice, iar terminologia folosită porneşte de la caracterele histogene ale acestui epiteliu. Astfel, în citologia vaginală există celule (para) bazale, intermediare şi superficiale. Faptul că unele epitelii se descuamează în cavi-

Scanned with OKEN Scanner

tatea amniotică face ca în această cercetare să se folosească o nomenclatură pur descriptivă.

O a doua condiție care trebuie să fie respectată descriind celulele din lichidul amniotic este faptul că trebuie luate în considerație modificările survenite în cursul sarcinii.

Trebuie să se acorde o atenție deosebită metodelor de obținere a lichidului, metodelor de colectare a celulelor, tehnicilor de fixare și colorare, ca și a procedurii de observare.

Lichidul amniotic poate fi obținut prin puncție *transabdominală sau transvaginală sau din vagin*, după ruperea membranelor. Ultima metodă are dezavantajul contaminării mult mai probabilă cu bacterii sau cu celule vaginale materne. De aceea amniocenteza transabdominală este de preferat, ceea ce nu înseamnă că lichidul amniotic obținut vaginal nu este niciodată apt pentru examen citologic.

Puncția membranei via amnioscop prin folosirea unui cateter Drew-Smythe poate foarte bine să procure eșantioane necontaminate de lichid amniotic. Un cercetător experimentat poate să deosebească elementele vaginale materne de numeroasele tipuri de celule din lichidul amniotic.

Există trei moduri de colectare a celulelor din lichid pe o lamă de sticlă. *Cea mai obișnuită* este calea frotiului, după centrifugarea eșantionului. Metoda are unele inconveniente: unele celule pot fi distruse, se poate face o distribuție neegală pe lamă și nu este totdeauna sigur că unele materiale celulare nu au fost îndepărtate odată cu supernatantul.

A doua metodă: filtrarea eșantionului de lichid amniotic, descrisă de Huisjes, Floyd și alții. Cîțiva milimetri cubi din eșantion sînt filtrați printr-un filtru citologic. Celulele sînt distribuite uniform pe suprafața filtrului, cu condiția ca dimensiunea porilor să nu depășească dimensiunea celulelor ce urmează să fie studiate. Celulele (cu sau fără membrană) sînt transferate pe o lamă. În acest mod detritusurile nedorite pot fi eliminate, iar celulele nu sînt supuse unei distorsiuni mecanice. Lichidul rămîne disponibil pentru examinarea chimică.

O metodă comparabilă a fost descrisă de Sayk. Un cilindru cu un diametru intern de 1—1,5 cm este plasat deasupra unei lame. Între lamă și cilindru se așază o hîrtie de filtru perforată, astfel încît orificiul să corespundă cu deschizătura cilindrului. O suspensie de celule pusă în cilindru este absorbită în hîrtia de filtru, celulele rămîn pe lamă. Un dezavantaj al procedurii îl constituie faptul că lichidul este pierdut și nu mai poate fi utilizat pentru examinări chimice.

Frotiurile sînt de preferință fixate în alcool-eter (50 : 50) pentru 20—30 de minute. În acest mod sînt pregătite pentru cele mai bune metode de colorație, Papanicolau și Harros-Shorr. Lamele preparate în acest mod pot fi păstrate indefinit. Folosirea de fixative (Spray), care au fost utilizate de autor, a dus la deteriorarea proprietăților de colorare a celulelor keratinizate.

Lamele pot fi examinate la grosisment mic (x 200) sau mare (x 400). Pentru o analiză corectă citograma trebuie efectuată, numărînd minimum 400 de celule.

În afara metodelor de colorație amintite, mai există și alte tehnici specifice, histochimice sau ultramicroscopice.

3.1.3.2. **Celulele epiteliale din lichidul amniotic**

Pentru a preciza originea tipului celular găsit în lichidul amniotic trebuie examinate histologic, toate epiteliile cavității amniotice.

Scanned with OKEN Scanner

Epiteliile care intră în discuţie sînt:

— epidermele fetale (mai multe regiuni);

— amniosul (amniosul placentar, amniosul reflectat şi epiteliul, care acoperă cordonul ombilical);

— mucoasele tracturilor digestive şi respiratorii;

— epiteliile urogenitale.

Contribuţia posibilă a epidermului fetal şi a amniosului este cea mai importantă. În lichid sînt mult mai puţine celulele epiteliului alveolar pulmonar, foarte puţine din faringe.

Excreţia de urină în cavitatea amniotică a fost demonstrată la diferite specii, inclusiv la om, aşa încît există posibilitatea unei contribuţii a tractului uropoietic la producerea lichidului. Glandul penisului este acoperit de prepuţ, astfel încît împiedică un contact liber între epiteliul glandular şi lichid. Din contră, există o comunicare liberă între vaginul femelelor, cel puţin vestibulul şi cavitatea amniotică. Rolul jucat de conjunctive pare să fie foarte mic. În ceea ce priveşte diferenţele în structura histologică a epiteliilor menţionate, trebuie luate în considerare nu numai ele, dar şi proprietăţile lor diferite de descuamare în cursul gestaţiei. Diferitele aspecte ale epiteliilor pot fi studiate succesiv, în primul rînd din punct de vedere histologic în cursul dezvoltării sarcinii, apoi din punct de vedere citologic.

Aspectul histologic. *Epidermul fetal.* Într-un stagiu precoce de dezvoltare, ectodermul este un singur strat de celule cubice; acest strat monocelular creşte rapid într-un epiderm bistratificat, al cărui strat extern este numit periderm. Stratul intern este zona germinală şi între ele se dezvoltă un strat intermediar, care reprezintă epiteliul scuamos stratificat. Celulele peridermului dispar, iar în cursul vieţii fetale se dezvoltă un strat cornos (Hamilton).

Pentru citologie, straturile superficiale şi fazele sarcinii în care au loc modificări ale acestora, prezintă mult interes. Pînă la a 10-a săptămînă cele mai multe din celulele peridermului sînt plate. Apoi în „pielea groasă" (tălpile picioarelor) încep să apară aşa-numitele celule cu aspect vezicular. După a 16-a săptămînă, aceste celule provin şi din regiuni ale pielii subţiri. În această perioadă, cornificaţia se instalează, stratul cornos este complet, la aproximativ a 28-a săptămînă (Lind). Vernix caseosa începe să apară în a doua jumătate a sarcinii. Este constituit din sebum, din glandele sebacee, celulele peridermale, şi celule din stratul cornos. Cantitatea de vernix care aderă la piele diminuă către sfîrşitul gestaţiei.

Amnios. Celulele cubice, ca şi cele cilindrice, sînt prezente în epiteliul amniotic monostratificat. Celulele cubice sînt mult mai frecvent întîlnite în amniosul placentar. Wetchel şi colab. au găsit că celulele cubice predomină în cursul primei luni a sarcinii, iar celulele cilindrice, către termen. Celulele, strîns legate de membrana bazală, sînt separate de canale. Apexul celular poartă o margine în perie, constituită din microvili.

Celulele epiteliului amniotic diferă de cele ale straturilor superficiale ale unui epiteliu stratificat, prin polaritatea crescută. Aceasta este mai evidentă la celulele cilindrice, la care nucleul este de cele mai multe ori bazal şi uneori apical. Nucleii sînt mari în celulele cubice, diametrul lor este jumătate din celula însăşi. Rareori sînt prezenţi doi nuclei şi sporadic apar celule gigante multinucleare.

Citoplasma conţine multe vacuole, cu număr şi dimensiuni variate. Vacuolizarea creşte cînd celulele degenerează.

La începutul sarcinii prezent în cantitate mare, glicogenul abia dacă mai rămîne puţin în ultimele luni. Grăsimea este de asemenea de cele mai multe ori prezentă în tot timpul sarcinii.

Scanned with OKEN Scanner

Bourne a descris anomalii celulare ale amniosului: celulele cilindrice pot să prezinte modificări degenerative. Moartea celulelor amniosului este un fenomen obişnuit: sînt recunoscute prin aspectul lor alterat, celule izolate, sau pe suprafeţe mari celulare. Aceste celule necrotice pot fi prezente în lichid, în contrast cu celulele intacte. Unele cercetări arată că aceste celule ar putea să aibă proprietăţi macrofagice, de exemplu în culturi celulare, aşa cum a remarcat Bourné.

Tractul respirator şi digestiv. În gură şi cavităţile adiacente predomină două tipuri epiteliale, scuamo-stratificat şi epiteliul cilindric stratificat, ciliar.

Vagin. Epiteliul vaginului fetal, ca şi cel al vaginului matern este supus în timpul sarcinii influenţelor hormonale. Ca urmare, imediat după naştere, frotiul vaginal fetal are un aspect citologic identic cu al mamei. În general prezintă un strat bazal şi parabazal subţire, şi mai multe straturi de celule intermediare.

Tractul urinar. Mucoasa tractului urinar, cu excepţia uretrei, este constituită în întregime dintr-un epiteliu de grosimea a 2—8 straturi de celule. Bloorm şi Fawcett consideră că datorită asemănării structurii cu cele mai proximale părţi ale tractului urinar, nu se pot trage concluzii asupra originii exacte a celulelor exfoliate din urină.

Epidermul fetal. Din pielea feţilor maturi sau prematuri, pot fi obţinute celule anucleate galben-brune sau galben-portocaliu. Porţiuni întregi din ele pot fi văzute pe lame adezive, în care marginea externă este regulat poligonală.

Raclaje din pielea fătului între 16 şi 26 de săptămîni de gestaţie au arătat celule scuamoase cu corpusculi pe cale de eliminare. Într-o fază mai precoce a sarcinii, cu greu pot fi obţinute celule intacte (Churchouse).

Amniosul. Este greu să se obţină celule izolate din amniosul reflectat. Amniosul placentar produce celule cilindrice şi mai rotunde, cu un diametru de 15—25 μm. Marginea în perie şi procesele bazale sînt clar vizibile la o mărire puternică. Există o vacuolaţie marcată, difuză a citoplasmei şi uneori vacuole solitare, mari. Citoplasma are o culoare albastru-închisă. În studiul lui asupra originii celulelor din lichidul amniotic în trimestrul II, Casadei a arătat cinci diferite tipuri de celule sau agregate obţinute prin raclaj în amnios.

Cordonul ombilical. Învelişul amniotic al cordonului ombilical este format iniţial din celule cuboidale. Apoi apar scuame albastru-palide, angulare, formînd adesea membrane la care nu se pot recunoaşte margini celulare. Nucleii se văd cu greu în cele mai multe din celule.

Cavitatea bucală. În raclaje ale feţei interne a obrazului, Rosa şi Fanard au găsit celule mari, poligonale, eozinofile (90%), cele mai multe au un nucleu mic şi celule mai mici (10%) cianofile, din care cele mai multe cu nuclei mari.

Marea majoritate a celulelor de pe faţa dorsală a limbii o constituie celule mici eozinofile cu nuclei mici; de asemenea, sînt şi rare celule rotunjite, cianofile, conţinînd nuclei mari.

Huisjes nu a găsit vreo diferenţă netă între mucoasa bucală şi limbă; a constatat un amestec de celule mari cianofile şi eozinofile, în raport variabil, în medie de aproximativ 52%. Nucleii erau mari şi veziculari, prezentînd o structură de cromatină fin granulată. Nuclei picnotici şi prepicnotici relativ rari, apăreau mai frecvent în celulele eozinofile decît în cele cianofile.

Aspirînd lichid traheal, Rosa şi Fanard au găsit numai mucus şi puţine celule ciliate sau producătoare de mucus. Frotiurile din cavitatea nazală conţineau celule ciliate în aglomerări dense.

Scanned with OKEN Scanner

Vagin. Din vulvă şi vagin pot fi obţinute cantităţi mari de celule cianofile, conţinînd nuclei veziculari. Rosa şi Fanard susţin că descuamaţia nu are loc înainte de luna a VII-a.

Urina. Urina nou-născuţilor masculi conţine celule eozinofile şi cianofile mari, semănînd cu cele din cavitatea bucală şi celule mai mici, puternic cianofile, rotunde, cu diametrul de 15—30 μm.

3.1.3.3. Celulele în lichidul amniotic

Există puţine date asupra morfologiei celulelor care apar în lichidul amniotic în faza timpurie a sarcinii. Cele mai multe studii iau în considerare perioada începînd cu a 20-a săptămînă.

Într-o comunicare mai recentă (Casadei) asupra a 73 de eşantioane de lichid amniotic de la 16—20 de săptămîni nu se observă diferenţe esenţiale.

Hoyes a găsit puţine celule, cele mai multe nucleate şi conţinînd material PAS pozitiv, înaintea săptămînii a 16-a. Între a 16-a şi a 21-a săptămînă, numărul de celule a crescut. Proporţional, multe dintre ele erau anucleate. Au fost identificate două tipuri: celule mari, adesea de formă poligonală, multe dintre ele anucleate, iar dacă există nucleu, acesta era picnotic; celălalt tip era mult mai mic, cu citoplasmă vacuolată şi un nucleu proeminent central sau excentric. Al doilea tip de celulă era mult mai abundent în eşantioanele prelevate precoce, decît în cele din a 32-a săptămînă.

Mai numeroase studii au fost efectuate pe lichidul amniotic provenind de la sarcini după a 20-a săptămînă. Aici vor fi redate studiile autorului (Huisjes), completînd tabloul cu cercetările altora.

Coloraţia a fost efectuată cu metoda Harris-Shorr.

1 a) *Celule nucleate eozinofile.* Celule epiteliale mari cu contur neregulat, cel mai frecvent colţurate. În citoplasmă, care se colorează roşu pînă la portocaliu, pot fi văzuţi corpusculi incluzionaţi punctiformi, închişi la culoare. Nucleul este brun sau roşu-închis şi poate fi vezicular sau picnotic (aproximativ 30 %).

1 b) *Celulele eozinofile anucleate* au aceleaşi caracteristici ca şi tipul nucleat. Adesea este vizibil un rest nuclear.

2 a) *Celule nucleate cianofile.* Celule colorate albastru-deschis, de dimensiuni aproximativ egale, cu contur şi structură similare cu celulele eozinofile. Nucleul este brun sau violet închis. Cariopicnoza este mai puţin frecventă decît la celulele eozinofile.

2 b) *Celule anucleate cianofile,* entităţi mai puţin circumscrise, nu numai pentru că prezenţa resturilor nucleare pot face ca deosebirea între celulele anucleate şi nucleate să fie mai dificilă, dar şi pentru că se poate discerne un al doilea tip de celulă anucleată cianofilă (3 b), ale cărei caracteristici nu sînt suficient de exprimate cu toate elementele lor, pentru a putea fi descrise separat.

3 a) *Celule mici cianofile nucleate.* În forma lor tipică, aceste celule sînt foarte caracteristice, aproximativ jumătate din dimensiunea tipurilor descrise anterior, au un contur rotund şi o citoplasmă care se colorează în albastru deschis. Citoplasma este adesea vacuolată, vacuolele fiind mai degrabă mari, proeminînd uneori prin membrana celulară. Există o tendinţă la mici aglomerări, în care celulele rămîn totuşi bine distincte una de alta. Ele pot fi interconectate printr-o punte intercelulară mai mare sau mai mică. Nucleul, brun şi vezicular, este aproximativ de aceeaşi dimensiune ca nucleul celulelor descrise la 1 a) şi 2 a), însă cu un indice nuclear — citoplasmic mult mai mare.

3 b) *Celule mici cianofile anucleate.* Citoplasma lor se colorează albastru deschis şi nu conţine vacuole sau resturi nucleare.

4) *Celule poligonale.* Conturul lor descrie aproximativ un pentagon sau hexagon regulat. Sînt invariabil eozinofile. Textura corpului celular diferă de cea a celulelor eozinofile descrise anterior, prin faptul că este mult mai transparentă şi că se văd dungi care converg mai mult sau

Scanned with OKEN Scanner

mai puțin într-o structură centrală, anulară. Această structură are aceleași proprietăți tinctoriale, ca restul celulei. Poate fi interpretat ca cicatricea unui nucleu central.

Nu există niciodată nucleu.

Deși celulele poligonale sînt adesea întîlnite izolat, există o tendință marcată spre aglomerări în ciorchine, care pot să conțină pînă la mai multe sute de celule, ce nu pot fi distinse una de alta. Aceste tipuri celulare formează majoritatea populației celulare. Incidența lor relativă poate varia cu vîrsta sarcinii și cu sexul fătului. Descrierea făcută anterior 'aparține autorului capitolului și va fi comparată cu descrierile altor autori.

Van Leeuwen a descris două tipuri de celule: „celule fetale", care corespund tipului 1 și 2 luate împreună și o a doua categorie de celule, care corespunde tipului 3.

Wachtel și colab. găsesc în linii mari aceleași tipuri celulare, deși nu descriu în mod explicit celulele poligonale. Au mai descris și alt tip celular: celule înalte, cilindrice, care totuși nu sînt atît de frecvente ca celelalte tipuri (Votta și colab.). Folosind coloratia cu albastru de Nil, Belatti și colab. disting celule parabazale, intermediare și superficiale, ca și scuame keratinizate. Cu toată terminologia confuză, aceste tipuri corespund cu clasificația autorului.

În afara acestor celule constant întîlnite Huisjes a mai descris celule care se întîlnesc sporadic:

— membrane cianofile cu pete mai deschise, rotunde sau ovale, plasate regulat. Acestea sînt înlocuite uneori prin nuclei colorați albastru-purpuriu;

— plachete care se colorează slab cianofil, cu aspect de „buline" rotunde;

— celule cilindrice mici, alungite (10—20 μm —6 μm) cu citoplasma cianofilă palidă;

— diverse tipuri de celule cianofile: anucleate sau cu rest celular, altele cu diametrul mare de 30—40 μ și cel mic de 15—25 μ și citoplasmă spongioasă, cu nuclei rotunzi, izomorfi;

— celulele eozinofile rotunde, cu citoplasmă care se colorează puternic.

Leucocitele se găsesc cu regularitate în frotiuri efectuate în cursul expulziei (Floyd). Eritrocitele pot fi prezente prin contaminare cu sînge.

3.1.3.4. **Factorii care influențează caracterele citologice ale lichidului amniotic**

Cele mai importante variații fiziologice, care modifică constituenții celulari ai lichidului amniotic sînt: vîrsta gestației și sexul fătului.

Vîrsta sarcinii are o influență puternică asupra frecvenței unuia din tipurile celulare, celulele poligonale. Nu a putut fi pusă în evidență în cursul sarcinii nici o modificare numerică semnificativă asupra celulelor mari.

Cei mai mulți autori (van Leeuwen, Bellati, Floyd) sînt de acord că celulele mici cianofile sînt mai frecvente înaintea celei de a 30-a săptămîni, decît după aceea.

Huisjes nu a putut confirma această analiză cantitativă. Celulele poligonale apar numai după a 37-a săptămînă a sarcinii, ceea ce a stîrnit un interes clinic deosebit.

Sexul fătului: cînd fătul este de sex feminin, se elimină un număr mare de celule vaginale, astfel încît proporția celulelor mari cianofile este mai mare decît atunci cînd fătul este mascul. Acest fapt a fost descoperit independent și de Rosa, Fanard și Langreder.

Dacă se iau în considerație numai primele două tipuri de celule (descrierea lui Huisjes), distribuția numerică este următoarea:

Făt mascul	*Făt femelă*
1 a: 50—60%	1 a: 20—30%
1 b: 40—50%	1 b: 15—25%

Scanned with OKEN Scanner

2 a: 0—5%	2 a: 5—15%
2 b: 2—10%	2 b: 25—50%

Proporţia celulelor mici, rotunde, variază de la 2,5 la 20% cînd se examinează 400 de celule.

Votta semnalează că proporţia celulelor mici rotunde este de 2,6±4,6, între săptămînile a 28-a şi a 38-a şi 0,18±0,72 după aceea.

Proporţia corespunzătoare de celule mari, anucleate este între 10±8,5 în săptămînile 28—38, apoi după săptămîna a 38-a este între 22±18.

De curînd, Hudson a găsit o corelaţie negativă între indexul kariopicnotic şi concentraţia de estrogen la fătul de sex feminin, nu şi la cel de sex masculin. Acest fenomen este atribuit influenţei estrogenilor asupra epiteliului vaginal fetal.

3.1.3.5. **Originea celulelor**

O diferenţă izbitoare între raclaje şi lamele obţinute din lichidul amniotic este faptul că la primele, celulele anucleate sînt rareori prezente, fenomen care poate fi explicat fie prin provenienţa celulelor anucleate dintr-un epiteliu care nu a fost examinat, fie că ele derivă din celulele nucleate din cavitatea amniotică. A doua ipoteză este probabil cea adevărată, forma anucleată fiind produsul unei degenerări nucleare.

Numărul mare de celule eozincfile şi de cianofile obţinute din cavitatea bucală este corespunzătoare celulelor mari eozinofile şi cianofile întîlnite în lichidul amniotic (tipurile 1 şi 2). Dacă fătul este feminin, probabil că vor fi întîlnite celule cianofile din vagin şi vestibul. Aşa cum s-a arătat, procentul de celule cianofile este într-adevăr mai mare în lichidul amniotic, în acest caz.

Cei mai mulţi autori consideră că amniosul este sursa celulelor mici, rotunde.

Sînt şi argumente contra acestei ipoteze:

— este neîndoielnic că amniosul intact se descuamează;

— celulele amniotice sînt asemănătoare cu cele găsite în lichidul amniotic doar la un examen superficial;

— în urina fetală se elimină mici cantităţi de celule, care seamănă cu cele de tip 3 din lichidul amniotic.

Huisjes, Langreder consideră că ele provin deci din urină. Folosind ultramicroscopia, Hoyes a găsit macrofage în lichidul amniotic în prima jumătate a sarcinii; le-a găsit şi în amnios, şi pe această bază a tras concluzia asupra unei origini amniotice ale celulelor, comparabile cu cele de tip 3. *Datele obţinute de diverşi autori arată o contribuţie amniotică la citologia lichidului în primele luni de sarcină.*

Este probabil că poate să aibă loc o descuamaţie a amniosului necrotic şi că placarde degenerate de epiteliu amniotic pot fi întîlnite sporadic în lichidul amniotic.

În ceea ce priveşte structurile rar întîlnite în lichidul amniotic, pînă în prezent a fost elucidată numai originea a două din ele:

— membranele cianofile conţinînd resturi nucleare sînt identice cu cele raclate din cordonul ombilical la finele sarcinii;

— plachetele cianofile seamănă exact cu cele din vezica urinară.

3.1.3.6. **Aplicaţii clinice**

Mai multe proceduri diagnostice în obstetrică se bazează pe citologia lichidului amniotic.

Scanned with OKEN Scanner

3.1.3.7. **Diagnosticul rupturii membranelor**

Au fost descrise mai multe metode, unele bazate pe modificare pH conținutului vaginal, în mod normal acid, după trecerea lichidului amniotic, care este alcalin. Există însă posibilitatea contaminării cu sînge, soluții antiseptice sau alte substanțe; deci testul este nesatisfăcător.

Alt test, încă popular în unele clinici datorită rapidității sale, testul ferigii, s-a dovedit de asemenea nesatisfăcător.

Un alt test, foarte vechi, este dovedirea prezenței *vernix caseosa*, test bazat pe criterii morfologice; toate testele microscopice mai noi, nu sînt altceva decît progresele mai rafinate ale acestui test vechi.

Philipp și Williams afirmă că în vagin se găsesc peri de lanugo cînd amniosul și corionul nu sînt intacte (număr mic, identificare grea).

Alt test de mare interes este prezența sau absența celulelor din lichidul amniotic în frotiurile vaginale. În principiu toate tipurile de celule prezente în lichidul amniotic pot dovedi ruptura membranelor dacă sînt găsite în lichidul amniotic, cu condiția ca ele să fie identificabile printre marele număr de celule ale epiteliului vaginal descuamat. Cele mai indicate, datorită deosebirii lor de celule vaginale sînt celulele epidermice fetale: scuame fetale, celule poligonale „celule portocalii".

Bourgeois a demonstrat pentru prima dată aplicabilitatea acestei metode, pretinzînd că certitudinea este de 97,1% dacă se folosește tehnica Papanicolau. Ulterior, numeroase comunicări au confirmat valoarea testului.

Tehnica testului este următoarea: lichidul vaginal este obținut prin raclarea peretelui vaginal (cît mai aproape posibil de orificiul cervical) sau prin aspirare din fundul de sac posterior, după introducerea unui specul steril. Averette și colab. introduceau degetul în canalul cervical sau în fundul de sac posterior și întindeau materialul astfel obținut pe o lamă de sticlă.

Pentru ameliorarea tehnicii, se poate folosi o lamă parțial acoperită cu *vernix caseosa*, iar lichidul vaginal este întins pe partea rămasă liberă a lamei, astfel că la examenul microscopic, celulele epidermice fetale, fixate și colorate în același mod cu lichidul vaginal, pot fi folosite pentru comparație (Hopman).

Au fost descrise 6 metode de colorație:

— Tehnica Papanicolau, metodă comparabilă cu tehnica Harris-Shorr. Celulele epiteliale vaginale se colorează în verde uniform, verde-albăstrui sau albastru. Cele mai multe celule sînt nucleate. Celulele epidermice fetale colorate Papanicolau pot prezenta reacții tinctoriale variind mult de la scuamă la scuamă, de la celulă la celulă și chiar pentru aceeași celulă. Tente delicate de verde-smarald, galben-auriu, portocaliu și roșu aprins, sînt cele mai comune.
— Tehnica cu albastru de Nil (Kittrich).
— Coloratia pinacianol (Vernitest), descrisă de Averette.
— Microscopie fluorescentă Kushner, coloratia cu portocaliu și de acridină, Montanari, colorație cu 3,4 benzpiren.
— Albastru de metilen (Langreder)
— Hematoxilin-eozină (Lind și Billewicz).

Limitele metodei

Cea mai importantă problemă este vîrsta sarcinii. Cei mai mulți autori sînt de acord că celulele epidermice fetale lipsesc din lichidul amniotic *înaintea celei de a 32-a săptămîni*. Încă pînă la săptămîna a 36-a pot să apară rezultate fals-negative, deoarece numărul celulelor este mic în această perioadă. Numărul semnificativ de celule se întîlnește doar după a 36-a sau a 38-a săptămînă. O a doua sursă de erori care trebuie evitată, este contaminarea cu celule epidermice vulvare, care au caracteristici similare.

Scanned with OKEN Scanner

Pe de altă parte, nu este atît de greu să se obțină celule din vecinătatea orificiului colului, astfel încît să se evite contaminarea vulvară. Cantitatea de lichid prezent în vagin, ca și perioada dintre ruptura membranelor și efectuarea testului sînt de asemenea importante. Unul din avantajele testului citologic față de testele chimice este faptul că recoltarea mai tardivă nu afectează exactitatea testului citologic, față de metodele chimice care pot să dea erori. În 24 de ore de la ruptură, Bourgeois obține o acuratețe de 98,1%; după o întîrziere de 2—4 zile proporția era de 92% și după 5—12 zile scade la 50%.

În loc de vîrsta gestației, termenul cel mai adesea folosit este „maturitate fetală". Toate metodele se bazează pe demonstrația celulelor epidermice fetale în lichidul amniotic obținut prin amniocenteză.

Colorantul sulfat de albastru de Nil a fost introdus de Kittrich pentru a pune în evidență scuamele fetale (aglomerate de celule epidermice fetale), care sînt acoperite cu *vernix caseosa*, în vagin, după ruptura membranelor. Colorant metacromatic al grăsimilor (sulfat de oxazonă), colorează grăsimile neutre în culoare portocalie. Metoda constă în amestecul, pe lamă, al unei picături de lichid amniotic cu o picătură de sulfat albastru de Nil 1%. După o ușoară încălzire de 1—2 minute, lama udă este acoperită cu o lamelă și examinată cu o mărire redusă. Celulele fetale epidermice apar portocalii, deoarece sînt acoperite de vernix.

Conservarea unui eșantion de lichid amniotic nu afectează celulele epidermice, cu condiția ca lichidul să fi fost obținut și păstrat în condiții aseptice (Bishop și Corson, Nelson). În mod sigur, numărul de celule epidermice fetale crește la termen. Înainte de 32 de săptămîni nu se găsesc asemenea celule, după 37 de săptămîni proporția crește rapid peste 50%, în cele mai multe cazuri. Perioada intermediară este controversată, dar cei mai mulți cercetători apreciază o creștere ușoară (nu peste 10%) către sfîrșitul ei.

Se pune întrebarea dacă aspectul macroscopic al lichidului amniotic nu este suficient pentru a diagnostica maturitatea: particulele de vernix sînt vizibile la termen cu ochiul liber și lipsesc în stadiile timpurii.

Sharma și Trussell chiar afirmă că „dacă sînt prezente în mare cantitate, fătul este matur, chiar dacă numărul de celule este mic". Un inconvenient al acestui mod de apreciere este că nu permite studiul cantitativ, de unde, probabil și absența în literatură a unei comunicări asupra corelării dintre aspectul macroscopic al lichidului și vîrsta sarcinii.

Metodele de colorare ale lui Harris-Shorr și Papanicolau sînt superioare celei cu albastru de Nil, dar mai laborioase. O alternativă ar putea fi coloratia cu pinacyanol (Averette) care este rapidă și colorează celulele în funcție de origine și tip, ceea ce permite astfel un diagnostic citologic real.

Nici una din aceste metode de colorație nu întîmpină dificultatea de a număra celulele epidermice aglomerate.

În afara surselor de eroare enumerate, pare să existe o relație între polihidramnios și rezultatele fals-negative.

Afirmația că eroarea este în acest caz provocată de diluție pare inacceptabilă, deoarece diluția nu influențează proporția fiecărui tip de celule. Klosterman presupune că în cazul polihidramniosului scade frecarea dintre pielea fătului și amnios, ceea ce explică numărul redus de celule.

În cazul întîrzierii dezvoltării intrauterine, testul s-a dovedit valabil. Această observație este de cea mai mare importanță în cazurile în care este suspectată această anomalie și constituie una din principalele indicații pentru acest test.

Scanned with OKEN Scanner

În sarcinile gemelare biovulare, lichidul fiecăruia dintre saci conține procente asemănătoare de celule epidermice. Mai mulți autori au comparat diversele metode de apreciere a vîrstei sarcinii fătului.

Brosens a combinat metodele citologice cu cele radiologice și a constatat că aspectul citologic al lichidului, ca și gradul de vizibilitate a conturului fetal pe fotografie sînt influențate de cantitatea de vernix prezent pe pielea fătului.

Droegmüller pretinde că metoda de cercetare a creatininei este cea mai bună. Un dezavantaj al metodei creatininei este dependența de creatinina din serul matern, motiv pentru care dubla determinare este obligatorie.

Metoda citologică este cea mai ușoară și cea mai rapidă. Lind și Billewicz au introdus un nou sistem de punctaj, folosind citologia lichidului amniotic, concentrația de creatinină și diferența de concentrație de uree dintre lichidul amniotic și sîngele matern. Ei pretind că există o exactitate în prezicerea gestației de ±1 săptămînă în 65% și de ±2 săptămîni în 92% din cazuri. Deoarece amniocenteza nu este lipsită de riscuri, e drept, mici pentru mamă și făt, trebuie să fie limitată la cazurile cu indicații certe. Autorul (Huisjes) consideră că precizarea vîrstei fătului prin examinarea citologică a lichidului amniotic are valoare limitată în cazuri de suspiciune de sarcină prelungită.

Cu totul altceva este luarea în considerare a diagnosticului întîrzierii creșterii intrauterine, cînd diagnosticul diferențial este făcut adesea între prematuritate și dismaturitate „small for date".

O vîrstă de 38 de săptămîni a sarcinii poate fi confirmată prin amniocenteză, iar riscul de a induce travaliul nu la 38, ci la 34 de săptămîni dispare.

În general, ținînd seama de marile erori care pot fi făcute în estimarea vîrstei sarcinii pe baza exclusivă a calculului și a palpației, examinarea lichidului amniotic apare ca indicată la un mare procent de gravide, înainte de inducerea travaliului.

Alte aplicații clinice

O metodă obișnuită a detecției prenatale a sexului constă în numărarea celulelor, ale căror nuclei conțin corpusculi Barr. Înainte de publicarea acestei metode, Rosa și Fanard și Langreder au descris altă metodă bazată pe prezența în lichidul amniotic a celulelor cianofile (vaginale) cînd fătul era de sex feminin. Huisjes și Arexdzea și Huidjens au demonstrat că această metodă dă rezultate bune între 31 și 37 de săptămîni de gestație.

3.1.4. **Spectrofotometria lichidului amniotic**

H. Van Kessel ● (Ex. Medica, vol. L, 1978)

În ultimele luni ale sarcinii normale, lichidul amniotic (L.A.), este practic incolor. Pînă la a 32-a săptămînă L.A. este ușor gălbui. Wladimirof a practicat amniocenteza la femei cu sarcini necomplicate între a 13-a și a 41-a săptămînă. A observat că, datorită prezenței bilirubinei, culoarea galbenă are un maximum de intensitate în jurul săptămînii a 21-a, echivalînd cu aproximativ 1,5 μM de bilirubină. La 13 săptămîni, culoarea era echivalentă cu aproximativ 0,5 μM. Autorul a observat urme de methemalbumină, ca și de bilirubină în eșantioane de L.A. la sarcini de pînă la 15 săptămîni, întrerupte din cauze nemedicale. Nu este încă precizat dacă prezența compușilor hemului este fiziologică.

Dacă un eșantion de L.A. este mai intens colorat în galben decît ar trebui să fie într-o sarcină normală de aceeași vîrstă, sau dacă în jumătatea sarcinii se constată

Scanned with OKEN Scanner

o accentuare a culorii în loc de o clarificare a acesteia, trebuie să se presupună existența unei stări patologice (o izoimunizare Rhesus). Dar cum oxihemoglobina, methemoglobina, methemalbumina sau chiar biliverdina în concentrații foarte mici provoacă practic același aspect al L.A., identificarea pigmentului care provoacă coloratia L.A. este totdeauna indicată.

Tehnica spectrofotometriei a fost introdusă de Boirs. Metoda acceptată de cei mai mulți autori este cea descrisă de Liley.

Scopul spectrofotometriei (Spf) este precizarea naturii și cantității componenților.

Principiile spectrofotometriei. Cînd un fascicul de energie radiantă traversează un gaz, lichid sau o soluție, o parte din energie este absorbită de moleculele întîlnite. Dacă un fascicul de lumină traversează o soluție colorată, numai o parte din lumină este transmisă, o parte este absorbită. Absorbția energiei luminii este dependentă de lungimea de undă și structura moleculelor dizolvate și de numărul de molecule întîlnite de lumină.

Instrumentar. Spectrofotometrul necesar pentru aceste cercetări trebuie să fie compus din:
— O sursă de lumină constantă, cu un spectru continuu în regiunea luminii vizibile care este folosită.
— O fantă de intrare pentru a prelua un fascicul îngust din masa luminoasă.
— O prismă sau o grilă, prin care lumina este dispersată.
— O fantă de ieșire pentru a selecta lumina monocromatică din lumina dispersată.
— O cuvă plan-paralelă conținînd soluția care urmează să fie cercetată.
— Un detector pentru a măsura cantitatea de lumină transmisă și pentru a transmite și a da un semnal proporțional cu aceasta.
— Un galvanometru care să primească semnalul detectorului.
— Un transformator pentru a obține A din % T.
% T = cantitatea de lumină transmisă;
A = 2—10 g% T.
— Un imprimator pentru semnalul analog care imprimă rezultatele.
Lucrînd manual, operatorul selectează lungimea de undă dorită, umple cuva numai cu diluant și echilibrează instrumentul astfel, încît %T = 100 și A = 0. Cuva este apoi umplută cu soluția de cercetat și este citit %T și A.

Bilirubina. În analiza lichidului amniotic atenția este concentrată asupra bilirubinei, deoarece în cea mai mare parte a cazurilor analoge spectrofotometria este efectuată pentru a obține date necesare tratamentului sarcinilor complicate cu izoimunizare Rhesus. Soluțiile de bilirubină analizate trebuie să fie ferite de lumină, deoarece energia razelor ultraviolete provoacă o modificare a moleculei de bilirubină, astfel încît absorbția diminuă.

Biliverdina este un produs de oxidare al bilirubinei. La făt, o mică parte a bilirubinei care este conjugată, este excretată în intestine, unde este supusă unei conversiuni în biliverdină. În conținutul intestinal al fătului se află cantități de biliverdină acumulată în perioada sarcinii. În cazul excreției meconiului, L.A. se colorează cu acest pigment. De asemenea, trebuie luată în considerație și posibilitatea ca bilirubina, prezentă în L.A. să se oxideze parțial în biliverdină.

Cînd eșantionul de lichid amniotic este intens contaminat cu biliverdină, rezultatele determinării bilirubinei sînt eronate. Se procedează în acest caz la extracția bilirubinei cu cloroform.

Compușii hemului. În multe eșantioane de L.A. sînt prezente oxihemoglobina, methemoglobina, methemalbumina. Frecvent, acești pigmenți provin din liza eritrocitelor care au pătruns în lichidul amniotic. Aceasta poate să aibă loc cînd se înțeapă vase în cursul amniocentezei, sau cînd vasele se rup în mod spontan în cavitatea amniotică. Oxihemoglobina prezentă în cavitatea amniotică tinde să dispară

Scanned with OKEN Scanner

cu timpul, dar ea se converteşte mai întîi în methemoglobină şi în methemalbumină. Aceşti doi compuşi pot de asemenea să intre direct în lichidul amniotic, cînd fătul moare sau în unele cazuri de suferinţă sau anomalii ale fătului. Rămîne încă de stabilit dacă mici cantităţi din aceşti compuşi ai hemului, prezenţi uneori în lichidul amniotic în sarcina timpurie, constituie un semn patologic sau nu.

Oxihemoglobina şi bilirubina. Estimarea bilirubinei cu ajutorul analizei de vîrf A la 550, 450 şi 365 nm, nu este afectată de prezenţa oxihemoglobinei.

Hemocompuşii, bilirubina şi biliverdina. Cantitatea hemocompuşilor este sever tulburată dacă este prezentă biliverdina. Cunoştinţele sărace despre caracteristicile spectrale ale acestui pigment, împiedică calcularea pentru estimarea hemocompuşilor din spectrul combinat. Cel mai indicat mod de determinare cantitativă a bilirubinei în L.A. care conţine atîţia pigmenţi, este extracţia bilirubinei cu cloroform.

În descrierea spectrofotometriei L.A., autorul face o încercare de a indica unele metode de dozare cantitativă a compuşilor care contribuie la spectrul compus al lichidului amniotic.

Primul pas în analiza spectrofotometrică a L.A., trebuie să fie înregistrarea spectrului total, preferabil cu ajutorul unui spectrofotometru cu înregistrare. Prin aprecierea vizuală a acestui spectru se poate obţine o impresie asupra naturii şi cantităţii pigmenţilor din eşantion. Evaluarea pigmenţilor în micromoli necesită măsurători exacte în condiţii optime, cu instrumente de mare calitate. Sînt necesare substanţe de referinţă chimic pură, pentru a se obţine date asupra observaţiilor molare în circumstanţe identice cu cele în care sînt măsurate eşantioanele de lichid amniotic.

Deşi sînt derivate din legile de bază ale spectrofotometriei, abordările din acest capitol reprezintă soluţii specifice pentru situaţiile specifice întîlnite la analiza L.A. şi ele au desigur limitele lor.

Este de dorit o abordare mult mai generală a analizei spectrelor multicomponente. Deoarece prin aceste metode sînt efectuate calcule matematice complicate, ele par în prezent impracticabile pentru analizele de rutină în cele mai multe laboratoare, care nu dispun de computere. Folosirea de computere arată valoarea exactă a componentelor sale biochimice în analiza lichidului amniotic.

3.1.5. **Valoarea clinică şi aplicarea măsurătorilor nivelurilor de bilirubină şi proteine din lichidul amniotic, în izoimunizarea Rh**

J. G. Robertson ● (Ed. Medica, 1978, vol. I)

3.1.5.1. **Metode de determinare a concentraţiei de bilirubină în lichidul amniotic**

Metodele spectrofotometrice. Unii autori folosesc o singură testare (Waeker, Jennison, Fairweather, Robertson). Cei mai mulţi autori folosesc valoarea diferenţei de densitate optică de aproape de 450 nm ca expresie cantitativă a concentraţiei de bilirubină.

Liley a găsit că teste repetate erau mult mai utile decît un singur test pentru prognostic.

Printre dificultăţile întîlnite în analiza spectrofotometrică A.L. este stabilirea unui „nivel de bază" satisfăcător, mai ales dacă lichidul amniotic a fost contaminat cu sînge sau meconiu.

Scanned with OKEN Scanner

Metode biochimice. Au fost folosite numeroase teste biochimice pentru bilirubină pentru a evita problema contaminării care se pune la spectrofotometrie sau din lipsa unei aparaturi corespunzătoare.

Mackay şi Watson folosesc metoda Diazo.

Gambino şi Freda folosesc metoda Jendrassek şi Grof, modificată. Este vorba de o metodă diazo cu evaluare la spectrofotometria la 600 nm.

3.1.5.2. **Determinarea concentraţiei de proteine în lichidul amniotic**

Cherey şi colaboratorii măsoară concentraţia proteinelor prin metoda biuretei. Pot fi folosite şi metoda electroforezei şi teste biochimice.

Aplicaţia clinică a concentraţiilor de bilirubină şi proteină în lichidul amniotic.

Prognosticul gravităţii şi recomandările de tratament prin metoda raportului bilirubină / proteină (tabelul II)

Tabelul II

Bilirubină proteină	0,6	este indicată intervenţia; fătul este grav afectat
Bilirubină proteină	0,5	este indicată transfuzie intrauterină
Bilirubină proteină	0,4	este indicată transfuzia intrauterină
Bilirubină proteină	0,3	Fătul este uşor afectat, moderat afectat sau neafectat
Bilirubină proteină	0,2	Făt uşor afectat sau neafectat
Bilirubină proteină	0,1	Fătul nu este afectat; nu este necesar vreun tratament

Proteine totale. Queenan şi colab. au comunicat 115 probe de L.A. obţinute prin amniocenteză de la 80 de femei normale obstetrical, între a 11-a şi a 43-a săptămînă de gestaţie. Lichidul a fost examinat pentru proteine totale prin metoda biuretului şi metoda Waddel. Deoarece conţinutul de proteine totale este aproximativ 1/10, sau mai puţin din serul normal, sînt necesare modificări ale metodei pentru a obţine o sensibilitate mai mare.

Metoda Waddel foloseşte spectrofotometria în ultraviolete. Autorul (Queenan) a găsit o corelaţie excelentă între biuret şi metoda spectrofotometrică în ultraviolete a lui Waddel.

Între săptămîna a 10-a şi a 15-a, valoarea proteinelor din lichidul amniotic are o mare dispersie şi pare să exercite o tendinţă la creştere. Între săptămîna a 16-a şi a 24-a dispersia scade şi există o uşoară tendinţă la creştere. De la săptămîna a 25-a, a 28-a pînă la termen se evidenţiază o netă tendinţă de scădere.

În sarcina timpurie (13—16 săptămîni) nivelul mediu de proteine este 0,385 g/100. De la 17—20 săptămîni acesta creşte la 0,514, iar de la 21—24 săptămîni este de 0,577. Vîrful este atins la 25—28 săptămîni de sarcină şi este de 0,645. După aceea valorile descresc. Între 29 şi 32 de săptămîni este în medie de 0,393 g/100 ml, iar după 40 de săptămîni 0,302 g/100 ml.

Aceste date mai recente arată o creştere a concentraţiei proteinelor totale din L.A., pornind de la sarcina timpurie, cînd valoarea este aproximativ 1/20 din cea a serului. Creşterea se menţine pînă ce se atinge un vîrf la 25—28 de săptămîni (nu

Scanned with OKEN Scanner

în săptămîna a 24-a cum arătau studiile mai vechi), cînd nivelul este aproape 1/10 din ser. Valoarea medie descreşte apoi pînă la termen, cînd atinge din nou nivelul de 1/20 din ser.

Originea şi caracteristica proteinelor. Dancis şi colab. au arătat că albuminele şi gamaglobulinele marcate, injectate în sîngele matern, ajung în lichidul amniotic în cantităţi mici, dar semnificative. Heron a studiat 117 L.A. prin electroforeză pe hîrtie şi a găsit că aspectul electroforetic era foarte asemănător cu cel al serului matern şi al cordonului ombilical.

Gamaglobuline

Moore a pus în evidenţă gamaglobuline în serul fătului uman prin electroforeză şi imunelectroforeză.

Scheidegger găseşte gamaglobuline prezente începînd din a 12-a săptămînă în serul fătului.

Folosind sisteme de tipizare genetice specifice (GM factori), Märtenssen a găsit că fătul uman sintetizează mici cantităţi de gama-globuline.

Van Furth a găsit în culturi de ţesut fetal că există o sinteză de gamaglobuline şi gama-M începînd din a 20-a săptămînă, dar nici o dovadă a sintezei gama-A şi gama-D în tot cursul vieţii fetale. Originea gamaglobulinelor în L.A. nu este bine precizată.

Prin tehnica imunodifuziunii radiale unice, Derrington a evidenţiat anticorpi antivirali în gestaţia timpurie (25 de săptămîni).

Prin aceeaşi tehnică, Curl a găsit IgA la 8 din 10 L.A., obţinute transvaginal, la termen. Analiza la un singur caz de L.A. provenit de la o pacientă cu Rh-izoimunizate la 24 de săptămîni a relevat valori ridicate ale gama-G şi gama-A.

Imunoglobulinele în L.A. puteau proveni fie de la mamă, fie de la făt.

Cederquist a încercat să determine originea gama-G-globulinelor în lichidul amniotic, folosind marcări genetice din subgrupele din lanţurile grele ale gamaglobulinelor umane. L.A. şi serurile de la mame imunizate Rh, ca şi serurile de la soţii lor au fost studiate pentru factorii GM (a), GM (f), GM (6), GM (g).

Rezultatele L.A. în familiile cu fenotipul patern pozitiv pentru factorul Gm este absent în fenotipul matern.

În concluzie, fătul are o şansă de 50% să fie un homozigot de nedeosebit de mamă din punctul de vedere al fenotipului. El are de asemenea 50% şansă să fie un heterozigot, al cărui tip să poată fi deosebit de cel al mamei. De asemenea, în aceste familii, fenotipul L.A. şi cel al mamei au fost identici. Nu a existat nici o dovadă a originii fetale a factorilor genetici.

Aminoacizii. Wirtschafter a identificat aminoacizi în L.A. prin tehnica cromatografică pe hîrtie, arătînd că concentraţia lor este mai mare în sîngele din cordonul ombilical decît în L.A. sau serul matern.

În ultimii 4 ani, numeroşi autori au studiat concentraţiile aminoacizilor în L.A. În toate cazurile s-a folosit tehnica cromatografiei cu schimbare de ioni, pentru determinarea cantitativă a aminoacizilor.

Levy a studiat 23 de aminoacizi în L.A. la termen. Taurina a fost găsită în cantitate mai mare în L.A. decît în sîngele matern, cel din cordonul ombilical sau în urina nou-născutului. El a găsit diferenţe semnificative între cantitatea aminoacizilor liberi din L.A., între a 6-a şi a 9-a lună.

Unii aminoacizi ca fosfetanolamina, acidul cisteic, etanolamina şi prolina au o concentraţie stabilă în cursul sarcinii.

Alţi aminoacizi ca serina, glicina, fenilalanina, lizina şi arginina scad progresiv din primul trimestru pînă la termen.

Scanned with OKEN Scanner

Unii aminoacizi au concentrații mai mici în primul trimestru decît în sarcina de 13—16 săptămîni, dar descresc apoi pe măsura progresiunii graviditații.

Autorul a stabilit de asemenea că în cele mai multe cazuri, concentrația crește în ultima lună a sarcinii. Nu au găsit concentrații ale taurinei în L.A. mai mari decît cele din serul nou-născuților.

O'Neill și colab. au studiat concentrația aminoacizilor în 27 de eșantioane de L.A. de la 8—44 de săptămîni. Acești autori sînt de părere că toate concentrațiile de aminoacizi scad de-a lungul gestației cu excepția taurinei și etanolaminei, care au fost găsite în concentrații mari în urina nou-născutului, în contrast cu concentrațiile scăzute ale altor aminoacizi.

Thomas și colab. au studiat la 51 de paciente cu diverse vîrste ale sarcinii, concentrația aminoacizilor în L.A. prin cromatografie în coloană. Au găsit o scădere marcată a concentrației celor mai mulți aminoacizi pînă la aproximativ a 23-a săptămînă, cu valori relativ neschimbate de la a 23-a săptămînă la termen.

Schulmar: concentrațiile medii ale celor mai mulți aminoacizi scad cu creșterea vîrstei sarcinii. El presupune că raportul serină / fenilalalină și serină / prolină în L.A., sînt indicatori buni ai maturității fetale.

Există un consens unanim că aminoacizii din L.A. scad cu evoluția sarcinii. Taurina este o excepție care crește cu sarcina ca și, posibil, etanolamina și serina. Este posibil ca originea taurinei să fie fetală. Dacă este așa, concentrațiile de taurină ar trebui să reflecte creșterea, nutriția, buna stare sau maturitatea fătului. Această ipoteză ar putea fi un domeniu de cercetare clinică foarte promițător.

3.1.5.3. **Rolul placentei în sinteza și metabolismul proteinelor în lichidul amniotic**

Josimovich a dovedit că placenta îndeplinește cinci funcții:
— sinteza proteinelor structurale și enzimatice;
— sinteza hormonilor proteinici;
— trecerea transplacentară a aminoacizilor și a proteinelor;
— depozitarea proteinelor și
— degradarea proteinelor.

Ville a arătat că activitatea metabolică a placentei necesită sintetizarea unor enzime ca glucozo-6-fosfataza și dehidrogenaza izocitrică. Enzimele acestea variază cu vîrsta placentei. În plus, placenta metabolizează activ acizii ribonucleici necesari sintezei proteinelor.

Hayaski a arătat că activitatea enzimatică specifică a diferitelor nucleotidaze și nucleozidaze rămîne relativ constantă după primul trimestru. Aceasta ar putea indica necesitatea pentru cantități constante de molecule specifice de ARN pe gram de trofoblast. Sinciţiotrofoblastul placentar este sediul originii a două proteine vitale pentru sarcină; gonadotrofina corionică umană (H.C.G.) și lactogenul placentar uman (H.P.L.). H.C.G. este o glicoproteină cu greutate moleculară de 36—40 000, în timp ce greutatea moleculară a H.P.L. este de 19—30 000.

Funcția principală a H.C.G. este de a menține corpul luteum. Nivelul serului matern atinge un maxim de 60—70 de zile și apoi descrește la 100—130 de zile la un nivel scăzut care se menține pînă la termen. După naștere, H.C.G., scade.

H.P.L. funcționează ca un „hormon metabolic" al sarcinii, cu o influență majoră asupra stării anabolice a femeii gravide, asigurînd depozitarea necesară de azot și minerale și mobilizarea grăsimilor pentru a face față creșterii fetale. H.P.L. mai are

Scanned with OKEN Scanner

Tabelul III

Concentrațiile de amnioacizi în lichidul amniotic determinate prin analiza cromatografiei gazoase a derivaților de n-acetil-n-propil (în μmoli/10 ml)

Grupul vîrsta sarcinii (săptămîni)	Trimestrul I 14–24		Trimestrul II 25–35		Trimestrul III 36–42	
Aminoacidul	Media	Limite extreme	Media	Limite extreme	Media	Limite extreme
Alanina	3,2	1,6 —5,0	2,2	0,96 —4,8	1,3	0,48 —2,3
Valina	1,7	0,69—3,6	0,68	0,30 —1,5	0,50	0,094—1,3
Glicina	1,5	0,91—2,4	—	—	1,2	0,45 —2,2
Izoleucina	0,34	0,16—0,73	—	—	0,13	0,048—0,41
Leucina	0,74	0,11—1,4	0,36	0,050—0,72	0,26	0,080—0,77
Prolina	2,3	1,2 —3,6	2,2	1,8 —4,2	1,1	0,36 —1,7
Treonina	1,7	0,40—3,5	1,1	0,40 —1,9	0,78	0,24 —2,0
Serina	0,46	0,25—0,66	0,50	0,20 —1,1	0,60	0,18 —1,9
Aspartat	0,48	0,15—1,2	0,23	0,048—0,48	0,22	0,028—0,71
Metionina	0,26	0,11—0,35	0,13	0,036—0,38	0,088	0,004—0,43
Fenilalanina	0,82	0,49 —1,1	0,60	0,098—0,96	0,36	0,19 —0,57
Glutamat	2,8	1,6 —4,7	1,9	1,40 —4,4	1,3	0,55 —2,8
Tirozina	0,50	0,29—0,76	0,38	0,14 —0,88	0,17	0,10 —0,33
Ornitina	0,40	0,14—1,0	0,52	0,064—2,7	0,30	0,038—1,4
Lizina	2,0	0,77—3,0	1,5	0,66 —2,6	0,92	0,40 —2,1
Triptofan	<0,028	<0,001—0,033	<0,007	<0,001—0,005	<0,004	<0,001—0,0051

(Schulman și colab.)

și o funcție diabetogenă în sarcinile normale. Răspunde probabil de rezistența la insulină exo- și endogenă în sarcina normală. Dispare rapid după naștere.

H.C.G. și H.P.L. sînt prezenți în L.A., dar se cunoaște prea puțin despre viteza lor de turnover. Nu există încă nici o aplicație clinică în ceea ce privește nivelurile de H.C.G. și H.P.L. în L.A. Studiile trecerii transplacentare a aminoacizilor și proteinelor arată că placenta constituie o barieră pentru trecerea proteinelor și un amplificator al transportului de aminoacizi la făt. Folosind insulină injectată în circulația maternă, Josimovich și Knohl au arătat impermeabilitatea placentei la insulină la maimuța sănătoasă, în timp ce, în condiții patologice insulina putea să treacă.

Placenta poate să depoziteze temporar corticosteroizi; concentrația de steroizi în placentă este mai mare decît cea găsită în serul sarcinii la termen.

Degradarea proteinelor: cercetări asupra homogenatului placentar uman au arătat creșterea considerabilă a activității insulinazei, în placentă. S-a sugerat că rezistența relativă la insulină în sarcinile tardive la om poate fi, în parte, datorată activității insulinazice a placentei.

Scanned with OKEN Scanner

Tabelul III

Concentrațiile de amnioacizi în lichidul amniotic determinate prin analiza cromatografiei gazoase a derivaților de n-acetil-n-propil (în μmoli/10 ml)

Grupul vîrsta sarcinii (săptămîni)	Trimestrul I 14—24		Trimestrul II 25—35		Trimestrul III 36—42	
Aminoacidul	Media	Limite extreme	Media	Limite extreme	Media	Limite extreme
Alanina	3,2	1,6 —5,0	2,2	0,96 —4,8	1,3	0,48 —2,3
Valina	1,7	0,69—3,6	0,68	0,30 —1,5	0,50	0,094—1,3
Glicina	1,5	0,91—2,4	—	—	1,2	0,45 —2,2
Izoleucina	0,34	0,16—0,73	—	—	0,13	0,048—0,41
Leucina	0,74	0,11—1,4	0,36	0,050—0,72	0,26	0,080—0,77
Prolina	2,3	1,2 —3,6	2,2	1,8 —4,2	1,1	0,36 —1,7
Treonina	1,7	0,40—3,5	1,1	0,40 —1,9	0,78	0,24 —2,0
Serina	0,46	0,25—0,66	0,50	0,20 —1,1	0,60	0,18 —1,9
Aspartat	0,48	0,15—1,2	0,23	0,048—0,48	0,22	0,028—0,71
Metionina	0,26	0,11—0,35	0,13	0,036—0,38	0,088	0,004—0,43
Fenilalanina	0,82	0,49 —1,1	0,60	0,098—0,96	0,36	0,19 —0,57
Glutamat	2,8	1,6 —4,7	1,9	1,40 —4,4	1,3	0,55 —2,8
Tirozina	0,50	0,29—0,76	0,38	0,14 —0,88	0,17	0,10 —0,33
Ornitina	0,40	0,14—1,0	0,52	0,064—2,7	0,30	0,038—1,4
Lizina	2,0	0,77—3,0	1,5	0,66 —2,6	0,92	0,40 —2,1
Triptofan	<0,028	<0,001—0,033	<0,007	<0,001—0,005	<0,004	<0,001—0,0051

(Schulman și colab.)

și o funcție diabetogenă în sarcinile normale. Răspunde probabil de rezistența la insulină exo- și endogenă în sarcina normală. Dispare rapid după naștere.

H.C.G. și H.P.L. sînt prezenți în L.A., dar se cunoaște prea puțin despre viteza lor de turnover. Nu există încă nici o aplicație clinică în ceea ce privește nivelurile de H.C.G. și H.P.L. în L.A. Studiile trecerii transplacentare a aminoacizilor și proteinelor arată că placenta constituie o barieră pentru trecerea proteinelor și un amplificator al transportului de aminoacizi la făt. Folosind insulină injectată în circulația maternă, Josimovich și Knohl au arătat impermeabilitatea placentei la insulină la maimuța sănătoasă, în timp ce, în condiții patologice insulina putea să treacă.

Placenta poate să depoziteze temporar corticosteroizi; concentrația de steroizi în placentă este mai mare decît cea găsită în serul sarcinii la termen.

Degradarea proteinelor: cercetări asupra homogenatului placentar uman au arătat creșterea considerabilă a activității insulinazei, în placentă. S-a sugerat că rezistența relativă la insulină în sarcinile tardive la om poate fi, în parte, datorată activității insulinazice a placentei.

Scanned with OKEN Scanner

3.1.5.4. **Turnoverul proteinelor**

Gitlin a studiat turnoverul în L.A. al proteinelor plasmatice specifice şi al hormonilor proteinici la 19 femei gravide, în săptămînile 34—40 ale sarcinii. 17 din femei aveau sarcini normale; din acestea, 6 erau în travaliu în cursul studiului şi 11 nu. La celelalte 2 femei, fătul era mort. Au fost injectate intraamniotic, izolat sau în pereche, albumină umană purificată, gama-G serică, gama-A serică, gonadotropină corionică şi hormon de creştere, marcate fie cu I^{131} sau cu I^{125}. Înainte de injectare s-au luat eşantioane de lichid amniotic, apoi la 15 minute de la injectare, iar ulterior la intervale regulate, pe tot parcursul perioadei de studiu, care a durat de la 3 ore la 13 zile. S-au recoltat de asemenea serul şi urina nou-născuţilor. Toate eşantioanele au fost examinate pentru proteinele marcate, ca şi pentru albumina serică endogenă, transferină, gama-G şi gama-A.

S-a constatat că:

— toate cele 5 proteine marcate au fost îndepărtate din lichidul amniotic cu o viteză similară, în pofida diferenţelor marcate între greutatea moleculară şi funcţiile metabolice ale acestor proteine;

— volumul amniotic în cazul unui făt viu a fost epurat de proteine / zi în medie 2/3 sau mai mult; peste 30% din acesta fiind datorate deglutiţiei fetale, iar clearance-ul lichidului amniotic a fost în medie 342 ml în lipsa travaliului şi 554 în cursul acestuia, sau 0,24 şi respectiv 0,30 g de proteină în L.A. / kg greutate fetală;

— urina fetală a fost sursa unei părţi de gama-G găsită în lichidul amniotic, dar urina fetală a contribuit cu mai puţin de 5% la albumina prezentă în lichidul amniotic, mai puţin 2% pentru transferină şi puţin sau deloc pentru gama-A;

— volumul lichidului amniotic putea să se schimbe substanţial în decurs de cîteva zile. Într-o perioadă de 5 zile, el s-a dublat la o gravidă şi a scăzut la 1/2 la alta;

— volumul lichidului amniotic înghiţit de făt variază direct cu volumul lichidului din cavitatea amniotică, o relaţie care, printre altele, serveşte la stabilizarea lichidului amniotic.

3.1.5.5. **Semnificaţia clinică a proteinelor**

În sarcinile normale proteinele totale din lichidul amniotic cresc pînă la 25—28 de săptămîni de sarcină, apoi descresc pînă la termen. S-au găsit unele abateri de la această tendinţă, ca şi variaţii în calitatea proteinelor totale şi a constituenţilor acestora în diferite stări de patologie fetală. În ce măsură determinările de proteină în lichidul amniotic pot contribui la aprecierea clinică a fătului, rămîne de precizat.

Eritroblastoza fetală. La gravidele imunizate Rh, analiza spectrofotometrică a lichidului amniotic pentru bilirubină este metoda standard pentru monitorizarea stării fetale. Concentraţia proteinelor totale din lichidul amniotic, precum şi tendinţa lor, sînt similare pentru feţii neafectaţi, ca şi pentru cei uşor afectaţi. Bilirubina (determinări repetate) ridicată, ca şi în creştere, arătînd o patologie gravă, determinarea proteinelor în lichidul amniotic poate fi un adjuvant util pentru a demonstra hidropsul fetal. Valorile proteinelor în aceste cazuri sînt mai ridicate şi prezintă o tendinţă la creştere, valoarea finală fiind mai mare de 0,800 g/100 ml.

Polihidramniosul cronic. În polihidramniosul la termen albumina este crescută, iar beta- şi gamaglobulinele sînt scăzute faţă de sarcina normală.

În polihidramniosul cronic proteinele din lichidul amniotic pot fi crescute, provocînd o creştere considerabilă a presiunii osmotice, care în schimb atrage apă în cavitatea amniotică.

Scanned with OKEN Scanner

Hidramniosul acut (polihidramniosul fulminant) din al doilea trimestru se termină în general cu moartea intrauterină sau avortul spontan în săptămîna a 25-a de sarcină. Proteinele totale din lichidul amniotic pot fi crescute apreciabil. Proteinele serice ale gravidei sînt adesea foarte scăzute datorită dirijării proteinelor în compartimentul lichidului amniotic. În cazurile extreme, bolnava devine cașectică și prezintă edeme marcate, datorită scăderii presiunii osmotice în spațiul intravascular.

Sarcina prelungită. Prevedourakis a confirmat scăderea progresivă a proteinelor totale din L.A. în primul trimestru. Studiind lichidul amniotic provenit de la 118 femei gravide de la 31 la 43 de săptămîni, a notat că valorile medii scad la 106,6 mg/100 ml de la a 42-a sau a 43-a săptămînă. Constatarea prezenței unei proteine totale scăzute/100 mg/100 ml în lichidul amniotic constituie un parametru valoros pentru confirmarea sarcinii prelungite.

Malnutriția. Nu se cunoaște care este partea ce revine înghițirii și acumulării factorilor nutritivi din lichidul amniotic în dezvoltarea fătului.

Injectînd proteină radioactivă (S^{35}) sintetizată biologic din metionina L.A., Pitkin a găsit că proteina din L.A. înghițită este proteolizată în tractul digestiv fetal și aminoacizii astfel disponibili sînt utilizați în sinteza proteinelor, de către fătul în curs de dezvoltare.

Churchill și colab. au arătat o relație strînsă între nivelurile alfaaminoacizilor din sîngele matern și greutatea copilului la naștere și volumul său cranian. Mame cu nivel sangvin de aminoacizi sub 4 mg/100 ml au copii subponderali, cu volume craniene mai mici decît cele cu niveluri de aminoacizi care depășesc 4 mg/100 ml, *ceea ce sugerează că creșterea fetală este întîrziată cînd aminoacizii disponibili pentru făt sînt scăzuți.* Nu a fost găsită nici o relație între albumina serului matern și greutatea la naștere sau dimensiunea craniană.

Crosby și colab. au găsit că mamele care fumează au niveluri de aminoacizi în plasmă, semnificativ mai scăzute decît cele nefumătoare și prezintă o creștere fetală mai mică.

Genetic-fenilcetonuria. Aminoacidopatia la mamă poate să provoace leziuni fătului normal și în alte privințe. Femeile gravide cu fenilcetonurie vor avea copii cu dezvoltare intrauterină și postnatală întîrziată, întîrziere mintală și / sau malformații congenitale.

Thomas și colab. au arătat că lichidul amniotic la 2 sarcini de la o femeie cu fenilcetonurie avea concentrații de fenilalanină de aproximativ 35 de ori mai mare decît la martori.

3.1.5.6. **Alfa-fetoproteina în lichidul amniotic**

Borck și Sutcliffe: alfa-fetoproteina (A.F.P.) din lichidul amniotic este crescută în sarcinile cu defecte deschise ale tubului neural (N.T.D.).

Sarcinile afectate au în mod predominant anencefalie, iar unele au hidrocefalie și spina bifida.

Alfa-fetoproteina (gr. mol. 70 000) este produsă de ficatul fătului din a 6-a săptămînă a gestației. Atinge nivelul maxim la 13 săptămîni și scade apoi pînă la naștere. Serul fetal conține de 200 de ori mai multă A.F.P. decît L.A. A.F.P. trece în lichidul amniotic ca transsudat sau prin urina fetală. Cele mai multe concentrații în lichidul amniotic le atinge în a 13-a săptămînă și scade apoi continuu pînă la termen. La fătul anencefal, A.F.P. este elaborată de plexul coroid, de unde intră în lichidul amniotic. Cantitățile de A.F.P. care intră în lichidul amniotic la fătul cu spina bifida sau hidrocefalie sînt considerabil mai mici decît de la cei cu anencefalie.

Scanned with OKEN Scanner

Pentru a stabili care gravide trebuie testate pentru A.F.P., clinicianul se bazează în general, pe anamneza unei sarcini anterioare cu anencefalie sau alte defecte tubo-neurale.

Incidența anencefaliei și spinei bifida combinate este de 7/10 000. Riscul de recidivă dacă un descendent are unul din aceste defecte este de 1:25; dacă doi descendenți au avut defecte, riscul este de 1:10. Termenul ideal pentru a determina A.F.P. este 15—16 săptămîni de gestație cînd amniocenteza poate fi ușor efectuată și A.F.P. este crescută în lichidul amniotic. Este foarte important de reținut că serul fetal are un nivel de mai multe ori mai mare decît L.A. Dacă există cea mai mică contaminare a lichidului amniotic cu sînge fetal, eșantionul va da un rezultat fals pozitiv. A.F.P. trece prin placentă. Determinarea A.F.P. în sîngele matern a fost încercată ca un test de triaj pentru feți cu defecte ale tubului neural.

Pînă în prezent, procedeul a rămas doar experimental.

Kimball și colab. au determinat A.F.P. în 2 209 lichide amniotice. Nivelul normal de A.F.P. variază cu vîrsta sarcinii. În studiile acestor autori, defecte de tub neural deschis, identificate în afara anencefaliei au mai fost găsite spina bifida, mielomeningocelul, ca și encefalocelul deschis.

Acești autori recomandă, atunci cînd se efectuează amniocenteza, ca lichidul amniotic centrifugat să fie testat pentru sînge fetal cu coloratia Kleinhauer-Betke, iar determinarea de A.F.P. să fie făcută la toate amniocentezele pentru indicații genetice.

3.1.6. **Hormonii în lichidul amniotic**

John B. Josimovich ● *(Ex. Medica, 1978, vol. I)*

Valoarea clinică a măsurătorii hormonilor și a metaboliților lor în lichidul amniotic rămîne încă de precizat. Măsurarea estriolului și a steroizilor fenolici 16-hidroxilați pare să fie utilă în tratarea mamelor cu sensibilizare Rh. Determinarea testosteronului amniotic va fi probabil folositoare pentru detectarea tulburărilor genetice legate de sex și unele tipuri de hiperplazie adrenalică, înainte de a 20-a săptămînă de gestație.

Determinarea cortizolului amniotic poate servi pentru confirmarea unui raport lecitină/sfingomielină. Examene combinate ale gonadotropinei corionice umane (H.G.C.) și lactogenului placentar uman (H.L.P.) din lichid par să fie de ajutor pentru aprecierea gradului de interesare fetală în eritroblastoză. Aprofundarea studiilor asupra prolactinei amniotice, pot să ducă la o mai bună înțelegere a modului de conservare a apei și sărurilor fetale sau amniotice. În sfîrșit, este evident că s-a acumulat o cantitate mare de informații asupra mecanismului prin care se menține nivelul de hormon în lichidul amniotic.

Au existat speranțe că determinarea hormonilor și metaboliților lor în lichidul amniotic poate să reflecte mai exact starea de sănătate fetală sau placentară decît determinările efectuate în serul sau urina maternă.

Două presupuneri trebuie luate în considerație, pentru a putea spera că modificările concentrației din L.A. vor reflecta un metabolism anormal al substanței considerate, fie la făt, fie în placentă:

— că viteza transferului de apă în cavitate și în afara cavității nu se schimbă și

— că nu au loc modificări în concentrația substanțelor care se interferează cu substanța urmărită (hemoglobină, meconiu, substanțe cutanate fetale ș.a.).

Scanned with OKEN Scanner

3.1.6.1. **Estrogenii în lichidul amniotic**

Troen şi colab. au arătat că 16-glucosiduronatul de estriol este forma primară a estriolului găsit în lichidul amniotic şi în urina nou-născutului (aproximativ 50% din estriolul total).

La termen se întîlnesc 4 compuşi de estriol: 3-glucosiduronatul de estriol (9%), 16-glucosiduronatul de estriol (51%), 3-sulfat de estriol (16%) şi 3-sulfat-16 glucosiduronat estriol 14%.

Schindler şi Herrmann au comunicat primii concentraţiile de estriol total găsit în lichidul amniotic. Au găsit concentraţii mai mici de 20 μg/l la 24 de săptămîni şi o medie de 979 μg aproape de termen.

Valori mai mari au fost raportate la mijlocul sarcinii pentru estrogenii totali de Pinkus şi Pinkus.

Toţi autorii au întîlnit o creştere rapidă a estriolului total sau estrogenului total în ultimul trimestru, deşi nu atît de rapidă ca a excreţiei urinare de estriol.

Bolognese: excreţia este logaritmică după 26 de săptămîni.

În rezumatul capitolului se arată că numeroşi cercetători au studiat loturi mici de sarcini anormale şi au comparat valorile estriolului din L.A. sau „estrogen total" cu cele întîlnite în cazuri mai numeroase de sarcini normale. Probabil datorită dificultăţilor tehnice în determinarea estriolului în L.A. înainte de a 26-a săptămînă şi, poate şi din lipsa unei contribuţii renale fetale semnificative la lichid înainte de acest termen, comparaţia cu valorile „normale" nu este fructuoasă înainte de al 3-lea trimestru. Valori scăzute, cum era de aşteptat, sînt întîlnite asociate cu anencefalia şi, poate, cu întîrzierea dezvoltării intrauterine. Deşi valori scăzute ale estriolului sînt corelate cu gravitatea eritroblastozei, valorile individuale, chiar urmărite longitudinal, încă nu pot fi considerate că îmbunătăţesc metodele existente de evaluare clinică şi tratament (spre exemplu determinările de bilirubină în lichidul amniotic) în izoimunizarea Rh. Mai sînt necesare studii pentru a preciza valorile determinării de estriol în tratamentul sarcinilor complicate cu diabet sau toxemie preeclamptică.

3.1.6.2. **Alţi steroizi în lichidul amniotic**

Într-un studiu, Schindler şi Herman arată că au fost găsiţi şi alţi steroizi în lichidul amniotic: cortizon şi cortizol, 6-beta-hidroxicortizol, 6-beta-17-alfa-20-beta-21-tetrahidroxipregnandion-4-en-3, 11-6-beta-11-beta-17-alfa-20-beta-21-pentahidroxipregnan, 4-en-3-on, estron şi estradiol-17-beta, androgeni, pregnandiol şi pregnandion.

Schindler şi Ratansopa eu examinat lichidul amniotic în ultimul trimestru la 29 de femei normale. Valoarea medie a pregnandiolului era de 164,4 μg/l; dehidroepiandrosteron 11,1 μg/l; 16-ketoandrostendion 214,7 μg/l; 16-alfa-hidroxidehidroepiandrosteron 599 μg/l; iar pentru estriol 674,3 μg/l. Compuşii 16-hidroxilaţi C-19 sînt produşi în mod primar de acţiunea ţesutului fetal. În patru cazuri de Rh-izoimunizare gravă nu numai că valorile estriolului erau scăzute în L.A., dar şi ale celor doi androgeni 16-hidroxilaţi care erau nedetectabili în lichid, în timp ce concentraţiile de pregnandiol erau normale.

Astfel, studiile androgenilor 16-hidroxilaţi, împreună cu testarea estriolului pot să mărească valoarea analizelor steroizilor din lichid, cel puţin la bolnavele Rh-izoimunizate.

Studii mai recente dau speranţa că la făt pot fi evaluate sănătatea fetală, anomaliile genetice, sexul.

Scanned with OKEN Scanner

3.1.6.3. **Steroizi neutri C-21**

Peltonen și Laatikainen au arătat că glucuronizii predomină în următorii steroizi:

— 5-alfa-pregnan-3-alfa, 20 alfa-diol
— 5-alfa, 16-alfa-dihidroxi-5-alfa-pregnan-20-on
— 3 beta, 16 alfa-dihidroxi-5-alfa-pregnan-20-on
— 5 alfa, 6 alfa-dihidroxi-5-beta-pregnan-20-on
— 5 alfa-pregnan-3 beta, 16 alfa, 20 alfa-triol
— 5 beta-pregnan 3 alfa, 17 alfa, 20 alfa-triol.

Semnificația clinică și variațiile în stările patologice ale acestor steroizi, rămîne încă de evaluat.

3.1.6.4. **Cortizol**

Fencl și Tulchinsky au comunicat primii nivelurile în creștere ale cortizolului total, de la mai puțin de 40 μg/ml înainte de 35 de săptămîni la 50—120 μg/ml la 35—40 de săptămîni și la 90—200 μg/ml după 40 de săptămîni. Ei au găsit o bună corelație a creșterii maxime a nivelului, cu o creștere a raportului lecitină/sfingomielină amniotică, arătînd maturitatea de producție a surfactantului pulmonar fetal. Dacă cortizolul amniotic era mai mare de 60 ng/ml, nu s-a mai observat sindrom de afectare respiratorie la nou-născut. Folosind o tehnică mai specifică (fixatoare de transcortină de cal), Murphy a observat că nivelurile amniotice ale acestui hormon cresc de la 5 la 10 ng la o medie de 22 μg/ml, la o săptămînă înainte de naștere. Acest autor a găsit de asemenea o corelație destul de bună a valorilor amniotice cu cele din cordonul ombilical, iar în cîteva cazuri de izoimunizare Rh gravă, s-a constatat o creștere bruscă a cortizolului amniotic imediat înaintea decesului fătului.

3.1.6.5. **Testosteron**

Younglai, Younglaii și Lin au fost primii care au prezentat date care sugerează că sexul genetic al fătului poate fi determinat măsurînd testosteronul din lichidul amniotic.

Datele au fost confirmate de Dörner prin studiul androgenilor totali hidrolizați.

3.1.6.6. **Gonadotropina corionică umană (H.C.G.)**

Bruner a arătat primul că lichidul amniotic are o activitate gonadotropică, apreciată prin teste biologice la aproximativ 60% din cea din serul matern. Nu a putut diferenția hormonul luteinizant fetal sau matern (L.H.) de H.C.G.

Midglei și Jaffe au pretins că pot diferenția L.H. de H.C.G., și susțin că cea mai mare parte a gonadotropinei materne și fetale constă în H.C.G.

Folosind teste radioimunologice, Crosignani și colab. au arătat că serul cordonului fetal conține aproximativ 0,22% (0,027 U.I./ml) din conținutul celui găsit în serul matern (12,1 U.I./ml), în timp ce lichidul amniotic conține 2,4% (0,34 U.I./ml). În cazul izoimunizării Rh, deși există o scădere în concentrația medie a serului matern a H.C.G. nivelurile din L.A. și serul din cordon cresc cu 100%, sugerînd o concordanță mai bună între concentrațiile acestuia în lichid și serul fetal decît cea din serul matern. Și curbele de regresie ale graficului în care se compară valorile H.C.G., în L.A. și serul matern la normali, nu sînt paralele cu cele ale bolnavelor sensibilizate Rh.

Scanned with OKEN Scanner

În alte studii, Crosignani și colab., ca și Brody și Carlstrom, au găsit că serul matern ca și L.A. al mamelor care poartă un făt feminin, conțin mai mult H.C.G. decît cele care poartă feți masculi (0,3 U.I./ml față de 0,049 U.I./ml). Ei au găsit că sensibilizarea gravă Rh duce la o creștere mai mare a valorilor H.C.G. în lichidul amniotic decît se întîlnește la alt hormon proteinic, lactogenul placentar uman.

3.1.6.7. **Lactogenul placentar uman (H.P.L.), somatotropina corionică umană (H.C.S.)**

Kaplan și Grumbach au descris pentru prima oară prezența H.P.L. în L.A. și au descris niveluri mai mici decît cele întîlnite în serul matern.

Josimovich a constatat un paralelism între concentrațiile de H.P.L. din lichid și din serul matern în eșantioane colectate în serie în 6 cazuri de mame, cu feți avînd eritroblastoză fetală ușoară sau medie. Aceste date sprijină punctul de vedere că L.A. este mai mult în echilibru cu serul matern decît cu serul fetal, care conține niveluri mult mai joase și variabile de hormon (Kaplan și Grumbach).

Chez și colab. au demonstrat că H.P.L. marcat radioactiv poate să treacă de la mamă în lichid pe corionul și amnionul izolat; el poate să treacă cu aceeași ușurință și în direcție contrară, printr-un proces de difuziune.

H.P.L. ajunge deci în lichid prin difuziune, prin membranele fetale din vasele uterine materne. Nivelul în lichid este menținut în mod normal sub 1/8 din cel găsit în sîngele matern prin degradare în lichid sau la făt.

Berle și Schultze-Mosgan au arătat că concentrațiile în L.A. variază cu vîrsta gestației, raportul concentrației L.A./ser matern scăzînd de la 1 în a 11-a săptămînă de gestație la aproximativ 0,08 la termen.

În cazul feților cu Rh izoimunizare care nu supraviețuiau, raportul H.P.L. L.A./ serul matern era foarte ridicat. În sensibilizările Rh grave concentrațiile din L.A. cresc, ceea ce pledează pentru ipoteza că hormonul este degradat de făt. Cînd moartea este iminentă sau fătul moare, concentrațiile H.P.L. în L.A. pot să atingă 1/3 sau 1/2 din cele găsite în serul matern.

3.1.6.8. **Prolactina pituitară (H. PRL)**

Concentrațiile prolactinei pituitare în L.A. depășesc apreciabil pe cele din serul matern.

Prolactina amniotică a fost izolată de Ben Davis; unii componenți par să fie biochimic și structural identici cu cei ai prolactinei pituitare.

Studii experimentale pe maimuță par să dovedească faptul că nivelul crescut de prolactină în L.A. se datorește legăturii de membrane și de unele țesuturi fetale, ca plămînul și placenta.

Femeile gravide cu hipertensiune moderată sau severă în ultimul trimestru al sarcinii au niveluri mai scăzute de prolactină pituitară în ser și, corespunzător, valori mai mici în L.A.

3.1.6.9. **Hormonii tiroidieni și tirotropina pituitară (TSH)**

Chopra și Crandall au găsit niveluri de tirotoxină în creștere (160—1 000 ng/ml), între a 15-a și a 42-a săptămînă de gestație. În contrast, 3, 3′, 5′ triiodotironina (T_3revers) scade de la aproximativ 350 ng/100 ml, la 100 ng/100 ml aproape de termen.

Scanned with OKEN Scanner

Acești autori presupun că măsurătoarea acestui din urmă hormon — produs în întregime de făt — ar putea să detecteze prezența fătului hipotiroidian în cazul cînd mama a mai dat naștere la astfel de descendenți.

3.1.6.10. **Insulina**

Mici cantități de insulină imunoreactivă, aproximativ 1/8 din concentrațiile din serul matern, au fost puse în evidență în L.A. uman (Honda și Fukui, Casper și Benjamin).

Spellacy și colab. au găsit o corelație pozitivă între nivelurile de insulină amniotică la termen și greutatea nou-născutului.

3.1.6.11. **Ocitocina**

Într-un studiu pe 12 femei, Seppla și colab. au găsit 150—800 pg/ml de oxitocină imunoreactivă în L.A. la femei înainte de travaliu, dar aceleași valori și la naștere. O problemă în aceste studii o constituie contaminarea cu meconiu, care conține mari cantități de ocitocină, în timp ce urina fetală conține mai puțină.

3.1.6.12. **Hormoni eliberatori hipotalamici**

Nutruck și colab. au comunicat prezența unor cantități considerabile de hormoni eliberatori de tireotropină (TRIH) și gonadotropinici în L.A. și capacitatea lor de a se lega, de membranele corioamniotice. Semnificația acestor rezultate rămîne de cercetat.

3.1.6.13. **Renina**

În lichidul amniotic au fost găsite cantități de 4—5 ori mai mari decît în plasma maternă (Brown și colab.); rolul acestora este neelucidat.

3.1.6.14. **Catecolamina**

Zuspan și colab. au identificat epinefrina (adrenalina) și norepinefrina (noradrenalina) în lichidul amniotic la maimuța babon, ca și la om și discută probabilitatea ca aceste substanțe să fie excretate de rinichii fetali, poate ca rezultat al răspunsului la stres al nervilor splanhnici și al medularei suprarenale.

3.1.7. **Enzimele în lichidul amniotic**

Barbara K. Burton, Albert B. Gerbie, Henry L. Nadler ● *(Ex. Medica, 1978, vol. II)*

Introducere. Se știe de peste 40 de ani că enzimele pot fi găsite în lichidul amniotic, totuși semnificației lor clinice nu i s-a acordat importanță. În ultimii ani, studiul enzimelor în lichidul amniotic a demonstrat valoarea determinării acestora pentru stabilirea maturității fetale și riscul de îmbolnăvire fetală, ca și pentru diagnosticul unor tulburări genetice.

Scanned with OKEN Scanner

3.1.7.1. **Lichidul amniotic**

Lichidul amniotic obținut prin amniocenteză sau la naștere separat de celulele în suspensie, prin centrifugare, constituie prima sursă pentru examene enzimatice.

Pentru unele din aceste metode, valorile normale se cunosc, pentru altele însă, nu există încă date suficiente pentru stabilirea valorilor normale.

Relativ puține din enzimele din lichidul amniotic au fost studiate cantitativ în decursul sarcinii. Unele din ele au fost detectate abia la termen sau în sarcina tardivă, în timp ce altele au fost detectate în vîrsta medie de sarcină.

Valorile trimestrului II de sarcină sînt semnificative pentru diagnosticul prenatal al majorității bolilor, datorită deficitului enzimatic.

S-a stabilit precis că activitatea unor enzime în lichidul amniotic variază în funcție de vîrsta sarcinii.

Activitatea fosfatazei alcaline crește continuu pînă la a 7-a lună de gestație și rămîne apoi constantă pînă la naștere (Bonsnes).

Activitatea diaminoxidazei crește permanent în tot cursul sarcinii.

Activitatea pepsinogenului nu este detectabilă în lichidul amniotic pînă în a V-a lună a sarcinii, dar apoi crește continuu pînă la naștere. Un număr de enzime cuprinzînd și alfa-monoxidaza, beta-glicuronidaza, N-acetil-beta-D-glucozaminidaza și alfa-fucoxidaza prezintă creșteri ale nivelului activității în cursul 1/3 medii a sarcinii, urmate de descreșteri în trimestrul III.

Originea enzimelor în lichidul amniotic este încă necunoscută. Studii recente arată că cel puțin unele din ele își au originea în amnios, fiind astfel de origine fetală (Geyer). Alți autori arată că unele enzime, printre care și diaminoxidaza, provin din deciduă și pătrund în lichidul amniotic prin difuziune prin membrana amniotică. O altă cale ar putea fi urina fetală. Salafsky și Nadler susțin că alfaglucoxidaza intră în lichidul amniotic tot prin acest mecanism. Un număr de dizaharidaze prezente în lichidul amniotic pot să provină din intestinul fetal și să fie eliberate în lichidul amniotic prin autoliza celulelor intestinale descuamate (Potier și colab.). Alte enzime pot să ajungă în lichidul amniotic din serul matern (Sutcliffe). Activitatea enzimatică în lichidul amniotic poate să aibă semnificație în unele circumstanțe clinice.

În ultima parte a sarcinii, determinarea activității diaminoxidazei poate fi utilă pentru aprecierea integrității unității feto-placentare. Niveluri anormal de joase sau scăderi subite în activitatea enzimatică au fost folosite ca indicator al suferinței fetale (Southern și colab.). Activitatea pepsinogenului scade în disgravidii și în eritroblastoză. Determinarea amilazei și fosfatazei alcaline pot fi un adjuvant util pentru evaluarea maturității fetale aproape de termen. Amîndouă aceste enzime prezintă o creștere rapidă a activității aproape de termen.

S-a arătat că un număr de enzime prezente în mod normal în lichidul amniotic pot fi deficitare în numeroase afecțiuni ereditare, ceea ce a permis ca unele tulburări genetice grave să fie detectate *in utero*.

Prin această metodă au fost detectate boala Tay-Sachs (Schneck) și boala Pompe (Nadler și Messina).

S-a stabilit însă, că determinarea activității alfa-1,4 glucoxidazei în lichidul amniotic nu este corelabilă cu diagnosticul prenatal al bolii Pompe (Nadler și colab.).

3.1.7.2. **Celulele necultivate din lichidul amniotic**

Celulele necultivate din lichidul amniotic reprezintă a doua sursă pentru examene enzimatice. Pentru multe din acestea, limitele normale de activitate n-au fost

Scanned with OKEN Scanner

stabilite. În multe cazuri, activitatea enzimatică este prezentă doar sub formă de urmă, făcînd foarte dificilă analiza cantitativă și calitativă. Leucocitele materne pot contamina eșantionul de celule și astfel să ducă la rezultate eronate. Rezultatele obținute pot să varieze în limite foarte largi, în funcție de substratul și de metodele de testare folosite.

3.1.7.3. **Celulele cultivate din lichidul amniotic**

Reprezintă a treia sursă de material pentru examenul enzimatic.

Enzimele determinate variază cu vîrsta sarcinii: activitatea arilsulfatazei A și B galactozidazei crește cu vîrsta sarcinii. Valoarea activității enzimatice obținută din culturi de fibroblaști din piele nu poate fi folosită ca un criteriu pentru activitatea normală în celulele din lichidul amniotic cultivate. Astfel, unele enzime, cuprinzînd și cistationin-sintetaza și beta-galactozidaza sînt prezente la niveluri mai mari în celulele cultivate în lichidul amniotic, decît în fibroblaștii din piele. Alte enzime, cuprinzînd arginosuccinază A (arilsulfataza A), ornitin-cetoacid-transaminaza și arilsulfataza prezintă niveluri substanțial mai scăzute ale activității în celulele cultivate din lichidul amniotic. S-a observat că celulele din lichidul amniotic în culturi de țesuturi, pe termen scurt, pot să se separe în două grupe distincte, pe baza criteriilor morfologice: celule epiteliale și fibroblaști.

Recent s-a arătat că există diferențe esențiale morfologice și biochimice între cele două tipuri de celule.

O enzimă, histidaza, este absentă în fibroblaștii din lichidul amniotic, dar se găsește în mari cantități în celulele epiteliale provenite din același lichid.

Alte enzime, ca cistationin-sintetaza, au un nivel de activitate mai ridicat în fibroblaști decît în celulele epiteliale.

În sfîrșit, unele enzime, cuprinzînd hexozaminidaza, beta-galactozidaza și arilsulfataza nu au valori diferite în culturi, fie că predomină celule epiteliale sau cele asemănătoare fibroblaștilor, fie că este vorba de culturi de celule mixte.

Cu tot timpul necesar, ca și dificultățile pe care le implică culturile de țesuturi, în prezent, celulele cultivate din lichidul amniotic reprezintă tehnica cea mai utilă pentru diagnosticul erorilor înnăscute de metabolism.

3.1.8. **Activitatea fosfatazei alcaline în lichidul amniotic, în a doua jumătate a sarcinii**

J. C. Seleen ● *(Ex. Medica, 1978, vol. II)*

Examinări recente privind evoluția activității fosfatazei alcaline în lichidul amniotic în jumătatea a doua a sarcinii, au arătat o creștere activă în al III-lea trimestru al sarcinii.

Cercetările asupra ambelor fracțiuni ale fosfatazei alcaline, atît cea labilă la căldură, cît și cea rezistentă la căldură, par să arate deosebiri fundamentale în ceea ce privește comportamentul fracțiunii termostabile. Sutcliffe și colab. au găsit o creștere treptată între a 10-a și a 30-a săptămînă, urmată de o creștere marcată pînă la 40-a săptămînă. Alți cercetători au găsit o creștere ușoară, treptată, pînă către a 35-a și a 36-a săptămînă, după care activitatea termostabilă rămîne aproape constantă. Discrepanțele nu sînt esențiale și ele se pot datora unor erori tehnice ca spre exemplu contaminarea lichidului amniotic cu secreții ale colului sau vaginului.

Scanned with OKEN Scanner

În concluzie, se poate afirma că activitatea fosfatazei alcaline totale crește treptat începînd din a 30-a — a 31-a săptămînă, urmată de o creștere abruptă în jurul celei de a 37-a săptămîni. Creșterea ușoară inițială este datorată ambelor fracțiuni ale enzimei (atît termorezistentă, cît și termolabilă), iar creșterea bruscă după a 36-a săptămînă trebuie atribuită în totalitate fracțiunii termolabile.

Datorită acestui comportament deosebit al celor două fracțiuni, raportul dintre ele (termolabilă / termostabilă) se modifică de la subunitar la supraunitar, între săptămîna a 32-a și a 37-a de sarcină și continuă să crească în perioada următoare de evoluție a sarcinii.

În afară de importanța teoretică, relația dintre concentrația fosfatazei alcaline în lichidul amniotic și durata sarcinii are și o importanță practică: concentrația fosfatazei alcaline în lichidul amniotic poate fi folosită pentru a stabili maturitatea fătului. Dacă concentrația fosfatazei alcaline totale depășește 15—20 U./l sau fosfataza alcalină termolabilă depășește 10—15 U./l, copilul este matur.

Deși este posibilă, determinarea limitei superioare a nivelului fosfatazei alcaline la nașterea spontană este mai dificilă. Diagramele arată totuși limpede că la nașteri pînă la a 40-a săptămînă (adică de la a 231-a pînă la a 238-a zi) limita superioară pentru concentrațiile fosfatazei alcaline termolabile se plasează în jurul a 30—40 U./l, iar în cazul nașterilor mai tardive la 60 U./l (valorile fosfatazei alcaline totale pot depăși aceste limite cu 10—15 U./l). Valori mai mari decît acestea indică o stare patologică, spre exemplu hipermaturitatea fetală (Verpoest și Seelen).

Oricare ar fi originea fosfatazei alcaline din lichidul amniotic, este sigur că și o mică contaminare cu meconiu va avea ca efect o creștere în concentrația fosfatazei alcaline termolabile.

Deoarece prezența meconiului în cazurile de sarcini prelungite este corelată cu hipermaturitatea, concentrațiile fosfatazei alcaline vor permite în cazul unei sarcini de peste 40 de săptămîni, diferențierea dintre hipermaturitate și o prelungire fiziologică a perioadei de gestație normală, înainte ca să se manifeste hipoxia intrauterină marcată, prin prezența meconiului.

În nașterile după 290 de zile nu se găsesc concentrații de fosfatază alcalină mai mari decît cele dinaintea acestui termen; numărul valorilor excepționale de vîrf, este mic. Același lucru a fost constatat de Verpoest și Seelen în studiile de „macroscor" și explicat prin posibilitatea ca acest grup de nașteri peste 290 de zile să cuprindă un grup de femei gravide, a căror durată fiziologică a sarcinii să fie ±2 săptămîni mai lungă decît cea normală.

Studii efectuate de Verpoest și Seelen și de Van Doorn au arătat că în cazul bolii hipertensive sau a diabetului asociat cu sarcina, atît concentrația fosfatazei alcaline termostabile, cît și a celei termolabile constituie factori importanți pentru aprecierea stării clinice, prima ca un indiciu al infarctelor placentare cu formare de trombusuri, a doua ca un indicator al maturației precare a copilului.

3.1.8.1. **Lichidul amniotic colorat de meconiu**

Meconiul conține mari cantități de fosfatază alcalină; în consecință, și în lichidul amniotic care conține meconiu, se găsește o creștere mare pînă la foarte mare, a fosfatazei alcaline.

Valorile fosfatazei alcaline totale, termolabile și termostabile găsite în lichidul amniotic obținut:

a) prin amniocenteză transabdominală,

b) imediat după efectuarea puncționării transvaginale folosind un amnioscop,

Scanned with OKEN Scanner

c) după ce lichidul a rămas 15 minute într-un vagin aseptic, după ruptura membranelor, folosind un amnioscop (vezi tabelul IV).

Tabelul IV

Femei gravide	Lichid amniotic obținut prin:	Activitatea fosfatazei alcaline U/l		
		Totală	Termostabilă	Termolabilă
	a	63	57	6
	b	69	62	7
	c	81	62	19

În timp ce fosfataza alcalină în meconiu este relativ termostabilă, fosfataza alcalină din lichidul amniotic este, din contra, termolabilă.

3.1.9. Alfa-fetoproteina din lichidul amniotic în relație cu defectele tubului neural și alte boli congenitale/genetice ale fătului

Markku Şeppälä ● (Ex. Medica, 1978, vol. II)

Prima descriere a alfa-fetoproteinei (AFP) în serul fătului uman, la începutul sarcinii, a fost făcută de Bergstrand şi Ozar. Sinteza alfa-fetoproteinei are loc în ficatul fetal (Gitlin), într-un ritm care atinge 30 mg/zi, în al doilea trimestru (Kekomäki). Alte sedii ale sintezei alfa-fetoproteinei sînt membranele oului şi tractul gastrointestinal fetal. În afara perioadelor embrionare şi fetale, cantități semnificative de alfa-fetoproteină sînt produse de cancerul hepatic primitiv, teratocarinoame şi tumori maligne date de elemente ale membranelor oului. Determinarea alfa-fetoproteinei a devenit importantă în diagnosticul şi monitorizarea tratamentului acestor tumori.

Studii de început au sugerat că, în afara tumorilor maligne, alfa-fetoproteina nu este prezentă în circulație după prima săptămînă de viață postnatală. Izolarea alfa-fetoproteinei (Nishi) a dus la punerea la punct a unor metode radioimune pentru alfa-fetoproteină. Au survenit unele situații, care la început nu au fost considerate ca fiind în relație cu producerea de alfa-fetoproteină. Capitolul tratează despre diagnosticul prenatal al bolilor congenitale sau genetice la făt, boli în care determinarea alfa-fetoproteinei devine o parte importantă a practicii clinice.

3.1.9.1. Metode de determinare a alfa-fetoproteinei

Imunodifuziunea — prima metodă folosită (Abelev)
Imunodifuziunea radială,
Electroforeza „Counter" — sensibilitate 0,5—1 μg/ml,
Electroforeza „Rocket" — sensibilitate 0,5 μg/ml,
Aglutinare latex (Cahill 1974),
Inhibiția hemaglutinării (Hirai şi Nishi),
Teste radioimunologice (Ruoshlati şi Seppälă).

3.1.9.2. Defectele tubului neural. Clasificare

Cele mai comune forme ale defectelor tubului neural sînt anencefalia, cu sau fără spina bifida, cu sau fără hidrocefalie asociată. Este important să se facă precizarea

Scanned with OKEN Scanner

dacă este vorba de o spina bifida „închisă" sau „deschisă" în cadrul diagnosticului prenatal. În spina bifida deschisă există o comunicație între lichidul cefalorahidian fetal și lichidul amniotic, în timp ce la spina bifida închisă există acoperire completă cu piele. În general aproape 1/2 din malformațiile defectelor tubului neural sînt anencefalice și 1/2 sînt spina bifida, iar cele închise, reprezintă aproximativ 10% din toate defectele tubului neural.

Nivelul normal de alfa-fetoproteine este probabil menținut de urina fetală. Creșterea alfa-fetoproteinelor în defecte ale tubului neural se datorește probabil scurgerii lichidului cefalorahidian sau transsudației din capilarele fetale în lichidul amniotic. Nivelurile în spina bifida închisă sînt normale sau ușor crescute. Deoarece feții anencefali înghit puțin sau deloc lichid amniotic, scăderea deglutiției fetale este un alt factor care duce la creșterea proteinelor amniotice în sarcinile cu anencefalii. Deficiența deglutiției fetale poate contribui la formarea hidramniosului cu presiune amniotică crescută. În anencefalie lipsește secreția vasopresinei fetale. Efectul poliuriei fetale care îi urmează, modificînd nivelul alfa-fetoproteinei amniotice nu au fost încă luate în studiu.

Eficiența detectării spinei bifida este mai bună înainte de 24 de săptămîni decît după această dată, în timp ce pentru anencefalie nu există diferențe semnificative.

În leziunile deschise, niveluri anormal de ridicate ale alfa-fetoproteinei apar destul de devreme în sarcină pentru a permite întreruperea ei. Validitatea determinărilor de alfa-fetoproteine amniotice ca indicator pentru defecte ale tubului neural este astăzi acceptată, în coroborare cu examinarea ultrasonică. Pentru avortul selectiv, aceste investigații au devenit examene de rutină în prevenirea recidivei anencefaliei și a spinei bifida. Potrivit datelor publicate pînă în prezent, procentul total de diagnostic al anencefaliei prin determinarea alfa-fetoproteinei amniotice este de 94%, iar pentru spina bifida de 75%, iar în cazurile studiate înainte de 24 de săptămîni, chiar mai mare.

3.1.9.3. **Nivelurile alfa-fetoproteinelor în hidrocefalie**

Autorul a observat niveluri ridicate de alfa-fetoproteine amniotice în 6 din 8 cazuri cu feți hidrocefali. Valorile ridicate de alfa-fetoproteine par să derive aici din lichidul cefalorahidian (L.C.R.), deoarece nivelurile fetale sînt normale, iar nivelurile amniotice crescute corespund celor crescute de alfa-fetoproteine din lichidul cefalorahidian. Totuși, creșterea nivelurilor alfa-fetoproteinelor în hidrocefalie nu a fost întîlnită în prima parte a sarcinii și cu greu i se poate atribui vreo semnificație în diagnosticul clinic prenatal.

3.1.9.4. **Alfa-fetoproteinele în studii de triaj (screening) pentru defectele tubului neural**

Cu toate că alfa-fetoproteinele din lichidul amniotic par să fie de mare folos în detectarea defectelor tubului neural, amniocenteza implică un risc de lezare fetală și nu poate fi utilizată ca metodă de screening. Peste 90% din copiii cu spina bifida sînt născuți de femei care nu au avut înainte copii cu malformații, astfel, că, pentru aceste cazuri este necesară altă metodă de triaj. Calcule empirice arată că riscul de recurență este de aproximativ 5% pentru mama care a avut înainte un copil cu defecte ale tubului neural, iar dacă a avut două nașteri de copii cu defecte ale tubului neural, riscul crește la 13% (Carter și Fraser-Roberts). Alfa-fetoproteinele în serul matern pot fi folosite în metoda de screening pentru defectele tubului neural. Niveluri

Scanned with OKEN Scanner

ridicate în serul matern în sarcini cu anencefalie au fost corelate cu moartea fătului, care de obicei survine în cazul prezenței unor niveluri de alfa-fetoproteine materne anormal de ridicate.

Există situații în care au fost observate niveluri alfa-fetoproteinice materne crescute; astfel, în sarcină multiplă, avort iminent, nefroză congenitală, imunizare Rh gravă și toxemie gravă cu afectarea fătului. Aceste cazuri se întîlnesc în al 3-lea trimestru și nu precoce, pentru a diagnostica defectele tubului neural.

S-a calculat pe această bază că în Anglia, după un asemenea program de screning trebuie efectuate 16 000 de amniocenteze din cele aproape 800 000 de sarcini anuale și aproape 800 de copii cu spina bifida pot fi diagnosticați. Din aceștia numai 400 ar fi supraviețuit, din care 300 handicapați. Cercetările au arătat că detecția anencefaliei și a spinei bifida prin analiza alfa-fetoproteinelor în serul matern este fără semnificație înaintea sfîrșitului primului trimestru.

3.1.9.5. **Alte afecțiuni fetale asociate cu niveluri alfa-fetoproteinice amniotice crescute**

Sindromul nefrotic congenital este o boală ereditară cu caracter recesiv, autosomal. Boala este rezistentă la orice efort terapeutic și duce la moarte în prima copilărie. Pînă în prezent au fost comunicate aproximativ 200 de sindroame nefrotice congenitale, din care 1/2 provin din Finlanda; majoritatea celorlalte cazuri provin din S.U.A., Italia și Elveția.

Sindromul nefrotic congenital a fost prima afecțiune intrauterină în care s-a descris creșterea alfa-fetoproteinelor amniotice.

Autorul a măsurat alfa-fetoproteinele amniotice la 23 de gravide care născuseră înainte un copil cu sindrom nefrotic congenital. În 7 cazuri nivelul era anormal de crescut, fătul fiind în totalitate afectat, 5 sarcini s-au terminat cu o mică cezariană, la 18 și 19 săptămîni. Doi copii s-au născut spontan și au prezentat sindromul nefrotic congenital. Celelalte femei la care alfa-fetoproteinele erau normale, au preferat să nască la termen și toate au născut copii normali.

Exomphalos. De Bruijn și Huisjes au descris un caz în care nivelul alfa-fetoproteinelor din lichidul amniotic era crescut în trimestrul al III-lea asociat cu exomphalos, care poate fi tratat chirurgical, deși de obicei este asociat cu alte malformații.

Atrezie esofagiană. Seppalä a găsit niveluri crescute de alfa-fetoproteine amniotice în atrezia esofagiană, în al III-lea trimestru.

Autorul a observat patru cazuri de atrezie esofagiană cu hidramnios asociat și niveluri crescute de alfafetoproteine în lichidul amniotic. În încercarea de a găsi mecanismul creșterii alfa-fetoproteinei amniotice, autorul a constatat că în trei din cele patru cazuri examinate, exista o fistulă bronhoesofagiană, iar în fetografie, substanța de contrast radiografic, trecea în intestinul fetal, probabil prin mișcările de respirație ale fătului. Deoarece conținutul gastric al fătului este bogat în alfa-fetoproteine, este posibil ca o parte din alfa-fetoproteinele amniotice să derive prin fistulă, prin regurgitație. În orice caz este mai probabil ca nivelurile de alfa-fetoproteine amniotice crescute să apară pentru că pierderea normală de proteine amniotice prin înghițire fetală nu are loc. Esofagul atrezic poate de asemenea să fie reparat chirurgical și nu este cazul să se întrerupă o sarcină din cauza acestei malformații. Pînă în prezent, singurele niveluri ridicate de alfa-fetoproteine în atrezia esofagului provin *în al treilea trimestru.*

Moartea fetală intrauterină. Primele observații au arătat creșterea alfa-fetoproteinelor în serul matern în caz de moarte intrauterină a fătului, cînd concentrațiile

Scanned with OKEN Scanner

amniotice de alfa-fotoproteine pot fi de asemenea crescute, fără să existe nici o malformație detectabilă.

Imunizarea Rh. Lichidul amniotic crește în cazurile grave care duc la moartea intrauterină sau a nou-născutului. Nu au fost găsite corelații semnificative între alfa-fetoproteinele amniotice și concentrațiile de acizi biliari, sau între nivelurile alfa-fetoproteinelor și circulația de H-hemoglobină la nou-născut. Astfel, creșterea alfa-fetoproteinelor nu are o semnificație în imunizarea Rh, deoarece periclitarea fătului poate fi evidențiată și prin alte metode.

Aberații cromozomiale. Seller și colab. au comunicat niveluri ridicate de alfa-fetoproteine amniotice în 3 din 4 fetuși cu 45 X, în timp ce fetușii cu alte aberații cromozomiale sau cu constituție cromozomială normală, aveau niveluri normale. Mecanismul acestei creșteri nu este limpede. Deoarece aceste eșantioane erau prelevate în pungi, în cazul avorturilor spontane este posibil ca moartea fetală sau contaminarea cu sînge să fie responsabilă, cel puțin în parte, pentru această creștere. Milunsky și Alpert au comunicat de asemenea un caz, în care sindromul Turner era asociat cu o ușoară creștere a alfa-fetoproteinelor. Alte aberații cromozomiale la care au fost întîlnite niveluri crescute de alfa-fetoproteine cuprind: Trisomia 18, translocația D/G, sindrom Down cu atrezie duodenală.

Teratomul sacrococcigian. Au fost comunicate concentrații anormal de crescute de alfa-fetoproteine amniotice în trimestrul al II-lea într-o sarcină în care fătul prezenta un teratom sacrococcigian.

Autorii au întîlnit un caz în care nivelul alfa-fetoproteinelor ajungea la limita superioară în al III-lea trimestru. Probabil că în aceste cazuri excesul de alfa-fetoproteine provine din tumoarea embrionară.

Alte circumstanțe. Sinusul pilonidal reprezintă o malformație care se dezvoltă din resturile epidermale după închiderea tubului neural.

Janidal și colab. au descris cazul unei femei a cărei primă sarcină s-a terminat printr-un avort, a doua s-a terminat prin nașterea unui copil cu meningomielocel și hidrocefalie, iar a treia sarcină a decurs cu creșterea alfa-fetoproteinelor amniotice în a 18-a săptămînă. Sarcina a fost întreruptă și s-a constatat că fătul avea un sinus pilonidal cu vascularizație marcată, deschis spre piele. Probabil că alfa-fetoproteinele crescute proveneau din această anomalie.

Au mai descris creșterea nivelului alfa-fetoproteinelor în afara defectelor tubului neural Milunsky și Alpert: 5 cazuri de avorturi spontane habituale; hidroma cistic 1 caz; boala Tay-Sachs 6 cazuri; hipospadias multiplu 1 caz; fibroză cistică 1 caz.

Seller a comunicat creșterea alfa-fetoproteinelor în sindromul Meckel. Autorii descriu un caz de tetradă Fallot — creșterea alfa-fetoproteinelor în trimestrul al III-lea, ca și sarcină cu diabet și malformații fetale.

Niveluri fals-pozitive și fals-negative ale alfa-fetoproteinelor pot proveni din: erori de laborator, erori în aprecierea vîrstei sarcinii și contaminări cu sînge fetal.

Alfa-fetoproteina reprezintă deci un component fetal în lichidul amniotic. Sinteza are loc în ficatul fătului, în tractul gastrointestinal și membranele oului. Majoritatea alfa-fetoproteinelor par să provină în lichidul amniotic din urina fetală. În sarcinile normale, concentrațiile cele mai ridicate de alfa-fetoproteine în lichidul amniotic au fost întîlnite în a 13-a săptămînă. Nivelul de alfa-fetoproteine descrește apoi și poate servi ca un mijloc de apreciere a vîrstei sarcinii în trimestrul al III-lea.

Creșteri marcate ale nivelurilor de alfa-fetoproteine din lichidul amniotic sînt adesea asociate cu malformații ale tubului neural fetal. În anencefalie și în spina bifida deschisă excesul de alfa-fetoproteine derivă probabil din lichidul cefalorahi-

Scanned with OKEN Scanner

dian sau poate din faptul că clearance-ul normal al proteinelor din lichidul amniotic este oprit prin deglutiția fetală.

La unii copii născuți cu defecte ale tubului neural supraviețuirea este compatibilă cu prezența unei malformații grav invalidizantă, care depășește posibilitățile terapeutice și, ca urmare, întreruperea acestor sarcini este practicată în multe țări. Determinarea alfa-fetoproteinelor, împreună cu examinarea ultrasonică și avortul terapeutic au devenit în prezent fapte de rutină în prevenirea recidivelor defectelor tubului neural. Potrivit datelor prezentate pînă acum, proporția totală de detectare a anencefaliei prin dozarea alfa-fetoproteinelor amniotice este de 94%, iar pentru spina bifida deschisă, de 75%. Screening-ul prin alfa-fetoproteine din serul matern și amniocenteza selectivă în acele cazuri care prezintă valori serice ridicate, constituie o metodă promițătoare pentru detectarea defectelor tubului neural, în regiunile în care incidența defectelor tubului neural este ridicată.

Experiența acumulată pînă în prezent, arată că în familiile cu un copil anterior cu nefroză congenitală, dozarea alfa-fetoproteinelor poate fi folosită pentru prognosticul normalității sau anormalității fetale.

În cazul unui nivel ridicat de alfa-fetoproteine, copilul s-a născut cu nefroză congenitală. Nivelurile normale la începutul sarcinii s-au soldat cu nașterea unui copil sănătos. În nefroza congenitală se crede că alfa-fetoproteina trece în exces prin rinichii afectați ai fătului.

Exomphalos este o altă malformație la care se pot întîlni destul de precoce niveluri crescute de alfa-fetoproteine amniotice și care permite întreruperea sarcinii. În acest caz, alfa-fetoproteinele amniotice cresc probabil prin difuziunea din sacul peritoneal sau din vasele expuse lichidului amniotic. Deoarece cel puțin 50% din fetușii cu exomphalos au și alte malformații asociate, din care 20% anencefalii, întreruperea acestor sarcini pare justificată în Anglia, chiar dacă se știe că unele din aceste cazuri pot fi recuperate chirurgical. Moartea intrauterină este frecvent asociată cu niveluri anormal de ridicate de alfa-fetoproteine amniotice, de fapt în mod obișnuit constatare postmortem, dar alfa-fetoproteinele pot fi depistate și înaintea morții, cînd fătul mai poate fi salvat. Sindromul Meckel și sinusul pilonidal sînt de asemenea stări în care se întîlnesc niveluri de alfa-fetoproteine prea ridicate ca să poată fi efectuată întreruperea. De obicei, un nivel mult ridicat al alfa-fetoproteinelor amniotice în al II-lea trimestru este un semn de malformație fetală severă, dar, înainte de a se lua decizia de întrerupere a sarcinii, trebuie să se elimine rezultatele fals-pozitive datorită erorilor de laborator, contaminărilor cu sînge fetal și aprecierii incorecte a vîrstei sarcinii.

Alte anomalii în care nivelul de alfa-fetoproteine amniotice poate fi ridicat, sînt hidrocefalia, atrezia esofagiană, imunizarea Rh severă, unele aberații cromozomiale, teratomul sacrococcigian și tetrada Fallot. De obicei, creșterea nu este foarte marcată în aceste cazuri, și în multe dintre ele, ea are loc abia în al III-lea trimestru și din păcate, aceste cazuri nu se pretează deci la un diagnostic prenatal precoce. A devenit evident că oricînd se prelevează un eșantion de lichid amniotic, indiferent din ce motiv în sarcina timpurie, se recomandă efectuarea dozării alfa-fetoproteinelor, deoarece există cazuri în care sarcini cu un cariotip fetal normal în lichidul amniotic s-au terminat cu nașterea unor copii cu defecte ale tubului neural.

Scanned with OKEN Scanner

3.1.10. Prostaglandinele şi alte substanţe ocitocice în lichidul amniotic

J. J. Amy şi S. M. M. Karim ● (Ex. Medica, 1978, vol. II)

Introducere. Prezenţa în lichidul amniotic a substanţelor stimulatoare a muşchilor netezi a făcut obiectul unor studii pentru numeroşi cercetători.

Încă din 1936, Formina a arătat că lichidul amniotic are proprietăţi ocitocice şi vasopresoare comparabile cu cele ale extractului pituitar posterior. Aceste efecte erau mai pronunţate în eşantioanele obţinute la termen, decît în prima perioadă a sarcinii.

Recent, a avut loc o revenire în prim plan a interesului asupra fiziologiei parturientei, după ce s-a demonstrat că prostaglandinele pot juca un rol central în travaliu. Au fost efectuate multe studii pentru cercetarea eliberării endogene a acestor substanţe înainte şi în cursul travaliului. Datorită dificultăţilor tehnice întîmpinate de determinarea prostaglandinelor în sîngele periferic, atenţia s-a concentrat asupra lichidului amniotic, relativ uşor de prelevat. Nici sinteza, nici degradarea prostaglandinelor nu au loc în lichid; conţinutul de prostaglandine al lichidului poate fi considerat ca un indiciu sigur al producerii şi al metabolismului intrauterin de prostaglandine.

Datele de literatură privind conţinutul lichidului amniotic şi alte substanţe ocitocice sînt rare, ceea ce se vede şi din prezentul capitol, în care, din necesitate, predomină date în legătură cu prostaglandinele.

3.1.10.1. Prostaglandinele naturale

S-a folosit GLC/MS*. Pace-Asciak şi colab. au comunicat că nivelurile PGF_2-alfa în lichidul amniotic, la 30 de minute după injectarea a 25 mg de substanţă, variază între limitele 23,5 şi 111,7 μg/ml. Amestecul incomplet al compusului PGF_2-alfa cu lichid amniotic, face ca unele din valorile iniţiale să fie mai scăzute decît următoarele. La 12 pînă la 18 ore după injectare, valorile au scăzut la 15,0—18,6 μg/ml. În lichidul amniotic au fost găsite cantităţi crescute de 15-Keto-13, 14-dihidro-PGF_2-alfa, probabil ca un rezultat al metabolismului PGF_2-alfa în ţesuturile placentare sau fetale. Granström şi colab. au făcut observări similare şi au ajuns la concluzii identice. Concentraţia PGF_2-alfa rămîne scăzută (0,2—0,3 μg/ml) în toate cazurile, ceea ce poate să explice insuccesele provocate de această tehnică pentru avort. Nivelurile plasmatice ale metabolitului au crescut de la valorile anterioare injectării (în jur de 0,04 ng/ml) la 3—15 ng/ml după 12—18 ore. În unele cazuri, o valoare maximă atinsă în plasmă a fost urmată de un declin; în alte cazuri a fost constatată o creştere continuă a concentraţiei în plasmă, în timpul studiului de 18 ore. Excreţia de produşi radioactivi, în urină în timpul primelor 18 ore a variat între 6 şi 43% din doza de PGF_2-alfa administrată şi marcată cu tritiu. Principalul metabolit urinar a fost identificat ca fiind un acid 5-alfa, 7-alfa-dihdroxi-11-ketotetranorprostan-1-16 dioic. Bazat pe aceste studii, Granström a calculat că veritabila înjumătăţire a PGF_2-alfa în lichidul amniotic, variază între 5 şi 19 ore.

Green şi colab. au arătat că numai 15-keto-13,14-dihidro PGF_2, dar şi 15-keto-PGF_2-alfa şi 13,14-dihidro-PGF_2-alfa, apar în cantităţi crescute în lichidul amniotic după instilaţia de PGF_2-alfa. Ei au raportat că durata înjumătăţirii PGF_2-alfa în lichi-

* GLC/MS = cromatografie gaz-lichid/spectrometrie de masă.

Scanned with OKEN Scanner

dul amniotic este de 13,5—20 de ore. Nu a existat nici o corelație între înjumătățirea PGF_2-alfa în lichid și intervalul constatat pînă la inducția avortului. Cantitățile viabile de PGF_2-alfa și al celor trei metaboliți au fost găsite în țesuturile fetale, sugerînd că fătul, atît timp cît a supraviețuit, a participat probabil la inactivarea prostaglandinei injectate. Salmon și Karim au studiat rata de dispariție a PGF_2-alfa exogen din lichid, la 2 gravide la care s-au administrat 12,5 mg de substanță în cavitatea amniotică. S-a ajuns la un echilibru după o jumătate de oră. Durata calculată a înjumătățirii vieții a PGF_2-alfa în lichid se ridică la 3 ore. Demonstrația că PGF_2-alfa în forma activă dispare rapid din cavitatea amniotică după injectare la 3—5 ore, explică de ce tehnica cu o singură doză de PGF_2-alfa este în general mai puțin eficientă decît dozele multiple, atunci cînd se folosește calea intraamniotică, pentru întreruperea sarcinii cu o prostaglandină naturală. După cîte știm, farmacocinetica PGE exogenă, injectată în cavitatea amniotică nu a fost încă cercetată.

3.1.10.2. **Lichidele neutre**

Hanon și colab. au observat că lichidul amniotic proaspăt, obținut în cursul travaliului, sau extractul său lipidic, induce stimularea uterului izolat de cobai și șobolan perfuzat.

Substanța activă, numită eutocină, era diferită de alți compuși stimulanți ai mușchiului neted, inclusiv histamina, acetilcolina, acidul lactic, hormoni pituitari posteriori, estrogeni etc. S-a arătat, de asemenea, că această substanță diferă de colesterol și fosfolipide și s-a presupus că aparține grupului de acizi grași, sau de trigliceride. În afară de lichidul amniotic, eutocina a mai fost găsită în miometru, deciduă, corion laeve, amnios, la placenta prelevată în expulzie și nu a fost niciodată găsită înaintea declanșării contracțiilor uterine. Ferraris a confirmat că lipidele care pot fi extrase cu eter din lichidul amniotic uman stimulează fîșii izolate din uterul uman negravid.

Hawkins a preparat extracte de lipide din lichidul amniotic prin extracție dublă cu eter la pH neutru. Reziduul obținut după evaporarea solventului, a fost tratat pe uterul izolat de cobai. Deși cantitatea totală de lipide în lichidul amniotic în sarcina înaintată era mai mare decît la începutul sarcinii, activitatea ocitocică a extractelor lipidice din lichidul din sarcina înaintată era mai mică.

Folosindu-se separarea cu solvenți și tehnici cromatografice, au fost izolate și alte substanțe active, una din ele „părînd să consiste din acid liber". În opoziție cu rezultatele raportate de Hawkins, Abrahams și Hawkins au constatat că atît conținutul de lipide, cît și activitatea ocitocică a lichidului amniotic crește paralel cu progresiunea sarcinii. O creștere de 2—3 ori a activității survenea între sarcina în primul trimestru și cea la termen; creșterea era paralelă cu cea a conținutului de lipide a lichidului amniotic. Activitatea ocitocică a lipidelor solubile era semnificativ mai mare în cursul avortului spontan decît în sarcina normală de aceeași durată; și era, de asemenea, crescută în sarcina prelungită, în comparație cu sarcinile de 37—39 de săptămîni. În sfîrșit, eșantioane de lichid amniotic meconial, conțineau o activitate biologică mai mare decît lichidul fără meconiu. Din studiile lor, Abrahams și Hawkins au ajuns la concluzia că activitatea ocitocică a lipidelor extrase la pH neutru nu se datora prostaglandinelor. Nu știm să mai fi fost efectuate alte studii asupra prezenței lichidelor ocitocice extractibile în eter din lichidul amniotic la pH neutru.

Scanned with OKEN Scanner

3.1.10.3. **Polipeptidele**

Ocitocina endogenă are rol în travaliul spontan. Este larg folosită pentru inducerea și stimularea travaliului; mecanismul de acțiune asupra celulei miometriale este probabil de aceeași natură ca cel descris pentru prostaglandine, dar are receptori distincți în membrana celulară. Este încă în discuție dacă ocitocina endogenă joacă vreun rol în nașterea umană. Următoarele argumente pledează în favoarea unui asemenea rol (Caldeyio-Barcia):

a) Miometrul devine din ce în ce mai sensibil la ocitocină, pe măsură ce sarcina înaintează, fapt în mod special evident cu puțin timp înainte de travaliu și în cursul acestuia.

b) Din toate drogurile capabile să provoace contracții uterine, ocitocina, administrată aproape de termen, provoacă contracții semănînd cel mai mult cu cele din cursul travaliului spontan.

Stimularea uterină este efectuată la concentrații care pot fi considerate, ca fiziologice.

c) Administrarea de alcool, care inhibă eliberarea de hormoni retrohipofizari și poate uneori să oprească travaliul în cursul începutului primului stadiu, este fără efect, cînd se perfuzează alcool la gravide cu travaliul declanșat.

d) Distrugerea selectivă a nucleilor supraoptici și paraventriculari în hipotalamusul matern, care produce ocitocină, poate să provoace o prelungire a travaliului. Gibbons și Chard au demonstrat de curînd că eliberarea de ocitocină maternă în cursul nașterii crește pe măsură ce travaliul progresează, atingînd un maximum aproape de expulzie.

Argumentele principale în contra unui rol major al ocitocinei de origine maternă, în declanșarea travaliului sînt:

a) faptul că nu se detectează nici o creștere în producerea de ocitocine de origine maternă, în travaliu;

b) absența unei încărcări semnificative, imediat înaintea travaliului sau în decursul acestuia, în concentrațiile plasmatice de L-cistinil-di-beta-naftilamid-hidrolază, o enzimă de origine placentară, care este responsabilă de inactivarea ocitocinei circulante;

c) insensibilitatea relativă a uterului gravid la ocitocină, exceptînd perioada către sfîrșitul gestației.

În cursul travaliului, se găsesc în circulația fetală, niveluri crescute de ocitocină și vasopresină, dar este probabil că amîndoi hormonii sînt inactivați de enzime circulante placentare și materne, chiar înainte de a ajunge la miometru. Creșterea producției fetale de hormoni retrohipofizari în cursul travaliului este probabil secundară comprimării capului, reflexului Fergusson sau altor stimuli, și nu trebuie considerată ca unul din fenomenele, care duc la declanșarea travaliului.

Ocitocina și lichidul amniotic. Seppälä și colab. au determinat prin RIA conținutul de ocitocină al lichidului amniotic în sarcina avansată, care varia înainte de începutul travaliului de la 150 la 800 pg/ml (mediana 275 pg sau 138 uV). În cursul travaliului ajungea la 110—1 600 pg/ml (mediana 695 pg sau 350 uV). Diferența între aceste două grupe a fost semnificativă statistic ($P < 0,01$). Lichidul amniotic amestecat cu meconiu conține chiar mai multă ocitocină (1 000—14 000 pg/ml) (500—7 000 uV), cele mai mari valori fiind găsite în eșantioanele cel mai puternic contaminate. Prima urină a nou-născuților sănătoși conținea 1 800—2 800 pg/nl (900—1 400 uV/ml) oxitocină, care este semnificativ mai abundentă ($p < 0,01$) decît în lichidul amniotic normal.

Scanned with OKEN Scanner

Autorii sugerează că urina fetală poate fi considerată ca sursă majoră a ocitocinei prezentă în lichidul amniotic normal.

Meconiul avea un conținut de ocitocină de 80 000—175 000 pg/g(= 40 000—87 500 uU/g). Observînd că travaliul progresează semnificativ mai repede ($p < 0,001$) după ruperea membranelor la femeile cu lichid meconial decît la subiecții martori, Seppală și colab. au emis ipoteza potrivit căreia expulzia meconiului în lichidul amniotic poate să reprezinte un mecanism de apărare prin care fătul, supus unui stres intrauterin, poate iniția sau accelera propria-i naștere. Caracterul speculativ al acestei teze nu mai are nevoie de subliniere. Mai mult, chiar aceiași autori au arătat că mai mult de 90% din ocitocina prezentă în lichidul amniotic și în meconiu este biologic inactivă.

Folosind un RIA înalt specific, Pirom-Bossuyt a găsit niveluri mult mai scăzute de ocitocină în lichidul amniotic decît cele raportate de cercetătorii menționați.

Kleiner și Brouet-Yager au confirmat lucrările anterioare asupra existenței în lichidul amniotic la termen a unei activități slabe a ocitocinazei. În contrast cu cea găsită în plasma maternă, activitatea enzimatică a lichidului provenea din tractul digestiv fetal.

Vasopresina (ADH) are o activitate ocitocică slabă. Este posibil ca atît ocitocina, cît și vasopresina să fie eliberate în circulația generală în cursul nașterii și ca ele să exercite o anume acțiune sinergică asupra miometrului (F. Fuchs). Totuși, faptul că femei cu diabet insipid sever au în general un travaliu fără incidente, arată că vasopresina maternă joacă un rol minor în procesul de parturiție.

Niveluri ridicate de vasopresină circulantă sînt găsite la făt în travaliu. Nu cunoaștem nici un studiu asupra vasopresinei în lichidul amniotic. Niveluri foarte scăzute de ocitocinază-vasopresinază se găsesc în lichidul amniotic la termen.

Bradikinina. Reuse și Van den Driessche au extras din prima urină a nou-născuților sănătoși o polipeptidă biologic activă, strîns înrudită cu bradikinina. Aceeași substanță era prezentă și în lichidul amniotic. Delhaye și colab. au identificat această polipeptidă ca fiind bradikinina; tot ei au demonstrat prezența bradikininogenului în lichidul amniotic. Într-o sarcină de 10—20 de săptămîni, conținutul de bradikininogen corespunde la 1,5—200 ng/ml bradikinină (medie 70ng/ml). La termen, sau cel puțin înainte de declanșarea travaliului, conținutul de bradikininogen era mai scăzut și corespundea la 1—45 ng/ml bradikinină (medie: 10 ng/ml). Lichidul amniotic uman prezenta de asemenea o activitate kininazică, mult mai pronunțată la sarcina incipientă, decît la termen.

Semnificația acestor constatări nu a fost încă stabilită. Deși bradikinina manifestă același potențial uterotonic ca ocitocina, în comparație cu acțiunea *in vitro* față de uterul izolat de șobolan sau cobai, acțiunea sa *in vivo* este slabă și neregulată.

Histerotonina. Hunter și Howard au comunicat prezența unui principiu stimulator al mușchiului neted în deciduă și lichidul amniotic la gravidele în toxemie în travaliu. Această substanță diferă de compușii biologic activi cunoscuți ca: serotonina, norepinefrina, epinefrina, ocitocina, vasopresina, histamina, acetilcolina și potasiul. Datorită inactivării de către enzimele proteolitice, a fost clasificată ca un polipeptid și denumită histerotonina. S-a presupus că ar fi înrudită, cu angiotensina, deși este deosebită de aceasta.

Histerotonina a fost descrisă ca fiind termostabilă la pH de 3,3—8,3; nu are efect antidiuretic, dar o puternică acțiune vasopresoare. Un efect ocitocic a fost demonstrat pe miometrul izolat de cobăiță virgină. Histerotonina se găsește, pare-se numai la femei cu disgravidie gravă. La subiecții normali nu s-a detectat niciodată în lichidul amniotic, rar, și în cantități minime, în deciduă. Pînă în prezent, lucrările

Scanned with OKEN Scanner

lui Hunter și Howard mai așteaptă confirmarea. Landesman a comunicat prezența polipeptidelor presoare în lichidul amniotic la 8 din 10 femei cu toxemie.

Catecolaminele. Aminele simpaticomimetice și antagoniștii lor au fost de mult recunoscuți ca avînd o activitate miometrială (Fuchs, Amy și Karim), acțiune mediată de receptori alfa-excitanți sau beta-inhibitori asupra membranei celulare. Stimularea uterină este provocată de compuși alfa-stimulanți ca norepinefrina și de agenți beta-blocanți ca propranololul. Droguri ca orciprenalina, izosuprina și ritodrina induc inhibarea activității uterine printr-un efect asupra receptorilor beta-adrenergici; ei sînt larg folosiți în tratamentul travaliului prematur. Andrenalina acționează asupra alfa- și beta-receptorilor dar, asupra uterului gravid, efectul inhibitor este predominant cînd beta-receptorii sînt blocați printr-un antagonist selectiv.

În general, catecolaminele nu par să joace un rol major în declanșarea sau menținerea travaliului spontan, dar ei pot să modifice răspunsul uterului la alți agenți ocitocici. Stimularea miometrială semnificativă este constatată după administrarea unui agent beta-blocant la femeile gravide; acest fapt sugerează că în condiții fiziologice, epinefrina (predominant beta -stimulant) exercită un efect inhibitor asupra uterului. Din contra, nu se observă nici o descreștere în activitatea uterină după prelungirea intravenoasă a unui agent alfa-blocant (fenoxibenzamina) femeilor la începutul primului stadiu al travaliului. Acest fapt pare să indice că norepinefrina are un rol neglijabil în naștere. După toate probabilitățile, catecolaminele din lichidul amniotic provin exclusiv din structurile fetale (glande adrenale, sistem nervos central și țesutul cromafin paraaortic) și ajung în cavitatea amniotică pe calea tractului urinar fetal (Zuspan). Placenta nu are o rețea nervoasă adrenergică. Nivelurile placentare ale epinefrinei și norepinefrinei sînt extrem de scăzute (Cession). În afară de aceasta, placenta este bogată în enzima monoaminooxidază, care inactivează probabil toate catecolaminele de origine maternă. Koren și colab. au măsurat printr-o metodă fluorometrică concentrația catecolaminelor în lichidul amniotic obținut în timpul travaliului. Epinefrina varia de la niveluri nedetectabile pînă la 5,6 ng/ml (într-un caz: 14,0 ng/ml), iar norepinefrina de la niveluri nedetectabile la 10 ng/ml. Zuspan a determinat concentrația epinefrinei și norepinefrinei în lichidul amniotic la termen, înainte de declanșarea travaliului. La subiecții normali, lichidul amniotic conținea 1,11±0,34 ng/ml epinefrină și 2,84±0,81 ng/ml norepinefrină. S-a presupus că la gravidele tratate cu metadonă, concentrațiile mai scăzute de norepinefrină în lichidul amniotic se datoresc efectului sedativ al drogului asupra fătului, cu scăderea consecutivă a eliberării de norepinefrină.

Histamina este un stimulent relativ slab pentru uterul uman atît *in vitro*, cît și *in vivo*. La dozele necesare pentru a provoca contracții (exemplu: 0,3—2,0 mg i.v.) alte organe sînt puternic afectate. În plus, în cursul sarcinii nu se constată nici o modificare marcată în sensibilitatea histaminică a uterului. Este puțin probabil că histamina are vreo importanță în reglarea activității miometriale, Cantități foarte mari de histamină sînt formate de făt în cursul celui de-al III-lea trimestru al sarcinii S-a sugerat că histamina de origine fetală regularizează plusul de sînge placentar și schimbările placentare prin intermediul acțiunii asupra arteriolelor placentare fetale. Acestea, într-adevăr, nu au o inervație adrenergică. Niveluri ridicate de diaminoxidază se găsesc în placenta și în sîngele matern. Această enzimă protejează organismul matern contra efectelor histaminei fetale.

Anton și colab. au determinat concentrațiile de histamină în lichidul amniotic. Au fost găsite niveluri semnificativ mai mari la bolnavele cu insuficiență placentară (medie ±D.S.: 592±171 ng/ml), decît la nașteri normale (243±112 ng/ml). Niveluri foarte ridicate au fost găsite în caz de moarte intrauterină prelungită (1 325 ng/ml).

Scanned with OKEN Scanner

Serotonina (5-hidroxitriptamina) este produsă în cea mai mare parte de sistemul enterocromafin; în sînge este legată în mod ireversibil de plachete. Cea mai mare parte a structurilor de mușchi netezi (incluzînd și miometrul) sînt stimulate de serotonină; totuși, semnificația fiziologică a acestei observații nu este limpede. Nu se constată nici o modificare a conținutului de serotonină a plasmei, plachetelor sau al miometrului în cursul sarcinii, travaliului și lăuziei. De asemenea, nu există vreo modificare în excreția urinară a metabolitului acidul 5-hidroxiindol.

Placenta este extrem de bogată în monoaminooxidază (MAO), o enzimă care inactivează serotonina maternă și catecolaminele, protejînd fătul de efectele acestora. Faptul este deosebit de important, deoarece vasele ombilicale sînt foarte sensibile la acțiunea vasoconstrictoare a serotoninei. Activitatea monoaminooxidazei se pune de asemenea în evidență în timpul travaliului în lichidul amniotic (Bozezinski și colab.), care conține numai cantități minore (0—0,83 ng/ml) de serotonină.

Acetilcolina. În doze mari, acetilcolina stimulează miometrul uman *in vitro*, ca și *in vivo*, dar este neîndoielnic că joacă un rol important în procesul de activare uterină. După cîte știm, nu există date asupra prezenței acestui compus în lichidul amniotic.

3.1.11. **Embolia cu lichid amniotic**

L. A. M. Stolte, H. T. Linu, C. Van Arkel și colab. ● *(Ex. Medica, 1978, vol. II)*

Embolia cu lichid amniotic a fost recunoscută prima oară de Meyer. În 1944, Steiner și Lusbaugh au comunicat 8 cazuri bine documentate de embolia amniotică drept cauză de moarte acută a mamei. La autopsie, emboli formați din material particular provenit din lichidul amniotic, au fost găsiți în arterele mici, arteriole și capilare. Multe cazuri au fost comunicate în ultimii 30 de ani, iar sindromul lichidului amniotic și urmărite, sînt în prezent, bine cunoscute. Printre aceste sechele tulburările de coagulare sînt de primă importanță. Ratnoff și Vosburgh au descris în 1952 un caz de embolie cu lichid amniotic, confirmată la autopsie, la care pentru prima dată s-a evidențiat un defect de coagulare dobîndit, pus în evidență înaintea morții și care constă în hipofibrinogenemie și o creștere în activitatea fibrinolitică a serului, provocînd o stare hemoragică. Reid și colab. au publicat în 1953 observația a 5 bolnave cu pătrundere posibilă de lichid amniotic în circulație și coagulare intravasculară și defibrinare consecutivă. Acești autori consideră că modificările care survin în acest sindrom sînt de înțeles, dacă se acceptă că lichidul amniotic are un efect tromboplastic. Pătrunderea lichidului amniotic în circulația maternă stimulează coagularea intravasculară diseminată, proces bine cunoscut.

Pătrunderea lichidului amniotic în sîngele matern a fost determinată (Reid) de pătrunderea cu forța a lichidului din cavitatea uterină prin circulație portală. Contracții uterine excesiv de puternice au fost acuzate că determină apariția sindromului lichidului amniotic, punct de vedere combătut în 1966 de Eskes, care a arătat că creșterea presiunii intrauterine închide canalele miometriale și, ca o consecință, previne asemenea pătrunderi.

Cu tehnici radioizotopice, Sparr și Pritchard au arătat că, în mod normal, în cursul nașterii, lichidul amniotic nu pătrunde aproape deloc în circulația maternă.

Pentru explicarea acestui sindrom sînt de luat în seamă următoarele posibilități:

1. Lichidul amniotic posedă o activitate tromboplastică, iar intrarea lichidului amniotic în circulația maternă provoacă coagularea intravasculară. Aceasta afectează

Scanned with OKEN Scanner

fie calea extrinsecă, ca şi cu factorul tisular, fie calea intrinsecă. În ultimul caz, lichidul amniotic trebuie să fie capabil să activeze unul sau mai mulţi factori de coagulare: XII, XI, IX şi VIII.

Se pune întrebarea dacă factorul trombozant, poate să determine coagularea numai în sîngele stagnant sau şi în sîngele circulant.

2. Lichidul amniotic acţionează primar ca un vehicul care transportă în circulaţia maternă tromboplastină tisulară sau chiar serică. Coincidenţa unei rupturi uterine incomplete cu tulburări de coagulare sau embolia cu lichid amniotic consecutivă acestei rupturi, a fost semnalată de Josey.

Au fost efectuate multe experimente *in vitro* asupra proprietăţilor trombozante ale lichidului amniotic. Au fost făcute experimente şi *in vivo* pe şoareci, şobolani, iepuri, cîini, oi, maimuţe şi chiar la om. Folosind lichidul amniotic filtrat sau nefiltrat, autolog, homolog sau heterolog, mai mulţi autori au reuşit să reproducă unul sau mai multe din simptomele respiratorii şi circulatorii (cîteva cazuri mortale) care caracterizează sindromul la om.

Concluzii. Cercetările efectuate au arătat că lichidul amniotic, care reuşeşte să pătrundă în circulaţia maternă provoacă o stare de hipercoagulabilitate, ce duce la trombozare numai în sîngele care stagnează. Această activitate coagulantă se aseamănă cu cea a tromboplastinei tisulare şi a veninului de viperă Russell (RVV). Nu este exclusă posibilitatea să fie implicată şi calea coagulativă intrinsecă. Stagnarea curentului sangvin a fost dovedită de Kerr, care prin examinări cu raze X a arătat ocluzia venei cave la femei cu sarcină avansată, în decubit lateral drept. Această ocluzie stimulează şi mai mult presiunea venoasă deja crescută a extremităţilor inferioare în sarcină. Stimularea presiunii venoase trebuie considerată ca responsabilă pentru ruperea venelor placentare localizate în regiunile necontractile ale uterului.

Presiunea intraamniotică prin forţa lichidului amniotic creşte numai prin aceste vene. Deschiderile venoase localizate în părţile contractile ale uterului, pot servi numai ca poartă de intrare, între contracţii sau la început, în partea ascendentă a contracţiei, atunci cînd presiunea uterină transmurală este mai joasă decît presiunea din vena cavă inferioară. O altă posibilitate de pătrundere este existenţa unei rupturi uterine subtotale, cînd continuitatea miometrului este întreruptă şi lichidul amniotic poate să ajungă în circulaţia maternă.

3.1.12. **Presiunea gazelor din lichidul amniotic şi concentraţiile ionilor de hidrogen şi ale bicarbonatului**

E. J. Quilligan ● (Ex. Medica, 1978, vol. II)

3.1.12.1. **pH şi gazele lichidului amniotic**

Fătul supus unei asfixii va muri sau va avea o leziune cerebrală permanentă; ca urmare, obstetricianul caută în permanenţă modalităţi prin care să observe starea acido-bazică a fătului. Deoarece fătul este în permanenţă scăldat în lichidul amniotic şi schimbul gazos poate să aibă loc prin piele, plămîni şi urină, de la făt către lichidul amniotic, aceasta din urmă a servit adesea ca material pentru investigarea indirectă a statusului acidobazic al fătului. Observaţiile iniţiale au fost efectuate de Campbell la iepure, la care a măsurat o presiune de oxigen în lichidul amniotic de 18 mmHg. La sfîrşitul deceniului al 5-lea, dezvoltarea tehnicii de măsurare directă a presiunii de oxigen şi bioxid de carbon în electrozi a relansat cercetarea presiunii acestor gaze în lichid.

Scanned with OKEN Scanner

3.1.12.2. **Presiunea oxigenului**

Sjösdedt și colab. au măsurat tensiunea oxigenului în lichidul amniotic la 18 femei aproape de termen și 27 de femei cu sarcină incipientă, găsind o medie a PO_2 de 11 mmHg. A fost făcută sugestia, că deoarece această valoare era considerabil mai mică decît cea găsită în vena uterină și apropiată de PO_2 arterial ombilical, ar fi posibil ca presiunea oxigenului în lichidul amniotic să reflecte presiunea oxigenului fetal. Studiile autorului pe 68 de gravide în ultima parte a sarcinii (34 de săptămîni sau mai multe) au arătat o medie a PO_2 în lichidul amniotic de 12,6 mmHg. Un al doilea lot de 25 de paciente a fost studiat chiar înaintea nașterii, iar aici PO_2 în lichidul amniotic era în jur de 9,6 mmHg, valoare semnificativ mai scăzută decît cea din sarcina la termen. Deoarece s-a apreciat că fătul este ușor hipoxic după travaliu, în comparație cu începutul acestuia, constatarea a apărut importantă pentru corelația dintre PO_2 a lichidului amniotic și PO_2 din artera ombilicală, care era scăzută; la un grup de feți morți, au fost găsite presiuni de oxigen normale în lichidul amniotic.

Oxigenul difuzează atît prin piele, cît și prin corioamnios.

Baumberger și Goodfuiend au măsurat cantitatea de O_2 transferat prin piele și au găsit că este de $2{,}10^{-3}$ $mm^3/min/1\ cm^3$ de suprafață pentru fiecare gradient de presiune a mercurului. Difuziunea oxigenului prin corioamnios este foarte lentă. Deoarece difuziunea oxigenului prin piele este mult mai rapidă decît prin corioamnios, presiunea O_2 în lichidul amniotic trebuie să fie mai apropiată de cea a sîngelui arterial fetal (PO_2 aproximativ 20 mmHg), decît a sîngelui venos uterin (aproximativ 40 mmHg). Totuși, există un oarecare transfer din compartimentul matern, iar presiunea este foarte joasă, astfel încît o mică eroare de tehnică, poate să inducă modificări semnificative în presiunea înregistrată a oxigenului. Acești factori fac ca presiunea oxigenului în lichidul amniotic să nu fie un bun indicator al suferinții fătului. Vasicka și Hutchinson au găsit o creștere a presiunii oxigenului în lichidul amniotic în unele cazuri de suferință fetală, împreună cu o presiune scăzută a oxigenului în arterele materne în cursul anesteziei generale. Măsurătorile au fost efectuate folosind modificarea Clark a unui electrod polarografic, care dă de obicei valori de $\pm$ 2 mmHg.

3.1.12.3. **pH**

Conținutul de ioni de hidrogen al lichidului amniotic este influențat nu numai de presiunea CO_2, dar și de acizii organici prezenți în lichidul amniotic. Deoarece fătul este capabil să excrete asemenea acizi, pH lichidului amniotic poate să reflecte acidoza fetală.

S-au făcut încercări să se coreleze valorile pH lichidului amniotic cu starea fătului la naștere; ele au avut același rezultat cu studiile CO_2. Deficitul bicarbonatului sau bazei standard este paralel cu valorile pH și cu aceleași dificultăți de interpretare, în ceea ce privește corelarea cu starea clinică a fătului.

În rezumat, nu pare să existe o corelație între echilibrul acidobazic al lichidului amniotic și cel al fătului; totuși sînt necesare studii mult mai aprofundate, pentru a demonstra inutilitatea acestor determinări pentru detectarea afectării fătului.

3.1.12.4. **Presiunea bioxidului de carbon**

Folosind CO_2 marcat pe preparatele de maimuță Rhesus gravidă, Suzuki și colab. au găsit un schimb de CO_2 semnificativ între făt și lichidul amniotic, cu un schimb mic sau absent între mamă și lichidul amniotic.

Scanned with OKEN Scanner

Seeds şi colab. au arătat existenţa unui bun paralelism între presiunea CO_2 fetal şi lichidul amniotic la maimuţa Rhesus. În studiile lor, contribuţia maternă de CO_2 la lichidul amniotic nu a putut fi exclusă; totuşi, în trei cazuri de moarte fetală, PCO_2 a crescut la niveluri semnificativ mai mari decît în sîngele venos matern şi nu a revenit la valorile sîngelui venos matern, decît în 36 de ore. Aceiaşi cercetători au comunicat valori ale CO_1 la maimuţa Rhesus de aproximativ 40 mmHg în a 70-a zi de gestaţie, şi a crescut la aproximativ 52 mmHg la 150 de zile.

Cohen a încercat fără succes să coreleze PCO_2 în lichidul amniotic, cu apariţia consecutivă a suferinţei fetale sau cu scorul Apgar la naştere.

Symonds a găsit PCO_2 în lichidul amniotic mai scăzut la naştere, cînd copiii sînt născuţi afectaţi şi devitalizaţi.

Kittrich comunică o corelaţie semnificativă între CO_2 în lichidul amniotic la naştere şi valorile arterei ombilicale. A găsit o creştere mai marcată a PCO_2 în lichidul amniotic la copii hipoxici (Apgar < 8).

Nu există pînă în prezent nici o dovadă că determinarea presiunilor gazelor, din lichidul amniotic poate fi utilă în diagnosticul afectării locale.

Măsurătorile au fost în general efectuate cu electrodul tip Severing House, care dă o eroare de $\pm 0{,}5$ mmHg.

Tabelul V

Autori	Variaţiile bicarbonatului în sarcină, travaliu şi la naştere	
Cohen Symonds şi colab.	Exces de bază Bicarbonat standard În timpul travaliului La naştere	11 mEqv/1 14,5 mEqv/1 14,1 mEqv/1
Kittrich	Bicarbonat standard În cursul travaliului La naştere	 14,2 mEqv/1 12,2 mEqv/1
Koch şi alţii	Bicarbonat total A *50-a zi a sarcinii* A 150-a zi a sarcinii	 28 m H 21 m H
Quilligan	Bicarbonat total *Ultima parte a sarcinii* Travaliul întîrziat	 33 vol% 364 vol%
Root şi alţii	Bicarbonat standard *11—12 săptămîni sarcină* Sarcină la termen	 15,5 mEqv/1 14,6 mEqv/1
Seeda şi Hellegers	Bicarbonat Începutul sarcinii Ultima parte a sarcinii	 16,6 m H 14,8 m H

3.1.13. Evaluarea valorii clinice a creşterii alfa-fetoproteinelor în lichidul amniotic şi în serul matern

G. Hemke, W. Weise, Magdeburg ● Zentralblatt für Gynäkologie, 103, nr. 11, pag. 617, 1981

Autorii au studiat creşterea alfa-fetoproteinelor din lichidul amniotic şi au constatat că această creştere certifică diagnosticul prenatal de malformaţie.

Scanned with OKEN Scanner

Dozarea alfa-fetoproteinei din serul matern este indicată de autori ca screening, fiind utilă pentru diagnosticul prenatal al malformațiilor tubului neural.

3.1.14. **Concentrația de grăsimi libere în lichidul amniotic, indicator de maturitate fetală**

M. Link, P. Quint, Magdeburg ● Zentralblatt fur Gynäkologie, 103, nr. 4, pag. 198, 1981

Autorii au dozat grăsimile libere în 235 de probe de lichid amniotic. După sedimentarea probei de lichid amniotic se face un frotiu, care se colorează cu sulfat de albastru de Nil. Se determină cantitatea de grăsimi libere și celule. Autorii au constatat că concentrația de grăsimi este direct proporțională cu vîrsta sarcinii.

Datele rezultate au fost studiate comparativ cu vîrsta sarcinii apreciată postnatal.

Metoda este semnificativă pentru aprecierea maturității fetale din ultimele săptămîni de sarcină și foarte importantă pentru diagnosticul diferențial dintre hipotrofia și imaturitatea fetală.

3.1.15. **Concentrația prostaglandinelor în lichidul amniotic în ultimul trimestru de sarcină**

J. Nieder, W. Augustin, Magdeburg ● Zentralblatt fur Gynäkologie, nr. 4, pag. 204, 1981

Autorii au determinat în decursul sarcinii normale nivelul prostaglandinelor primare la 88 de femei, prin metoda radio-imuno-biologică. Au constatat că fracțiunile A și B nu se modifică; fracțiunile F și E cresc excepțional în ultimele 4—6 săptămîni. Prostaglandina E crește de la 100 pg/ml în săptămîna 29—34-a la 380 pg/ml în săptămînile 39—40 și devine constantă. Prostaglandina F crește în aceeași perioadă de la 70—100 pg/ml la 422—494 pg/ml. Raportul prostaglandină E/F se micșorează semnificativ în ultimele zile de sarcină, prin creșterea marcată a prostaglandinei F. Cu cîteva ore înainte de debutul travaliului, aceasta are valori de ordinul nanogramelor, similare cu valorile din timpul nașterii.

3.1.16. **Conduita la naștere și raportul lecitină/sfingomielină (L/S)**

P. Callen, Sheila Goldsworthy, Linda Graves, D. Harvey, Hearther Mellows, Christine Barkisson ● British Journal of Obstetrics-gynaecology, 1979, vol. 86, nr. 12, pag. 965

Se știe faptul că copii născuți prin operație cezariană dezvoltă mai frecvent sindromul de „distress" respirator decît cei născuți pe cale vaginală.

Autorii studiază raportul L/S în lichidul amniotic și în secreție faringiană la 3 grupe de copii născuți la termen din care:

— 20 de copii născuți pe cale vaginală, după un travaliu indus la cerere,

Scanned with OKEN Scanner

— 20 de copii născuţi prin operaţie cezariană la cerere,
— 14 copii născuţi prin operaţie cezariană după debutul spontan al travaliului.

La copiii născuţi după inducerea travaliului la cerere raportul L/S în secreţie faringiană era mai mare decît la cei născuţi prin operaţie cezariană la cerere.

La copiii născuţi prin operaţie cezariană după ce travaliul s-a declanşat spontan, raportul L/S era mai mare decît cei la care s-a efectuat operaţie cezariană fără inducerea travaliului.

Această analiză scoate în evidenţă o relaţie semnificativă între lungimea travaliului şi creşterea raportului L/S, iar rezultatele indică faptul că durata travaliului duce la eliberarea de surfactant pulmonar în căile aeriene, proporţional cu durata lui, sursa fiind celulele alveolare tip II.

La începutul travaliului are loc absorbţia lichidului amniotic din plămîni, iar sub influenţa catecolaminelor se eliberează surfactantul.

Autorii presupun că absorbţia lichidului pulmonar şi eliberarea de surfactant din celulele alveolare tip II poate să fie sinergică cu apariţia primei respiraţii.

Capacitatea vitală în timpul plînsului copiilor născuţi prin operaţie cezariană este mai mică decît la copiii născuţi pe cale vaginală; capacitatea vitală se egalizează după 3 zile.

Nou-născutul cu tahipnee la naştere reprezintă de fapt dezvoltarea unei insuficienţe respiratorii tranzitorii, care poate să dispară spontan, sau să necesite un tratament.

3.1.17. **Catecolaminele în lichidul amniotic uman**

M. Philippe, K. J. Ryan ● Am. J. Obstet. Gynaec. 139: 204, 1981

Autorii au întreprins un studiu pentru a determina nivelul amniotic al epinefrinei, norepinefrinei şi dopaminei la diferite vîrste de gestaţie. Lichidul amniotic a fost obţinut prin amniocenteză practicată pentru indicaţii medicale la un număr de 32 de gravide, nivelul de catecolamine stabilindu-se prin determinare radicimunologică. Vîrsta sarcinii, a variat între 17 şi 39 de săptămîni.

Nu s-a practicat amniocenteza la nici o gravidă în timpul travaliului.

Datele obţinute în urma acestui studiu au arătat o creştere a nivelului de catecolamine la sfîrşitul celui de al treilea trimestru.

Rolul fiziologic al acestor niveluri crescute de catecolamine, în special al dopaminei, este necunoscut. Cu toate acestea, dopamina poate să constituie un stimulent pentru sinteza intrauterină a prostaglandinelor în preajma naşterii.

Autorii arată că numeroase studii anatomice şi histochimice asupra ţesuturilor cromatine fetale au confirmat că aceste ţesuturi se dezvoltă semnificativ în cursul vieţii fetale, după care degenerează în cursul primei copilării.

Coupland demonstrează că organul Zuckerkandl este cel mai important din formaţiunile cromatice paraaortice, fiind localizat la nivelul arterei mezenterice inferioare şi atingînd maximul de maturaţie la termen. S-a demonstrat de asemenea maturarea celulară a acestui organ, de la celulele primitive simpatice la feocromocitele funcţionale în timpul vieţii fetale.

Greenberg şi Lind găsesc, de asemenea, cel mai ridicat nivel catecolaminic per gram de ţesut în corpusculii cromafini paraaortici, în comparaţie cu orice alt organ,

inclusiv medulosuprarenala. Activitatea funcțională a țesutului cromafin fetal a fost demonstrată pentru prima oară în 1966, de Combline și Silver, care au arătat că hipoxia determină o descărcare importantă de norepinefrină la fătul de oaie.

Jones și Robinson au arătat că la fătul de oaie hipoxia se corectează printr-o eliberare crescută de norepinefrină. Lagercrantz și colab. au găsit nivelul catecolaminelor semnificativ crescut în plasma nou-născutului față de plasma adultului. Nivelul catecolaminelor plasmatice a fost mai ridicat în nașterile dificile, ca de exemplu în prezentația pelviană, sau în cele care s-au însoțit de hipoxie la naștere. De asemenea, primele urini ale nou-născutului au avut o cantitate crescută de epinefrină și norepinefrină; nu s-au făcut determinări ale dopaminei în urină.

Zuspan și Abbot au demonstrat primii prezența catecolaminelor libere în lichidul amniotic uman. La un lot de studiu de 50 de gravide aproape de termen, au găsit un nivel de norepinefrină de 1,370 pg/ml, iar nivelul mediu de epinefrină egal cu 476 pg/ml. Dopamina a fost măsurată, nivelul ei fiind de 2,717 pg/ml.

Predominanța dopaminei în lichidul amniotic a fost pentru prima dată semnalată de Ben-Jonath și Mexson. Autorii au măsurat nivelul catecolaminelor în lichidul amniotic prin metode radioenzimatice și au constatat că nivelul dopaminei crește semnificativ cu vîrsta sarcinii, atingînd un maximum în parturiție, pe cînd nivelurile epinefrinei și norepinefrinei rămîn relativ stabile.

Rolul fiziologic al eliberării crescute de dopamină nu este cunoscut, dar unii autori au arătat că organismul acționează prin intermediul dopaminei asupra sintezei sau eliberării de prostaglandină. Nivelul prostaglandinei în lichidul amniotic și uter crește o dată cu vîrsta sarcinii.

Falkay și colab. au arătat prin aceste studii *in vitro* că epinefrina induce o creștere, în funcție de doza utilizată a sintezei de prostaglandină E_2 și F_2 alfa făcută de microzomii miometrului uman în sarcină. Pornind de la aceste observații, putem formula teoria potrivit căreia nivelurile ridicate de catecolamine din lichidul amniotic, în special de dopamină, reprezintă un semnal fetal care facilitează producerea intrauterină de prostaglandine și eventual declanșarea travaliului.

Prezentul studiu caută să definească rolul funcțional al dezvoltării tranzitorii a sistemului cromafin care are loc în cursul vieții fetale.

3.1.18. **Metanefrina liberă în lichidul amniotic uman, ca indice al maturității sistemului nervos simpatic al fătului**

R. Artal. C. J. Hobel, R, Lam, T. H. Oddie ● Am. J. Obstet. Gynaecol. 133: 452, 1979

Metanefrina liberă, un metabolit major al catecolaminelor, a fost măsurată în lichidul amniotic obținut de la 113 femei cu sarcină de diferite vîrste.

Rezultatele arată că pînă la 30 de săptămîni de sarcină nivelul metanefrinei libere este situat sub posibilitățile de dozare radioimunologică.

După vîrsta de 30 de săptămîni a sarcinii, există o corelație directă între concentrația metanefrinei și vîrsta de sarcină. În travaliu, nivelul metanefrinei în lichidul amniotic crește foarte mult. Deoarece metanefrina din lichidul amniotic este derivată din compartimentul fetal, creșterea progresivă a metanefrinei din lichidul amniotic sugerează că ficatul fetal și alte organe au capacitatea de a induce oximetilarea catecolaminelor, cel puțin în apropiere de termen.

Scanned with OKEN Scanner

3.1.19. Alfa-fetoproteina în lichidul amniotic al femeilor gravide cu izoimunizare

N. K. Matveeva, L. S. Volkova, L. K. Smirnova ● *Acuşertstvo i ghinechologhia 1980, nr. 4, p. 21—23*

Alfa-fetoproteina, o albumină plasmatică specifică a fetilor în primele perioade de dezvoltare este sintetizată la om în sacul vitelin, ficat şi în mai mică măsură în tractul gastro-intestinal. Această proteină este practic absentă la adulţi, fiind prezentă numai în cadrul unor anumite boli (cancer şi alte leziuni hepatice), ca şi în tumorile embrionare (seminom, corioepiteliom, neuroblastom, nefroblastom).

Sinteza de alfa-fetoproteină începe la embrion o dată cu formarea sîngelui fetal. Concentraţia albuminei în plasma produşilor de concepţie începe la 6 săptămîni şi atinge un nivel maxim în a 14-a săptămînă de dezvoltare, după care, la naşterea produsului de concepţie, nivelul de alfa-fetoproteină este minim. Alfa-fetoproteina dispare aproape în totalitate din sîngele copilului către al doilea an de viaţă.

În timpul sarcinii alfa-fetoproteina trece în lichidul amniotic într-o anumită cantitate. Deşi conţinutul alfa-fetoproteinei este scăzut în lichidul amniotic (aproape de 300 de ori mai mic decît în serul sangvin), dinamica concentraţiei acestei proteine, în mediile arătate, în cursul sarcinii necomplicate, este asemănătoare. Cea mai mare creştere a nivelului de alfa-fetoproteină în lichidul amniotic, ca şi în sîngele fătului se observă la sfîrşitul primului trimestru de sarcină, apoi concentraţia scade şi, începînd din al doilea trimestru de sarcină, se observă o relaţie de proporţionalitate inversă între nivelul alfa-fetoproteinei din lichidul amniotic şi cel din plasma sangvină a fătului în raport cu vîrsta sarcinii. Nivelul maxim al albuminei fetale în sîngele matern se observă mult mai tîrziu decît în sîngele fetal şi în lichidul amniotic, respectiv la mijlocul celui de al treilea trimestru de sarcină; după naştere, concentraţia de alfa-fetoproteină scade cu rapiditate în plasma maternă. Din punct de vedere funcţional se consideră că alfa-fetoproteina are rol osmotic şi de transport, ca şi rolul de a lega estrogenii şi că participă probabil şi la catabolismul acestora. Albumina fetală poate juca un rol imunoreglator, asigurînd apărarea produsului de concepţie de agresiunile imunologice din partea mamei.

Creşterea concentraţiei de alfa-fetoproteină în lichidul amniotic este considerată de autori ca un indicator nespecific al defectelor de dezvoltare ale tubului neural sau al unor anomalii ale tractului gastro-intestinal.

Creşterea concentraţiei de alfa-fetoproteină a fost observată şi î n cazul izoimunizării Rh. Lucrarea studiază nivelul alfa-fetoproteinei în lichidul amniotic în cadrul izoimunizării Rh şi ABO. Studierea acestor niveluri de alfa-fetoproteină s-a făcut prin metode radioimunologice.

Autorii au observat creşterea nivelului de alfa-fetoproteină în lichidul amniotic la femeile cu izoimunizare. ceea ce reflectă, potrivit părerii autorilor, creşterea modificărilor patologice din ficatul fătului şi implicit gravitatea bolii hemolitice.

Astfel, determinarea alfa-fetoproteinei în lichidul amniotic la femeile cu izoimunizare poate fi folosită, împreună cu alte date de laborator şi clinice, ca indicator al stării fătului în izoimunizare.

Scanned with OKEN Scanner

3.1.20. **Acţiunea antimicrobiană a lichidului amniotic**

A. S. Ankirskaya, A. I. Emiliyanova ● Acuşerstvo i ghinecologhia 1981, nr. 6, pag. 24—28

A fost dovedit că *in vitro* lichidul amniotic are un efect bacteriostatic asupra următoarelor culturi de microorganisme: *Escherichia coli, Klebsiella pneumoniae, Staphylococcus aureus, Candida albicans.*

Cu toate acestea, activitatea antibacteriană a lichidului amniotic asupra culturilor microbiene studiate a fost de scurtă durată, efectul bacteriostatic durînd o perioadă de 6—12 ore. Au fost observate fluctuaţii individuale pronunţate în privinţa activităţii antimicrobiene a lichidului amniotic.

Din lichidul amniotic de la 31 de gravide în travaliu s-au obţinut 13 rezultate pozitive la o primă examinare pe placă cu medii (10^2CFU/ml). Din cele 13 gravide cu culturi pozitive, 8 au avut semne de corioamniotită. Din culturile lichidului amniotic (10^2CFU/ml), 6 au conţinut numai germeni aerobi, 5 au conţinut germeni anaerobi, iar 2 au conţinut tipuri mixte. Bacteriile aerobe observate au fost *Haemophilus influenzae, Pseudomonas aeruginosa, Klebsiella pneumoniae, Listeria monocytogenes,* grupul B streptococ betahemolitic şi stafilococi coagulazo-negativi. Germenii anaerobi izolaţi au inclus: *Fusobacterium nucleatum* în 3 cazuri, *Bacteroides corrodens, Bacteroides ochraceus, Bacteroides bivius, Peptostreptococcus micros.* Bacteriile şi leucocitele observate prin microscopie în imersie cu ulei cu coloraţie Gram a lichidului amniotic au fost semnificativ asemănătoare pe mediu cu cele în 10^2CFU/ml. De asemenea, prezenţa bacteriilor colorate Gram şi în culturi cu 10^2CFU/ml, au fost semnificativ asociate cu prezenţa semnelor de corioamniotită. Aceste date demonstrează existenţa unui spectru larg de bacterii capabile să colonizeze lichidul amniotic chiar în prezenţa membranelor intacte.

Colorarea directă Gram a lichidului amniotic şi a culturilor din lichid amniotic poate să dea singură indicaţia privind diagnosticul şi prognosticul.

3.1.21. **Originea neurologică a celulelor din lichidul amniotic**

S. Sarker, Hsiao Chen Chang, R. P. Porreco, O. W. Jones, La Jolla, California ● Amer. Jour. Obst. Gynaec., vol. 136, nr. 1, 1980

Celulele din lichidul amniotic al feţilor cu tub neural deschis au cîteva caracteristici anormale din punctul de vedere al diagnosticului potenţial.

Majoritatea acestor celule aderă la ţesuturi în 24 de ore de la inoculare, în loc de 4—5 zile, cît necesită celulele normale, din fluidul amniotic. Celulele care aderă rapid sînt asemănătoare, din punct de vedere morfologic, cu celulele gliale. Volumul acestora este de aproximativ de 20 de ori mai mare decît volumul celulelor medii din fluidul amniotic normal. Acest număr mai mare de celule supradimensionale care aderă rapid este determinat de acumularea continuă a celulelor neurale din lichidul amniotic. Am detectat prezenţa proteinelor gliale şi absenţa proteinelor neuronale, utilizînd o metodă specială de imunofluorescenţă. Conchidem că în cazurile cu deficienţe ale tubului neural se produc numeroase celule de tipul celulelor gliale, în lichidul amniotic, iar detectarea acestora este importantă pentru stabilirea diagnosticului.

Scanned with OKEN Scanner

3.1.22. Metodă capilară pentru determinarea maturității pulmonare in utero, folosind lichidul amniotic

Eric J. Sing ● Am. J. Obstet. Gynaecol., 136, 228, 1980

S-au studiat 81 de probe de lichid amniotic pentru determinarea maturității pulmonare fetale cu ajutorul metodei capilare, un test simplu și rapid, care se corelează cu testul centrifugării și cu raportul lecitină/sfingomielină.

Timpul de retenție a lichidului amniotic în pipeta capilară a crescut cu vîrsta sarcinii. La circa 35 de săptămîni de gestație, timpul de retenție crește brusc. Rezultatele sînt perfect corelate cu testul centrifugării, pozitiv, și cu raportul lecitină/sfingomielină. Un timp de retenție de 66 de secunde sau mai mult, indică maturitatea pulmonară fetală în sarcini normale. Autorul sugerează că asocierea dintre metoda capilară și testul centrifugării reprezintă la ora actuală una din cele mai exacte posibilități pentru determinarea maturității pulmonare fetale și pentru prognoza riscului sindromului de insuficiență de surfactant (detresse respiratoire).

În comparație cu testul centrifugării, metoda capilară este cel mai simplu și mai rapid mijloc de stabilire a prezenței lipidelor și a surfactantului pulmonar fetal. De fapt, metoda determină conținutul total de lichid amniotic. S-a observat o corelație strînsă între aceste două teste. Un alt avantaj al metodei este faptul că folosește o cantitate mică de lichid amniotic. Singurul dezavantaj este că volumul lichidului amniotic afectează uneori rezultatele (hidramnios, exces de lichid).

Rata de scurgere a lichidului amniotic și deci timpul de retenție pot fi afectate de diversele tipuri de hîrtie de filtru și de calibrul pipetelor capilare. De aceea, se propune ca fiecare cercetător de laborator să-și prepare standardul propriu de timp de retenție pentru depistarea sindromului de insuficiență de surfactant. Pentru această metodă se poate folosi și hîrtie cu fibră de sticlă.

3.1.23. Corpuri lamelare pulmonare în fluidul amniotic uman: relația acestora cu vîrsta fătului și cu raportul lecitină/sfingomielină

Wesley Lee, B. S., Mary Bell, Ph. D. Miles J., Novy M. D. Portland, Oregon, Cincinnati, Ohio ● Amer. Jour. Obst. Gynaec., vol. 136, nr. 1, 1980

Au fost cercetate corpurile lamelare pulmonare din fluidul amniotic uman în raport cu vîrsta fătului și s-a studiat de asemenea, relația acestora cu raportul lecitină / sfingomielină și cu rezultatele unui test rapid de surfactant. /RST/. Corpurile lamelare observate în fluidul amniotic au diametre de 1,5—2μ și sînt izolate sau în grupuri. Cînd gravidele au fost grupate în funcție de faza de gestație, s-a constatat o diferență semnificativă în distribuția corpurilor lamelare din lichidul amniotic. Nu s-au observat corpuri lamelare în lichidul amniotic înainte de 26 de săptămîni de gestație, dar s-a constatat prezența acestora în 50% din cazuri la 28—32 de săptămîni de gestație și 85% în ultimul trimestru. Gravidele la care s-a constatat prezența corpurilor lamelare în lichidul amniotic aveau raportul lecitină / sfingomielină mai ridicat și valorile intermediare ale testelor de surfactant rapid /RST/ mai mari. Conchidem că prin examinarea corpurilor lamelare din lichidul amniotic prin microscopie electronică nu se poate stabili maturizarea fătului în mod precis; totuși, se pot obține indicații în acest sens și date privind riscurile de sindrom respirator grav.

Scanned with OKEN Scanner

3.1.24. Lipidele lichidului amniotic în anemia falciformă la gravidă (anemia cu hematii „în seceră", drepanocitoza)

Salil K. Das, Henry W. Poster ● Am. J. Obstet. and Gynaecol., 136: 211, 1980

Lichidul amniotic al gravidelor cu anemie falciformă, conține, după a 37-a săptămînă de sarcină, respectiv 63,4%, 71,7% și 48,6% mai puține lipide totale, lipide totale nepolare și fosfolipide totale, comparativ cu gravidele sănătoase.

Se constată că nivelurile procentuale ale lipidelor nepolare (esteri de colesterol, trigliceride, acizi grași liberi, colesterol liber, digliceride, monogliceride, hidrocarburi) și ale celor polare (fosfolipide, cerebrozide, prostaglandine) sînt scăzute în lichidul amniotic al gravidelor cu drepanocitoză față de cele sănătoase; (la cele sănătoase: lipide nepolare 30,41 mg%, lipide polare 11,73 mg%, la cele bolnave: lipide nepolare 8,60 mg%, lipide polare 6,81 mg%).

Lichidul amniotic al gravidelor cu drepanocitoză a conținut cu 63,4%, 71,7% și 48,6%, respectiv mai puține lipide totale, lipide totale nepolare și fosfolipide totale, decît lichidul amniotic al gravidelor sănătoase. Astfel, se observă că în sarcina persoanelor cu drepanocitoză lipidele nepolare se pierd cu o rată mai mare decît fosfolipidele. Nu se știe încă în ce măsură această pierdere excesivă de lipide polare (ca de ex. trigliceridele) din lichidul amniotic se datorește utilizării în exces a iipidelor de depozit ca sursă de energie pentru făt. Se știe că diverși acizi grași esterificați din lichidul amniotic ajung la făt. S-a mai comunicat că în anumite sarcini patologice (soldate cu prematuritate, sindrom de insuficiență de surfactant, boala membranelor hialine, anencefalie cu polihidramnios), scad valorile lipidelor din lichidul amniotic.

În lichidul amniotic al gravidelor cu drepanocitoză s-au observat niveluri ridicate de pigmenți lipidici fluorescenți, substanțe care s-au găsit și în hematiile „în seceră", caz în care apariția lor a fost atribuită peroxidării lipidelor nesaturate. Fiecare component din lipidele nepolare era redus cu aproximativ 70% la gravidele bolnave. Conținutul de acizi grași liberi al lichidului amniotic este destul de ridicat, poate din cauza deficitului de timp între formare și extracție.

Gravidele cu boală drepanocitară aveau cu 48,6% mai puține fosfolipide totale decît cele sănătoase, reducere atribuită în special lipsei de lecitină. Gravidele bolnave aveau cu 76,9% mai puțină lecitină în lichidul amniotic decît cele sănătoase. Nu au existat diferențe semnificative între cantitățile absolute de inozitol — glicerofosfolipide și sfingomieline. În schimb, gravidele bolnave aveau cu 14%, 11,4% și 84,6%, respectiv mai mult etanolamin, glicerofosfolipide, serin-glicerofosfolipide și lyzocolin-glicerofosfolipide decît cele sănătoase, ultimul subcomponent fiind abia detectabil în lichidul amniotic al femeilor sănătoase; nu se cunoaște încă explicația fiziologică a acestui fenomen. Se știe că etanolamin-glicerofosfolipidele și seringlicerofosfolipidele sînt responsabile de activitatea tromboplastică a trombocitelor. Este posibil să existe o relație între coagularea sîngelui, anemia falciformă și creșterea acestor două subcomponente ale fosfolipidelor în lichidul amniotic. Prezența unei cantități crescute de lyzocolin-glicerofosfolipide în lichidul amniotic al gravidelor bolnave poate fi asociată cu lezarea membranelor fetale sau alveolare. S-a comunicat că există o scădere apreciabilă de lecitină în plămînii nou-născuților decedați prin boala membranelor hialine. De aceea, pare posibil ca tabloul patologic al fosfolipi-

Scanned with OKEN Scanner

delor din lichidul amniotic în sarcina patologică, să fie asociat cu o incidență mare de decese la nou-născut.

3.1.25. **Studiu comparativ orb al profilului fosfolipidic pulmonar, al microviscozimetriei prin fluorescență și al raportului lecitină/ sfingomielină**

Steven H. Golde, Gladis H. Mosley ● A. J. of Obstet. and Gynaecol., 136: 222, 1980

S-au analizat 236 de probe de lichid amniotic de la 215 gravide, privind fosfolipidele acide, fosfatidil-glicerolul și fosfatidil-inozitolul, folosindu-se metoda cromatografiei bidimensionale. 178 de probe au fost comparate pentru vîrsta sarcinii, 166 au fost comparate cu rapoartele lecitină/sfingomielină și 56 au fost comparate cu microvîscozimetrul FELMA. Deși, fosfatidil-inozitolul a putut fi detectat începînd din a 16-a săptămînă de sarcină, fosfatidil-glicerolul nu a putut fi găsit mai devreme de săptămîna a 35-a. Raportul mediu lecitină/sfingomielină în probele care nu conțineau fosfatidil-glicerol a fost 1,94, pe cînd lichidele amniotice care conțineau fosfatidil-glicerol au avut un raport mediu lecitină / sfingomielină de 3,72. Au fost apreciate rezultatele la 112 nou-născuți de 72 de ore. Nu a survenit nici un caz de boală a membranelor hialine la nou-născuții cu fosfatidil-glicerol detectabil, indiferent de raportul lecitină/ sfingomielină, pe cînd 2 din 67 (3%) din nou-născuții cu rapoarte lecitină / sfingomielină de tip matur au prezentat boala membranelor hialine. Tehnica FELMA nu a dat rezultate de maturitate pulmonară la nici un nou-născut, la care s-a manifestat ulterior boala membranelor hialine. Profilul fosfolipidelor pulmonare fosfatidil-glicerol pare să fie cea mai sigură metodă pentru evaluarea maturității plămînului fetal.

Analiza bidimensională a lichidului amniotic a adus dovezi sugestive că nou-născuții cu niveluri detectabile de fosfatidil-glicerol în lichidul amniotic nu fac boala membranelor hialine, indiferent de raportul lecitină / sfingomielină, deși marea majoritate a probelor fosfatidil-glicerol-pozitive aveau raportul lecitină/sfingomielină de tip matur. Par să intervină factori care duc la maturarea pulmonară, dependenți de concentrația relativă a lecitinei surfactantului. Prezența de cantități suficiente doar de lecitină, deși importantă pentru volumul total și funcția surfactantului, nu poate totuși garanta o funcție matură pulmonară. Atît lecitina, cît și componentele fosfolipidice acide cresc cu vîrsta sarcinii, dar cu rate diferite. Producerea de lecitină crește evident prin săptămîna a 35-a, pe cînd fosfatidil-glicerolul rămîne în urmă cu circa 2—3 săptămîni. Cînd rata lecitină / sfingomielină pentru lichidul amniotic are valori medii, glicerolul este pozitiv și este prezent în cantități mai mari. O relație secvențială directă de la maturația lecitinei la apariția fosfatidil-glicerolului nu este necesară. Se confirmă în schimb că vîrsta gestației este importantă pentru dezvoltarea fosfatidil-glicerolului.

S-a demonstrat anterior că fosfatidil-inozitolul și „proporția fosfatidil-inozitolului" ar putea fi mai importante pentru determinarea maturării pulmonare. Studiul de față precizează că s-au observat măriri progresive de fosfatidil-inozitol pe probe seriate. De multe ori, fosfatidil-inozitolul a fost detectabil la marii prematuri (feți sub 30 de săptămîni). Se consideră că creșterea progresivă a spoturilor de fosfatidil-inozitol și a densității lor, constituie un indicator, dar nu o garanție a

Scanned with OKEN Scanner

maturării pulmonare; doar identificarea unui spot de fosfatidil-glicerol s-a corelat cu absența bolii membranelor hialine.

Tehnica FELMA, deși metodă rapidă (30'), s-a dovedit cea mai puțin exactă în prezicerea maturității pulmonare.

Deoarece fosfatidil-glicerolul se găsește în cantități mari exclusiv în surfactantul pulmonar, contaminarea microbiană de la membrane, sau oricare alt sistem secretor, este practic nedetectabilă la cromatografie.

Raportul lecitină / sfingomielină poate să crească datorită lecitinei prezentă în secrețiile vaginale și cervicale; astfel prezența fosfatidil-glicerolului în probe sangvine ar garanta maturitatea pulmonară fetală.

Fosfatidil-glicerolul poate să ajute neonatologul la stabilirea prognozei asupra nou-născuților care vor face boala membranelor hialine. Aspiratul traheal poate fi analizat pentru conținutul fosfatidil-glicerol, neținîndu-se seama de contaminarea cu secrețiile faringiene sau cu sînge. Astfel de cercetări pot fi utile spre a stabili cînd poate fi redus oxigenul suplimentar inspirat, și poate să precizeze cînd a ajuns acesta la normal.

Deși datele asupra produselor de concepție, din sarcinile femeilor diabetice nu sînt concludente, se pare că maturarea fracțiunii fosfolipidelor acide, apare totuși în secvență normală și la aceste femei. Deoarece majoritatea intervențiilor elective asupra gravidelor diabetice s-au făcut după a 38-a săptămînă de sarcină, nu este surprinzător faptul că nou-născuții nu au prezentat dificultăți respiratorii. Fosfatidil-glicerolul a fost detectabil la circa 50% din subiecții de 36 — 37 de săptămîni, cifră valabilă și pentru populația diabetică (55,6% din probe au fost fosfatidil-glicerol pozitive). Intervenția electivă în acest grup de gravide cu risc crescut, la care raportul lecitină / sfingomielină poate să nu afirme maturitatea pulmonară, trebuie să ne bazăm pe profilul fosfolipidic pulmonar complet, la care detectarea fosfatidil-glicerolului este indicator pentru evitarea membranei hialine.

3.1.26. **Determinarea concentrației hormonilor tiroidieni în lichidul amniotic în timpul gestației umane**

A. H. Klein, B. E. P. Murphy, R. Artal, T. H. Oddie, D. A. Fischer ● *Am. J. of Obstet. — Gynaecol., 136, 626, 1980*

Au fost măsurate concentrațiile de tiroxină (AFT_4), triiodotironină (AFT_3) și revers-triiodotironină ($AFrT_3$), în lichidul amniotic recoltat de la gravide cu vîrsta sarcinii cuprinsă între 10 și 43 de săptămîni. În timpul primei jumătăți a sarcinii s-a constatat că există o creștere progresivă a concentrațiilor de AFT_4 și $AFrT_3$, care ating niveluri maxime, respectiv între săptămînile 25—30 și 17—20. În schimb concentrațiile de AFT_3, scăzute, au crescut lent în timpul acestei perioade de sarcină. S-a constatat că, în cursul celei de a doua jumătăți a sarcinii, nivelurile de AFT_4 și $AFrT_3$ au scăzut, în timp ce concentrația de AFT_3 a continuat să crească. Această modalitate de variație a hormonilor tiroidieni din lichidul amniotic se poate explica cel mai probabil prin creșterea activității 5'-iodotironin monodeiodinazei în compartimentul fetal. Studiul de față stabilește și valorile normale ale concentrațiilor hormonilor tiroidieni în lichidul amniotic, ca standarde pentru o posibilă diagnosticare prenatală a anomaliilor tiroidiene fetale.

Scanned with OKEN Scanner

3.1.27. **Raportul acid palmitic/acid stearic, raportul lecitină/sfingomielină și concentrația acidului palmitic în lichidul amniotic în determinarea maturității pulmonare fetale în sarcina cu diabet**

A. G. Andrews, J. B. Brown, P. E. Jeffery, I. Horacek ● British Journal of Obstetrics and Gynaecology, decembrie 1979, vol. 86, nr. 12, 959—964

Raportul L/S, concentrația acidului palmitic și raportul P/S au fost determinate pe eșantioane de lichid amniotic de la 66 de femei cu diabet. Acestea au fost comparate cu determinările de la 127 de femei nediabetice. La vîrsta de 35—40 de săptămîni s-au observat diferențe semnificative între raportul L/S și concentrația acidului palmitic atît la diabetice, cît și la nediabetice, în timp ce raportul P/S a fost similar în ambele grupe. Raportul L/S, concentrația acidului palmitic și raportul P/S din lichidul amniotic au fost determinate la 20 de femei diabetice cu 48 de ore înaintea declanșării nașterii și au fost comparate critic cu datele clinice ale nou-născutului.

La 19 din cele 20 de gravide diabetice raportul P/S a arătat corect maturitatea pulmonară fetală, în timp ce raportul L/S a fost corect numai în 12 cazuri, iar concentrația acidului palmitic concordantă numai în 10 cazuri.

Articolul arată valoarea determinării raportului P/S la stabilirea corectă a maturității fetale pulmonare, comparativ cu celelalte metode cunoscute,

3.1.28. **Squalenul din lichidul amniotic și maturitatea fetală**

S. J. Wysocki, R. Hännel, M. J. Millwaro, D. T. Jenkins ● British Journal of Obstetrics and Gynaecology, 1979, vol. 86, nr. 11, p. 854

Determinarea gazcromatografică din lipidele neutre ale lichidului amniotic a fost făcută la 51 de femei în ultimile 2 luni de sarcină. Creșterea cea mai notabilă a squalenului, s-a constatat în perioada ultimelor 2 luni comparativ cu celelalte componente ale lichidului amniotic. Se știe că squalenul are rol intermediar în formarea colesterolului și este precursor în metabolismul acestuia.

Raportul squalen/colesterol poate să determine cu acurateţe dacă este vorba de o sarcină de 40 de săptămîni sau o sarcină depășită. Cele mai mari valori ale squalenului și ale raportului S/C au fost obținute la sarcinile depășite cu cîteva săptămîni.

Valoarea squalenului: la 40 de săptămîni 9,8 micro mol/l, la 41 de săptămîni 15 micro mol/l și la 42—44 de săptămîni 36,9 micro mol/l. Raportul S/C este 0,4 la 40 de săptămîni, dar crește la sarcina depășită, datorită colesterolului, care scade foarte mult.

3.1.29. **Indicele cariopicnotic al celulelor lichidului amniotic și relația lui cu concentrația estrogenilor**

Elisabeth Hudson ● British Journal of Obstetrics and Gynaecology, vol. 82, nr. 7, 1975, pag. 529

Indicele cariopicnotic (IC) și concentrația estrogenilor în lichidul amniotic au fost determinați la 107 specimene de lichid amniotic obținut între săptămînile

Scanned with OKEN Scanner

25 și 42 de sarcină. S-a arătat că IC scade odată cu înaintarea cronologică a sarcinii, în timp ce concentrația estrogenilor crește. Corelația negativă între IC și concentrația estrogenilor în lichidul amniotic a fost foarte semnificativă la fătul feminin și nu a avut nici o semnificație la fătul de sex masculin. Celulele intermediare din tractul genital al fetusului feminin reprezintă diferența citologică dintre fetușii feminini și masculini observată de autori în studiul lichidului amniotic. Scăderea IC în lichidul amniotic, cînd fătul este feminin și aproape de termen, este comparabilă cu scăderea IC în secreția vaginală maternă, aproape de termen, ceea ce sugerează că vaginul fetal răspunde în același fel ca epiteliul vaginal matern la hormonii circulanți și nu la concentrația estrogenilor din lichidul amniotic.

3.1.30. **Determinarea densității optice a lichidului amniotic, un test raport pentru determinarea maturității fetale pulmonare**

C. M. Hill, A. Harkes, P. Donnai, A. Fergusson, V. R. Tindall ● British Journal of Obstetrics and Gynaecology, vol. 86, nr. 10, 1979, pag. 773

Raportul lecitină-sfingomielină și densitatea optimă la lumina de 650 mm a fost determinată la 158 de eșantioane de lichid amniotic obținut prin amniocenteză. Alte 24 de eșantioane din lichidul amniotic obținut pe cale vaginală la gravide cu membrane rupte spontan, au fost analizate separat.

Relația dintre raportul lecitină-sfingomielină și densitatea optică, sugerează că măsurarea densității optice este obținută mai rapid ca determinarea raportului L/S pe cale chimică și poate fi folosită ca test de maturitate pulmonară, existînd un paralelism între modificările raportului L/S și densitatea optică.

Determinarea densității optice obținută din lichidul amniotic recoltat vaginal este incorectă, datorită impurificării lichidului amniotic cu alte secreții vaginale.

3.1.31. **Colonizarea bacteriană a lichidului amniotic prin membranele fetale intacte**

oseph M. Miller, Jr., M. D. Marcos J. Pupkin M. D. ● American Journal of Obstetrics and Gynaecology, vol. 136, 1980, pag. 796

Exceptînd circumstanțele rare, membranele intacte au fost considerate o barieră în calea infecției lichidului amniotic. Lichidul amniotic a fost colectat de la 45 de gravide prin amniocenteză sau puncționarea sacului amniotic anterior sau în timpul travaliului, sau prin aspirația pe ac în timpul cezarienei. Din lichidul amniotic au fost efectuate culturi și a fost examinat concomitent prin colorație Gram. Din lichidul amniotic recoltat la 14 gravide în afara travaliului, la o singură gravidă au crescut germeni în culturile pe bulion.

Scanned with OKEN Scanner

Scanned with OKEN Scanner

CAPITOLUL IV

4.1. Genetica

Introducere. Multă vreme dezarmată, această disciplină a citogeneticii devine dinamică şi depăşeşte în prezent simplul recensământ al cromozomilor. În 46 de cromozomi stabiliţi numeric de Tijo şi Levan în Suedia (1956), individualitatea unui om este în întregime programată cu caracterele familiei şi ale lui însuşi, cu recapitularea diferiţilor factori, normalul şi patologicul, care îi determină locul în regnul animal.

Este de ajuns o mutaţie, o distorsiune, o deleţie, o nondisjuncţie cromozomială, care să se manifeste în mesajul ereditar, pentru ca omul să fie grav bolnav, iar tributul handicapului genetic să fie plătit de individ tot restul vieţii şi deseori să fie transmis şi descendenţilor săi.

Nimeni nu mai poate spune că astăzi mai constituie un postulat, cîţi handicapaţi se nasc în continuare, avînd în vedere fluxul de malformaţii imputabile perioadei perinatale şi cît de grevat este bugetul statului pentru spitalizarea şi îngrijirea lor, ani de zile, problemă extrem de serioasă din punct de vedere economic.

În căutarea bolilor invalidante şi malformative asistăm, fără derogare de la simţul măsurii şi al prudenţei, cum John Gurdon lucrează cu pasiune la fertilizarea în eprubetă a ovulelor, la reimplantarea la mama adoptivă, la transferul unui nucleu celular în altă celulă a altui organism (ou clonic), la experienţele strălucitoare ale hibridării celulare, prin înlocuirea genelor marcate pe harta cromozomică, la perspectiva chirurgului genetician, la ingineria genetică prin transferul acizilor nucleici cu ajutorul unor virusuri, cu reimplantarea de celule „reparate" pacientului, fapte care nu constituie trucuri în arsenalul biologic, cu marile speranţe terapeutice survenite în universul genetic.

Apare deci evident, că lupta se angajează pe toate tărîmurile geneticii şi cel mai corect filtru va fi timpul.

Viaţa trepidantă, hipercivilizată, stresurile, emoţiile, pericolul real al distrugerii mediului ambiant de către om, cu creşterea substanţelor mutagene, ne-a stimulat să cercetăm încă unul din secretele naturii, latura genetică, invitîndu-ne la o muncă, la un efort comun, de echipă, unde să-şi dea aportul diverşi specialişti, pentru că mai întîi trebuie să cunoaştem încărcătura genetică, înainte de a ne gîndi cum să modificăm patrimoniul genetic al individului.

Această idee este firul nostru conducător în studiile pe care le efectuăm asupra bagajului genetic şi formează obiectul experienţei noastre.

4.1.1. Investigaţii genetice

4.1.1.1. Investigaţia prin tehnica Barr

I. Determinarea sexului la nou-născuţi pe frotiul din epiteliul bucal

Tehnica studierii corpusculului Barr comportă mai mulţi timpi:

— Se raclează mucoasa bucală, iar produsul obţinut se întinde pe o lamă curată.

— Se face o primă fixare în alcool absolut de 90°, timp de 30 de minute, după care urmează alte fixări de cîte 4 minute cu alcool de 70° şi respectiv 50°.

— Lamele se spală cu apă distilată 5—6 minute.

— Se toarnă apoi cîteva picături de hematoxilină Papanicolau şi se lasă cîteva minute.

— Se spală lamele la jet de apă şi se usucă.

— Se examinează la microscop.

Interpretarea rezultatelor se face ţinînd cont că cromatina sexuală trebuie să fie prezentă în proporţie de peste 15% din celule, pentru a semnifica sex feminin şi sub 5% pentru a semnifica sex masculin (fig. 1).

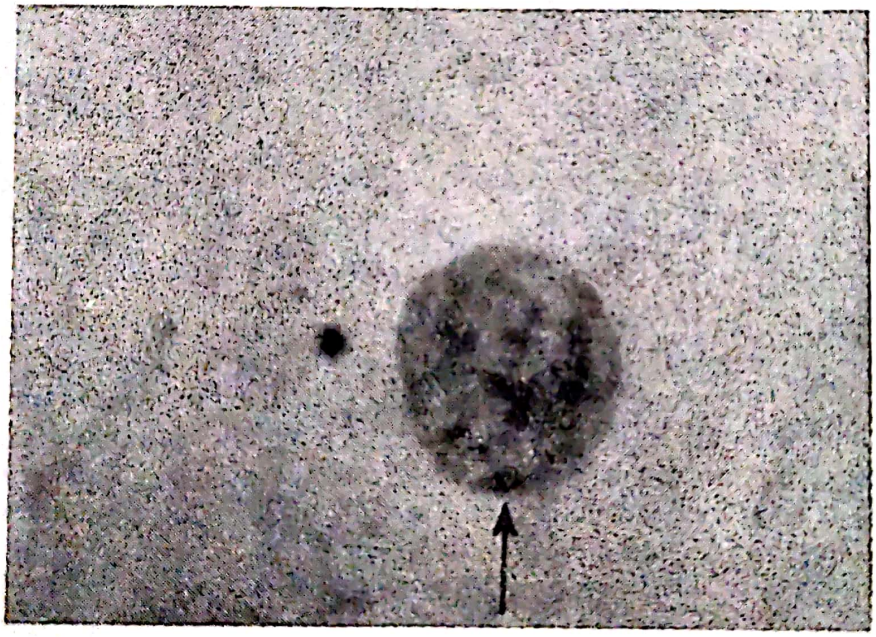

Fig. 1

II. Determinarea sexului fetal în timpul travaliului prin testul Barr efectuat din celulele lichidului amniotic.

Tehnica studierii corpusculului Barr din lichidul amniotic cuprinde următorii timpi:

— Se recoltează 10 ml lichid amniotic, care se centrifughează la 3 000 ture/minut, timp de 5 minute.

— Sedimentul obţinut se foloseşte pentru obţinerea frotiului.

— Se face o primă fixare cu alcool 90°, timp de 30 de minute, după care urmează alte fixări de cîte 4 minute, cu alcool de 70° şi 50°.

— Lamele se spală cu apă distilată timp de 5—6 minute,

— Se toarnă apoi cîteva picături de hematoxilină Papanicolau şi se lasă 5—6 minute.

Scanned with OKEN Scanner

— Se spală lamele la jet de apă şi se usucă.
— Se examinează la microscop (fig. 2).

4.1.1.2. Tehnica efectuării cariotipului

— Într-o seringă sterilă de 2 ml se aspiră 0,2 diviziuni de heparină;
— Se umectează bine seringa şi acul şi apoi se aruncă conţinutul.
— Se puncţionează vena bolnavei şi se extrag 0,5 ml sînge.

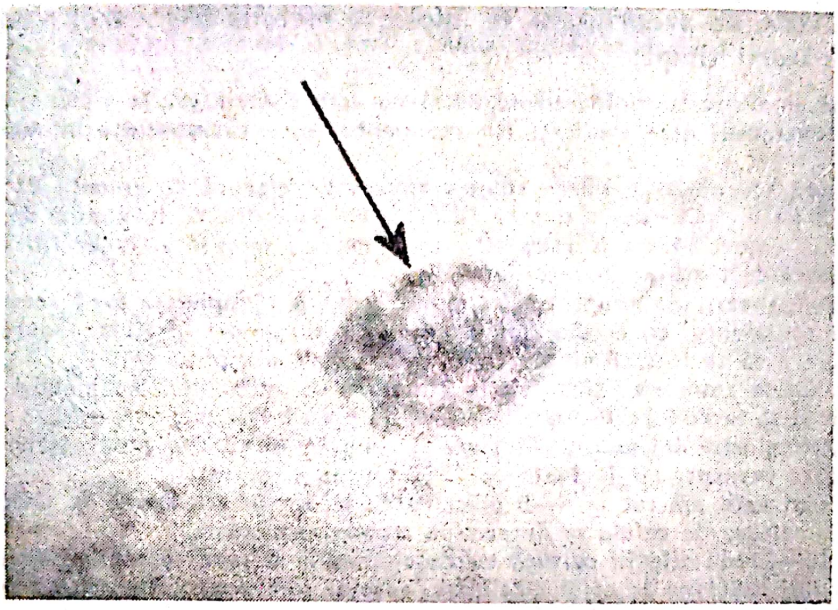

Fig. 2

— Se lucrează în continuare tot steril, se aruncă 1—2 picături de sînge şi apoi se pune restul într-un tub de cultură, cu mediu I.Ç. 65, 10 ml, cu ser de viţel 10% şi 0,2 diviziuni fitohemaglutinină M.

— După recoltare şi suspendarea în mediu a sîngelui se incubează la termostat timp de 72 de ore. După 72 de ore se face colchicinizarea cu 0,2 ml din soluţia de 0,02%, colchicina avînd rolul de a opri diviziunea limfocitelor în metafază. Se incubează două ore.

— Se scoate de la termostat şi se pune soluţia în eprubete de centrifugă, se centrifughează la 1 000 ture/minut timp de 5—7 minute.

— După centrifugare se aruncă supernatantul, făcîndu-se hipotonia cu soluţia de KCl, 0,5%, adusă în prealabil la temperatura de 37°. Hipotonia se realizează la temperatura camerei, lăsîndu-se timp de 15 minute. Urmează apoi fixările, prima efectîndu-se cu alcool absolut şi acid acetic în proporţie de 3/1.

Se lasă la temperatura camerei timp de 15 minute. Următoarele fixări se ţin la frigider cîte 30—40 de minute. Se execută 3—4 fixări.

— La ultima fixare se pune fixator foarte puţin, în aşa fel ca produsul obţinut să fie opalescent. Se prepară lamele.

Pe lame foarte bine spălate şi ţinute la frigider în apă distilată, se picură cu o pipetă Pasteur suspensie celulară. Se va trece prin flacără, astfel ca amestecul fixator să ia puţin foc. Se lasă pe un stativ pînă la uscarea completă.

— Se spală bine lamele, trecîndu-se la colorarea lor. Pentru colorare se utilizează soluţie Giemsa 10% în apă distilată, cu pH de 7,2. Colorantul Giemsa se foloseşte o singură dată. Lamele se ţin la colorat 20 de minute, după care se spală cu apă de robinet şi se lasă să se usuce.

Urmează apoi partea de microscopie a tehnicii:

— Lamele astfel preparate se examinează la microscop punctîndu-se plăcile cu metafaze bine dispersate.

— După punctare, urmează examinarea la microscop cu obiectivul cu imersie.

— Se conturează metafazele, se numără cromozomii, se fac grupele ce se pot distinge la microscop. Metafazele cu aberaţii cromozomiale numerice sau structurale se notează pentru a fi fotografiate şi cariotipate.

— Cromozomii se vor grupa conform cu schema stabilită de Conferinţa de la Denver din 1960.

Scanned with OKEN Scanner

4.1.1.3. **Tehnica culturilor de celule din lichidul amniotic**

În prezent, practica amniocentezei transabdominale pune la îndemînă celule fetale, care, după o prealabilă cultivare *in vitro*, sînt supuse examenelor citogenetice.

Țelul principal al culturilor de celule din lichidul amniotic este depistarea prin examene citogenetice a aberațiilor cromozomiale și în special a trisomiei 21, anomalia cea mai frecvent întîlnită.

Pentru cultivarea propriu-zisă se folosește metoda Digouardi modificată, care comportă următorii timpi:

— Lichidul amniotic conținînd urme de sînge este centrifugat la 1 200 t/minut timp de 10 minute, supernatantul este aruncat, iar sedimentul este resuspendat în mediul minimum esențial (Eagl).

— Se adaugă suspensiei celulare soluție apoasă de clorură de amoniu 83% la rece (4°) în proporție de 8 ml NH_4Cl pentru fiecare 10 ml lichid amniotic cu maximum de 10 ml NH_4Cl.

— Suspensia este păstrată la rece (4°), timp de trei minute acțiunea litică a clorurii de amoniu va fi stopată de 1 ml ser de vițel fetal.

— Se centrifughează din nou la 1 200 t/minut, timp de 10 minute, după care supernatantul este aruncat, iar sedimentul cu celule amniotice este resuspendat în MEM. Operația se execută pînă ce se consideră că au fost eliminate toate eritrocitele din sediment.

— Cînd celulele amniotice sînt relativ eliberate de eritrocite, sedimentul se resuspendă în MEM proaspăt și se introduce în vase de 60 ml de plastic Flacon.

— Se centrifughează din nou la 200 t/minut timp de 15 minute, supernatantul se păstrează, iar sedimentul este resuspendat în MEM cu 15% ser de vițel fetal.

— Amestecul este păstrat în 4—8 plăci Petri, la 37° în atmosferă de CO_2 în aer. După 12—24 de ore în cultura de celule se determină cromatina sexuală.

— După 10—21 de zile în cultură cu recoltarea în fiecare săptămînă de colonii pentru controlul numărului suficient de colonii celulare, acestea sînt trecute în vase cu tripsină 0,25 pe lame de sticlă, coloniile se plasează astfel pe lame, care sînt scoase după 24 de ore de incubare.

— Se adaugă colchicină 0,5 micrograme/min.

— După 20—30 de minute se adaugă 0,15% clorură de sodiu (sau 0,7% citrat de Na), soluție care se adaugă foarte încet timp de 10 minute.

— Se amestecă ușor și celulele sînt fixate 10 minute în metanol/acid acetic 3/1 și colorate Giemsa.

— Se citesc la microscop cel puțin 30 de metafaze și se fotografiază cel puțin 10, din care se face cariotiparea.

4.1.2. **Cariotipuri investigate în Clinica de Obstetrică-Ginecologie „23 August", București**

Prezentăm în continuare cîteva cariotipuri ale nou-născuților și genitorilor, precum și ale unor gravide, investigate în cadrul Laboratorului de genetică al Clinicii de obstetrică-ginecologie „23 August";

4.1.3 **Cercetările noastre în legătură cu idiograma în amenoreele primare**

Prof. dr. doc. H. Ciortoloman, Dr. O. Coman, dr. V. Ancăr, dr. D. Hudiță, asist. med. T. Ciurea ● Com. Ses. Șt. Cadre didact. IMF București, dec. 1980

Beneficiind de primul laborator de citogenetică într-o clinică de obstetrică-ginecologie din țară, au fost studiate în Clinica de Obstetrică-Ginecologie „23 August" aspecte ale idiogramei în amenoreele primare la un lot de 30 de bolnave internate în perioada 1973—1980.

La aceste paciente s-a făcut o investigație complexă paraclinică, care a cuprins și dozări hormonale, examene cito-hormonale în dinamică, o investigație radiolo-

Scanned with OKEN Scanner

gică complexă (radiografie de şa turcească, HSG, venografie intrauterină cu tehnică proprie), precum şi studiul citogenetic prin efectuarea testului Barr şi a cariotipului (metodele descrise la capitolul de investigaţii).

Din totalul de 30 de cazuri de amenoree primară studiate în cadrul acestui lot, s-au găsit aberaţii cromozomiale numerice sau structurale la 6 cazuri:

— poliploidii (tetraploidie)
— mozaicism cu trisomie E 16,
— deleţii ale braţului scurt al unui cromozom X
— cromozomi supranumerari ai grupei E 16
— deleţii ale braţului lung al unui cromozom X
— fracturi ale braţului scurt al cromozomului X

Aceste aberaţii cromozomiale structurale sau numerice pot explica etiopatogenia amenoreii în aceste cazuri, cu atît mai mult cu cît şi alţi autori au descoperit în cazul amenoreilor primare aberaţii cromozomiale. Astfel, Iacobs şi colab. au descris primii în 1968 incidenţa crescută a acestor aberaţii în amenoreea primară, confirmată şi de Miller, Bergman, Grapp şi colab. (1969), Naujoks şi Palaske (1970), Laszlo Gyoryi şi Gloria Sarto (1974). Aceste aberaţii cromozomiale structurale sau numerice pot fi responsabile de modificările induse, descrise la aceste bolnave şi pot să determine genetic sindromul amenoreii primare.

La cazurile noastre am întîlnit aspecte patologice ale idiogramei asociate, fiind prezente concomitent şi aberaţii numerice şi structurale în aspectul aceleiaşi metafaze.

Astfel, idiograma a fost următoarea în cele 6 cazuri:

— în primul caz, pe 50 de metafaze studiate, s-au găsit 16 metafaze cu aspect poliploidic, celelalte avînd formulă normală de 46 XX. Testul Barr a fost pozitiv, dozările hormonale au arătat o cantitate scăzută de pregnandiol şi estrogeni totali, HSG arătînd un uter mic, infantil, iar venografia intrauterină prezenţa unui varicocel pelvian în zona anexială dreaptă;

— la al doilea caz, pe 50 de metafaze studiate au apărut un număr normal de cromozomi (46 XX), dar cu multiple aberaţii structurale: fracturi duble şi deleţii ale braţului scurt al unui cromozom X, prezente pe mai multe metafaze, un cromozom acentric şi aspect de poliploidie pe o metafază.

Din punctul de vedere al bilanţului general, şi la această bolnavă testul Barr a fost pozitiv (19%), dozările hormonale au arătat valori scăzute, fenotipul normal, iar HSG a evidenţiat o hipoplazie uterină:

— la al treilea caz, pe 50 de metafaze studiate s-a pus în evidenţă un mozaic în 35 de metafaze, cu trisomie E 16, aspectul general al bolnavei şi imaginea HSG pledînd pentru un infantilism cu hipofuncţie pluriglandulară;

— la al patrulea caz, pe 50 de metafaze studiate s-a observat persistenţa unei deleţii a braţului scurt al unui cromozom X; din examenul HSG reiese prezenţa unui uter malformat, bicorn, cu istmul foarte căscat congenital;

— la al cincilea caz, pe 50 de metafaze studiate s-a observat un mozaic pe 20 de metafaze, 45 XX, prezentînd şi fracturi ale braţului scurt al unui cromozom X. Clinic, hipoplazie genitală.

La această bolnavă, prin laparotomie s-a observat absenţa corpului uterin, transformat într-o bandeletă fibroasă care unea două ovare cu aspect de Stein-Leventhal, trompele fiind normale şi confluînd spre bandeleta fibroasă ce înlocuia corpul uterin;

— la ultimul caz, la care amenoreea primară se însoţea de o malformaţie genitală cu absenţa vaginului, laparoscopic verificîndu-se şi absenţa corpului uterin, cu prezenţa unor trompe mici, a unor ovare ca în sindromul Stein-Leventhal şi prezenţa, pe linia mediană, în locul corpului uterin a unui ţesut fibros conjunctiv, spre care converg trompele şi cele două ovare, examenul citogenetic a pus de asemenea în evidenţă aberaţii structurale şi numerice: pe 50 de metafaze studiate s-a constatat prezenţa aspectului de poliploidie şi deleţia braţului scurt al unuia din cromozomii X.

Cercetarea noastră a demonstrat prezenţa, în cazul anomaliilor unuia din cromozomii X, a unor aspecte patologice ale tractului genital, de la hipoplazie şi col congenital căscat, pînă la dispariţia corpului uterin şi a vaginului, malformaţii determinate de aspectul genetic.

Scanned with OKEN Scanner

4.2. Cercetările noastre privind aspectul idiogramei în molă și corioepiteliom

Prof. dr. doc. H. Ciortoloman, dr. O. Coman, dr. V. Ancăr, dr. D. Hudiță, as. med. T. Ciurea ● *Obstetrica și Ginecologia, vol. XXVIII, nr. 4, 1980, p. 237—241*

Numeroasele necunoscute ale problemei degenerării trofoblastului, ca și disputa vehementă din literatura de specialitate asupra rolului modificărilor cromozomiale în inițierea stării de malignitate, ne-au determinat să studiem și aspectul genetic în aceste boli trofoblastice, pentru a vedea dacă nu există în aceste cazuri modificări cromozomiale care să poată fi incriminate în geneza acestei patologii.

Ipoteza noastră s-a sprijinit și pe teoria controlului genetic al malignității, expusă în 1970 de Rabinowitz și Sachs, conform căreia transformarea malignă sau reversia sa sînt controlate de echilibrul dintre genele pentru expresia (E) sau supresia (S) malignității, localizate, potrivit presupunerilor celor mai recente cercetări, pe cromozomii din grupa a V-a, pentru factorul E și din grupele VI și VII, pentru factorul S.

Am cercetat 18 cazuri de molă hidatiformă și 4 cazuri de corioepiteliom, idiograma obținîndu-se prin tehnica culturilor de limfocite din sîngele periferic, prin metoda descrisă la capitolul investigației.

În toate cazurile care au alcătuit acest lot au apărut modificări cromozomiale. Aceste modificări au fost fie minore, ca factori, constricții, inegalități de brațe, fie modificări majore, ca triploidii și tetraploidii.

Am constatat că gravitatea acestor modificări a fost mai mică în cazul molei hidatiforme, dar foarte accentuată în cazurile de corioepiteliom.

Modificările înregistrate în cazul molei hidatiforme au constat în apariția, într-o proporție mai mare de 25% din metafazele studiate, a constricțiilor, fracturilor și inegalităților de brațe ale cromozomilor din grupele A_1, A_2, B și C.

La două cazuri de mole totale s-a constatat și aspectul de triploidie, prezent pe metafazele examinate.

În cazul corioepitcliomului s-a constatat că idiograma femeilor a prezentat alterări structurale și aberații numerice cu atît mai mari, cu cît vîrsta femeii era mai mică.

Idiograma a arătat în aceste cazuri prezența de constricții, inegalități și lipsuri ale brațelor lungi sau scurte ale cromozomilor, precum și metafaze cu 45,47 sau 48 de cromozomi, triploidia fiind prezentă la 3 cazuri din 4.

Toate aceste aspecte sînt substratul unei importante instabilități în cariotip, care pot fi cauza modificărilor cromozomiale ce se dezvoltă prin proliferarea trofoblastică în mola hidatiformă și corioepiteliom.

4.3. Cercetările noastre genetice în elucidarea etiologiei sterilității și infertilității

Prof. dr. doc. H. Ciortoloman, dr. O. Coman, dr. V. Ancăr, dr. D. Hudiță, as. med. T. Ciurea ● *Com. la cel de al VI-lea Congres Național de Fiziologie, București, iulie 1981*

În cadrul cabinetului de consultație prenuptială, preconcepțională și genetică, ca și al celui de combatere a sterilității și infertilității, ce funcționează încă de la înfi-

Scanned with OKEN Scanner

înțarea clinicii, din 1972, au fost studiate genetic bolnave cu sterilitate și infertilitate, la care investigarea radiologică și endocrinologică a fost completată cu testul Barr și efectuarea idiogramei, în vederea elucidării unor aspecte etiologice în aceste afecțiuni.

Astfel, la 32 de bolnave cu sterilitate primară și la 24 de bolnave cu avorturi habituale, care au constituit loturile de studiu în cercetarea noastră, investigația genetică efectuată prin tehnica culturilor de limfocite din sîngele periferic, conform metodei descrise, a evidențiat un număr important de aberații cromozomiale structurale și numerice. Testul Barr a fost pozitiv la toate cazurile, între 18 și 32%.

În cazul sterilității, s-au detectat aberații gonosomale, ca și autosomale, la 8 bolnave, cele mai semnificative fiind: deleții ale brațului scurt ale unui cromozom X, fracturi simple și duble ale unui cromozom din grupa C, metafaze cu aspect tetraploidic și trisomie de E 16 cu formula 47 XX.

În cazul avortului spontan, studiul idiogramei s-a efectuat atît la mamă, cît și prin cultura plajelor de celule recoltate în timpul chiuretajului uterin sau prin amniocenteză, potrivit tehnicii expuse la capitolul de investigații genetice.

Astfel au fost studiate 743 de prelevări cu ocazia chiuretajuiui uterin, din care 520 ne-au dat proliferări satisfăcătoare în mediul de cultură, permițînd studiul idiogramei. Din totalul prelevărilor, 346 proveneau de la femei cu avorturi habituale, restul fiind recoltate cu ocazia avortului spontan neinfectat, de natură neprecizată.

S-au studiat și 86 de culturi celulare obținute prin amniocenteză, iar acolo unde a fost necesar, s-a extins studiul cariotipului și la tată, pentru a putea avea o imagine de ansamblu a idiogramei ambilor genitori.

Idiograma celor 520 de culturi obținute prin recoltarea fragmentelor în urma chiuretajului, au arătat că în avortul habitual și avortul spontan prezența aberațiilor cromozomiale structurale sau numerice se situează într-o proporție de peste 50% (267 de probe din 520). Principalele modificări constatate au fost: 146 de trisomii simple, 8 trisomii duble, 41 de monosomii X, 1 mozaic, 11 tetraploidii, 8 translocații și multiple aberații structurale (deleții, fracturi, acroșări etc.).

Aceste aspecte s-au adăugat la cele ale idiogramei, la 56 de femei descoperindu-se modificări structurale sau numerice ale cariotipului.

Acest procent ridicat de aberații cromozomiale ale produsului de concepție corespunde cu rezultatele din literatura de specialitate, care subliniază cauza genetică a unor avorturi spontane sau repetate, prin malformații cromozomiale ale oului.

Din cele 86 de culturi celulare obținute prin amniocenteză, s-a evidențiat în avortul habitual prezența aberațiilor structurale sau numerice arătate anterior, într-o proporție de 48%. Ele au fost cu atît mai importante, cu cît ambii genitori aveau modificări ale idiogramei, și cu cît vîrsta mamei era mai mică (grupa 20—25 de ani).

Concluzia studiilor noastre asupra aspectului idiogramei în sterilitate și infertilitate se desprinde foarte ușor din rezultatele obținute, din care reiese clar numărul mare de aberații structurale sau numerice ale oului în aceste avorturi repetate, spontane, ceea ce implică obligatoriu cauza ovulară în patologia bolii abortive.

În sterilitatea întîlnită la lotul pacientelor noastre, de asemena poate fi incriminată drept una din cauze, cea genetică, materializată prin modificările cariotipului descrise la aceste bolnave.

Scanned with OKEN Scanner

4.4. Valoarea studiilor genetice în malformațiile fetale

Prof. dr. doc. H. Ciortoloman, dr. O. Coman, dr. V. Ancăr, dr. D. Hudiță, as. med. T. Ciurea ● Com. la USSM, secția Obst. Ginec. Fil. București, sept. 1981

Într-o perioadă de 8 ani (1973—1980), în Clinica de Obstetrică-Ginecologie 23 August au fost întîlnite 116 malformații fetale, care au fost investigate complex din punct de vedere genetic, efectuîndu-se idiograma la copil și la genitori, iar în unele cazuri și la ceilalți copii din familie. S-a efectuat de asemenea testul Barr.



Fig. 3. — N.N., 25 ani; lama 1, metafaza 16, 46 cr. XX, cariotip normal.

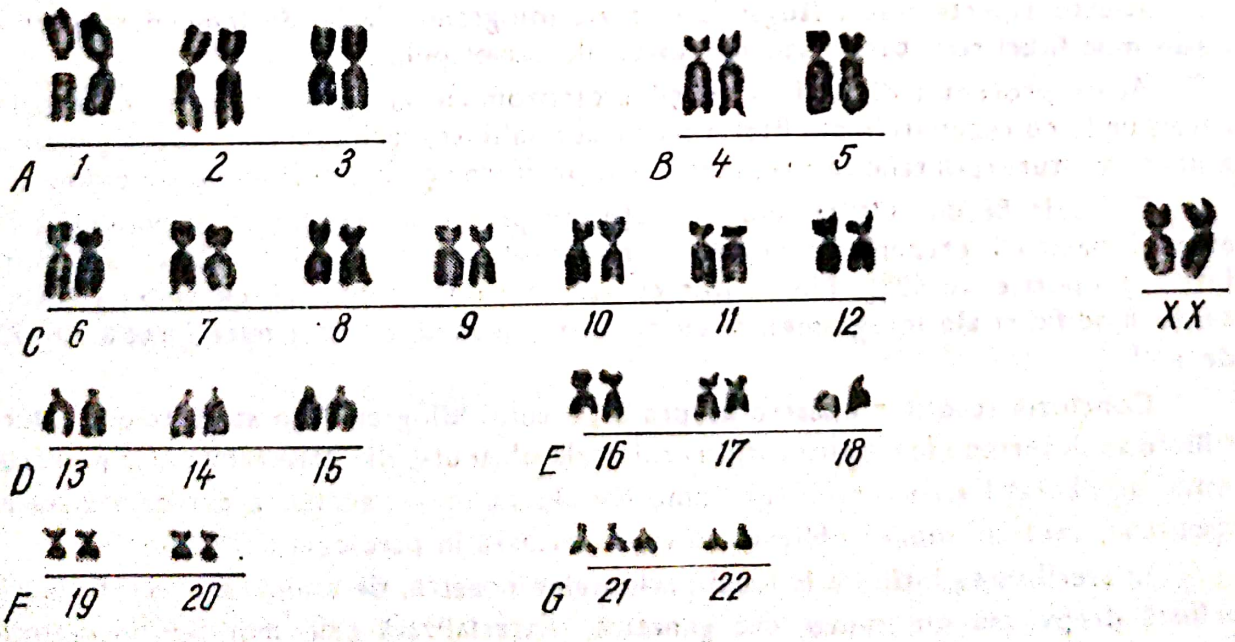

Fig. 4. — F.F., nou-născută, sindrom Langdon-Down, lama 2, metafaza 23, 47 cr. XX + G21.

Scanned with OKEN Scanner

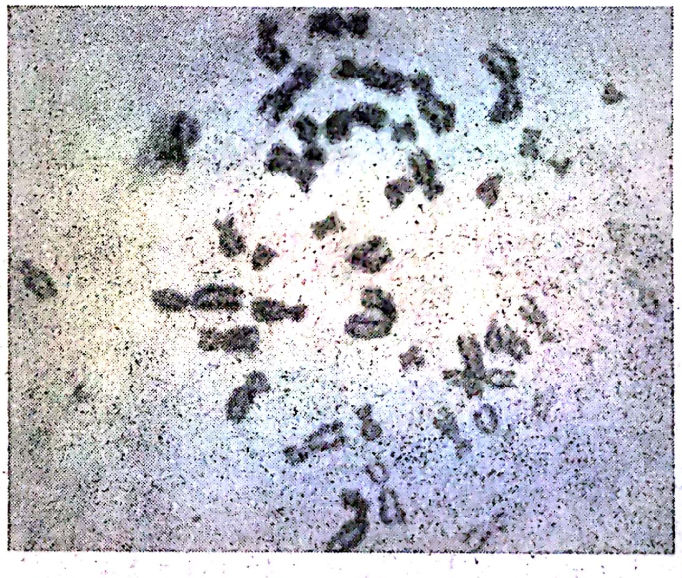

Fig. 5. — S.M., 35 ani; lama 1, metafaza 7, 46 cr. XY, cariotip normal.

Sindroamele malformative întîlnite în cazurile noastre au putut fi grupate astfel:

— 35 de cazuri malformații cardiace, din care 18 se asociau și cu alte malformații. În aceste cazuri asociate s-au întîlnit aspectul idiogramei de trisomie 21 și anomalii gonosomale de tip XO, precum și alte aberații structurale nesemnificative, prezente mai ales în cazurile de malformație izolată;

— 43 de cazuri de sindrom Down, multe din ele prezentînd și un defect cardiac sau de malformații diverse, ca keilognatopalatoschisis, picioare strîmbe, anomalii ale masivului facial. De fiecare dată a apărut pe idiogramă anomalia cromozomială

Scanned with OKEN Scanner

(trisomia 21), alături de deleţii, fracturi, cromozomi acentrici, aberaţii cu semnificaţie minoră;

— monosomia sexuală XO, decelată în 4 cazuri, clinic remarcîndu-se limfedemul membrelor inferioare şi organele genitale de aspect feminin. Cariotip 45 XO, test Barr negativ;

— mozaicuri gonosomale, prezente în 3 cazuri, cu aspect fenotipic, feminin, cu clitoris penian şi labii scrotale, aspectul cariotipului fiind de 13 metafaze 46 XY şi 17 metafaze 46 XX.



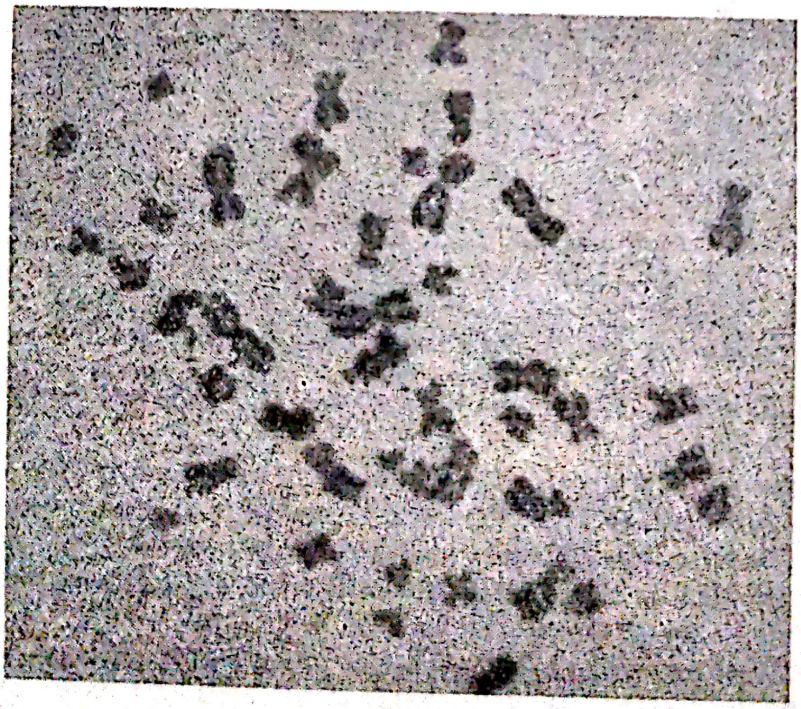

Fig. 6. — D.R., 2 zile, Sindrom Turner, lama 6, metafaza 7, 45 cr. XO.

Scanned with OKEN Scanner

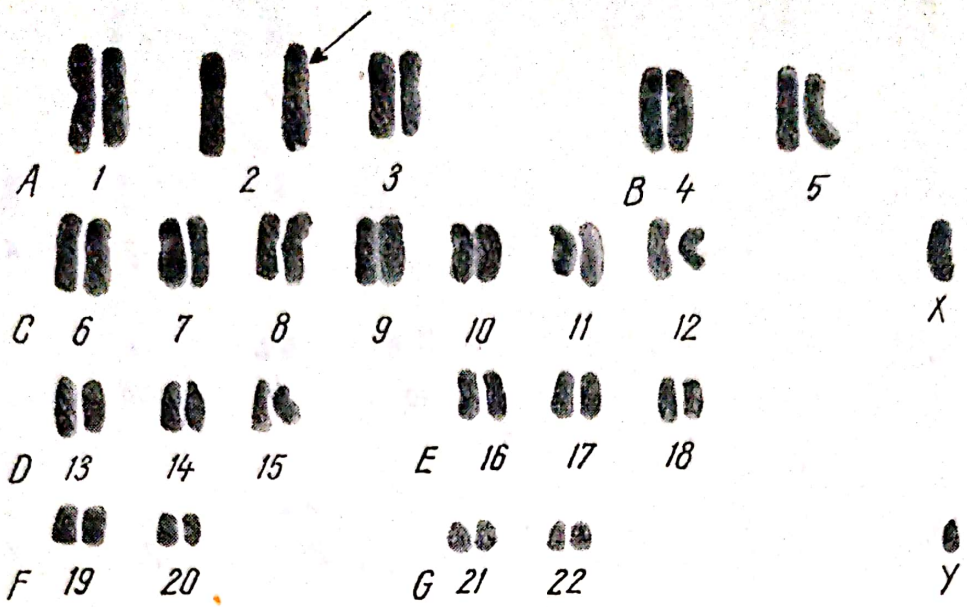

Fig. 7. — R.C., 7 zile, encefalopatie cu tulburări vasomotorii, lama 1, metafaza 19, 46 cr. XY, A2 dicentric.

În afara acestor malformații complexe, s-au întîlnit aberații cromozomiale și în malformații simple, cele mai frecvente fiind:

— malformațiile extremității cefalice (keilognatopalatoschisis, keiloschisis, palatoschisis), în care aspectul cariotipului a pus în evidență modificări minore ca fracturi, deleții, constricții și Gap B, care nu erau prezente și în cariotipul genitorilor (acesta fiind normal);

— malformații oculare, din care 2 cazuri de ciclopie, în care aspectul cariotipului cu fracturi ale brațelor scurte ale cromozomilor, cu constricții A1, deleții D, neîmperecheri și rearanjamente (cu formula 42 XX);

Scanned with OKEN Scanner

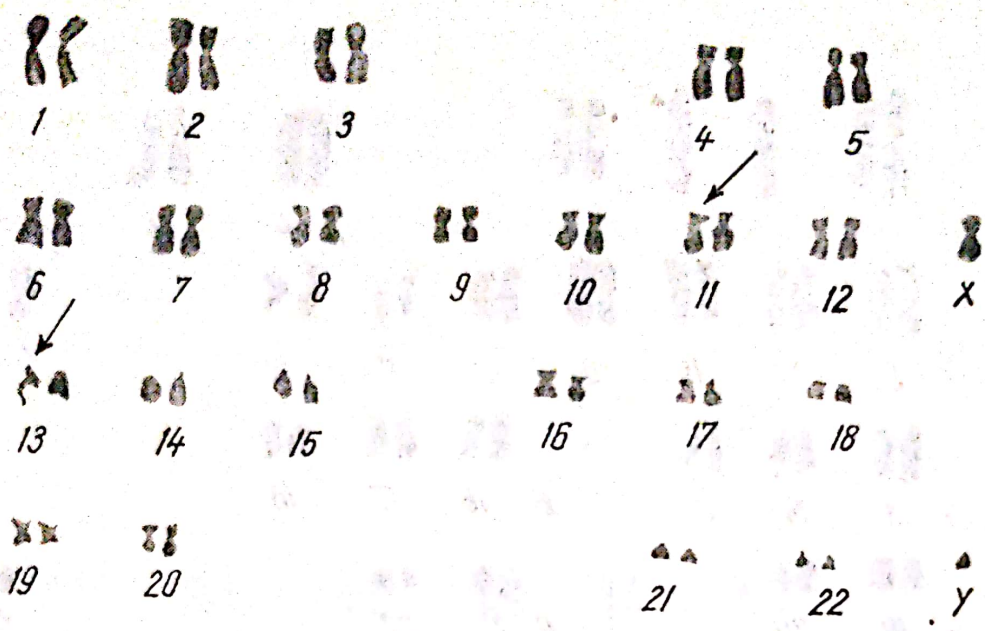

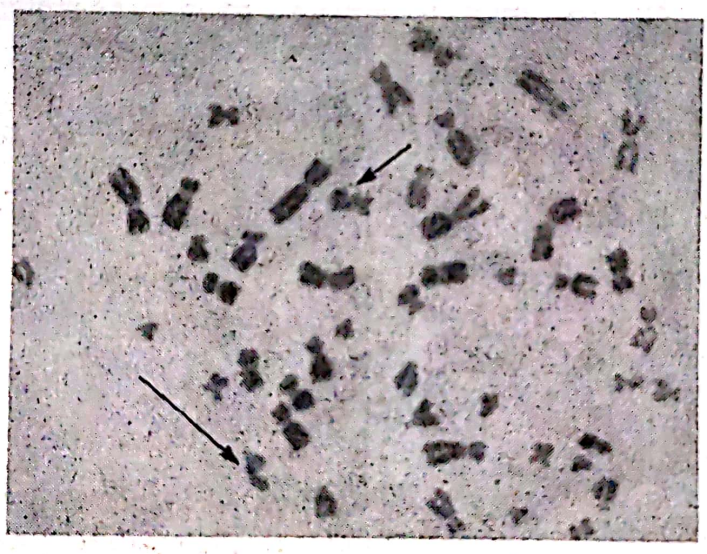

Fig. 8. — I.P., 6 zile, picioare strîmbe congenital în varus echin bilateral, lama 1, metafaza 27, 46 cr. XY, fractură cr. D13, gap. cr. C 11

— malformaţii ale sistemului nervos central (anencefalie, spina bifida, meningocel, hidrocefalie, microcefalie), în care s-au întîlnit în aspectul idiogramei metafaze poliploide, inegalităţi A2, fracturi de centromer cromozomal C, cromozomi în plus sau în minus, realizînd aspectul 45 XY (—D) sau 47 XY (+C);

— malformaţii ale membrelor superioare sau inferioare, cazuri la care idiograma prezenta metafaze cu lipsa unui cromozom C sau A2, constricţii la cromozomii grupei A sau C, fracturi şi inegalităţi în grupa C şi D, sateliţi dubli în grupa D.

Menţionăm importanţa deosebită a testului Barr şi a idiogramei în diagnosticul sindroamelor gonosomale, cum am întîlnit în sindromul Turner în 4 cazuri (45 XO) în lotul studiat de noi, sau mozaicismul gonosomal (46 XX/46 XY), aspectul clinic al nou-născuţilor fiind de intersexualitate.

Scanned with OKEN Scanner

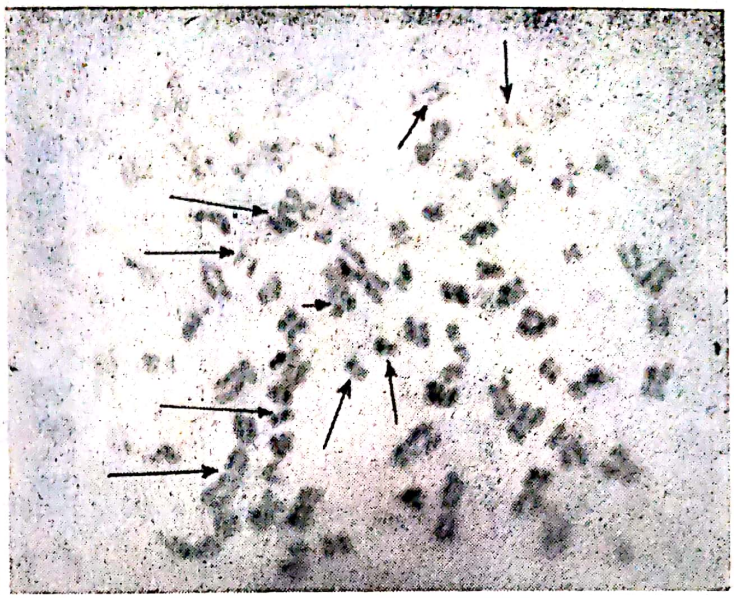

Fig. 9. — V.C., 23 ani, surdomutitate, lama 1, metafaza 33, poliploidă, fractură, fragmente duble, gap.

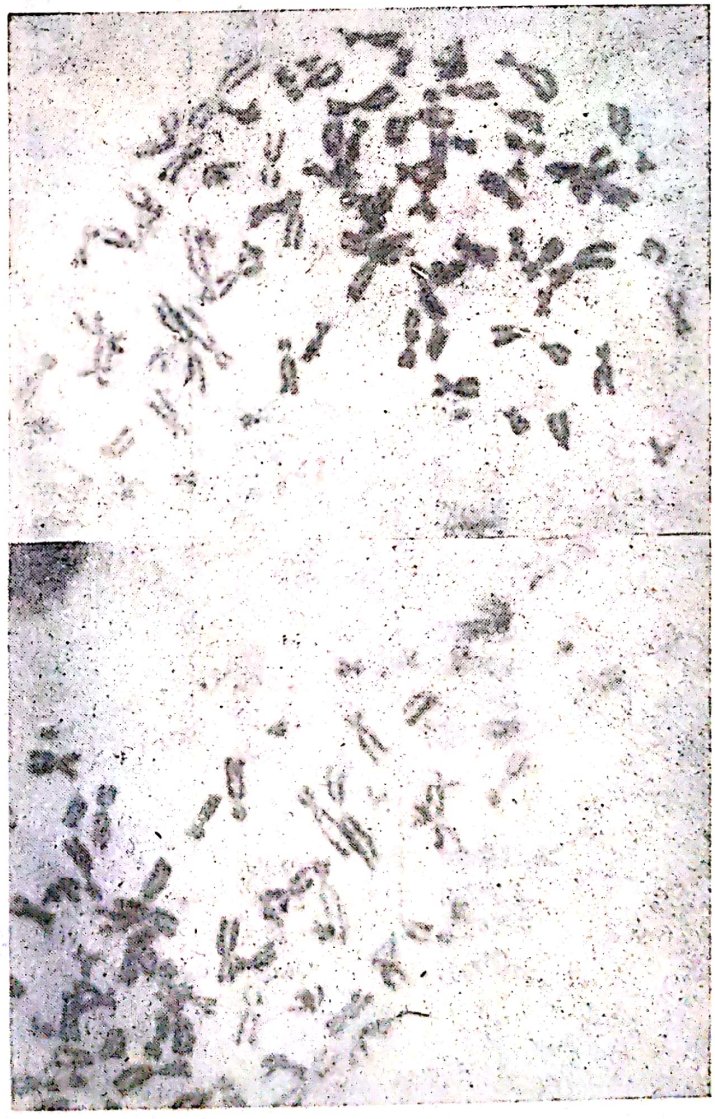

Fig. 10. — C.S., 20½ ani, corioepiteliom, lama 1, metafaza 4, poliploidă.

Scanned with OKEN Scanner

Fig. 11. — G.A., 24 ani, molă, lama 1, metafaza 14, 91 cr., minus C 12, tetraploidă, constricție A 1.

Scanned with OKEN Scanner

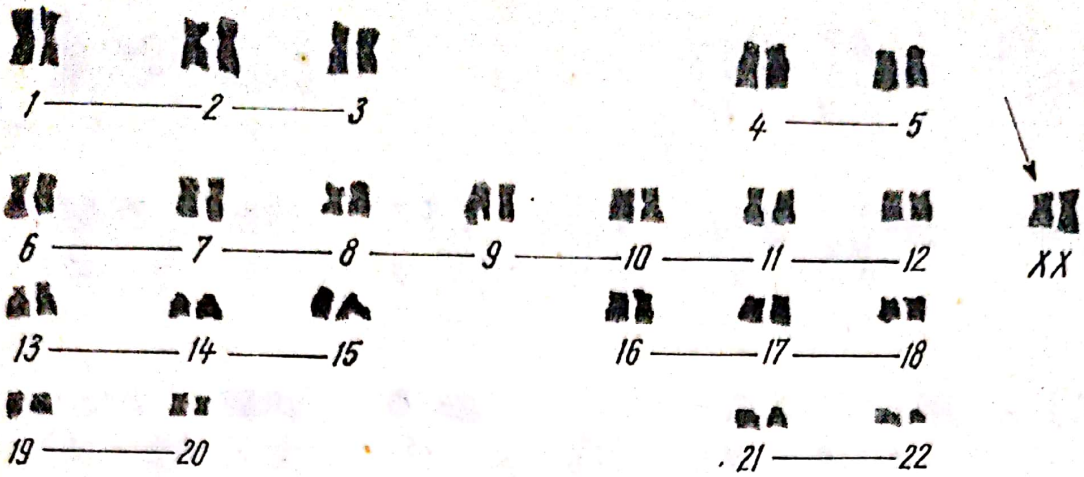

Fig. 12. — N.N., 25 ani, sterilitate primară, lama 1, metafaza 21, 46 cr. XXp-.

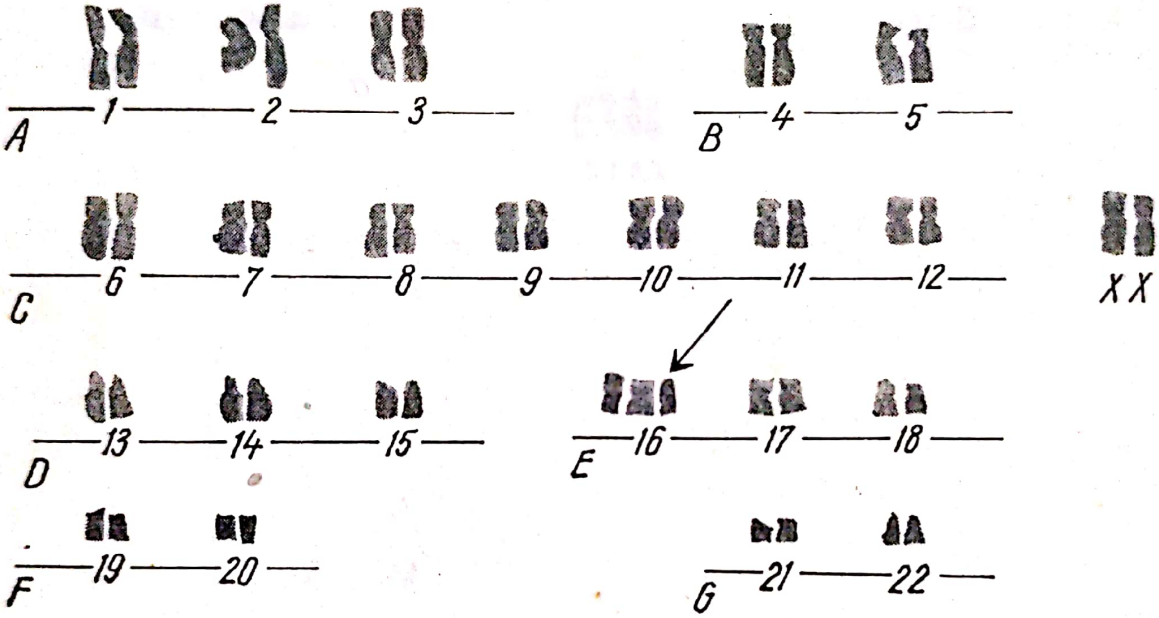

Fig. 13. — D.E., 18 ani, amenoree primară, lama 1, metafaza 16, 46 cr. XX, E16+

Scanned with OKEN Scanner



Fig. 14. — N.G., 20 ani, amenoree primară, lama 1, metafaza 42, tetraploidă, formula 92 cr. XXXX.

Din studiul cariotipului genitorilor acestor cazuri de malformaţii simple sau sindroame malformative complexe, s-a observat că, deşi nu există o transmitere directă a acestora, structura idiogramei genitorilor a prezentat în cele mai multe cazuri instabilităţi de formă sau structură a unor grupe de cromozomi, mai ales la cuplurile foarte tinere. În unele cazuri de malformaţii care au apărut şi la alt copil al cuplului sau au fost prezente la unul din genitori, ca de exemplu keiloschisisul, s-a observat transmiterea aberaţiilor cromozomiale şi la copil, fapt care are o mare importanţă în sublinierea patogeniei de transmitere genetică a acesteia.

Scanned with OKEN Scanner

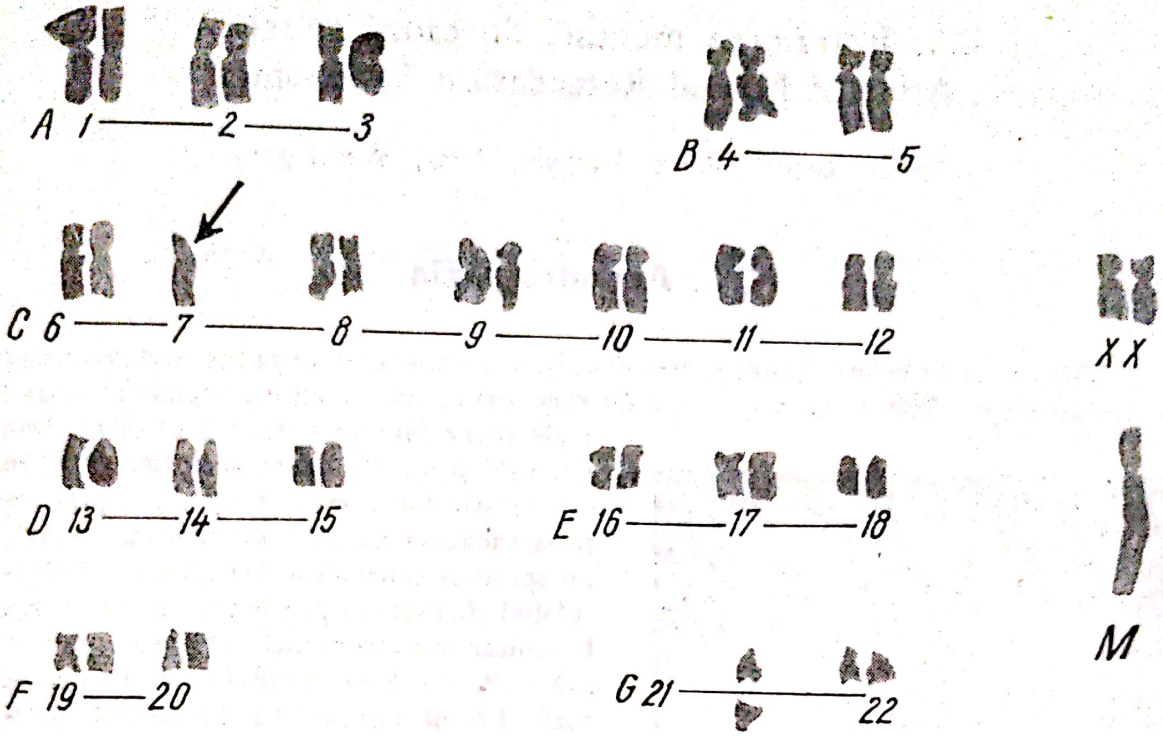

Fig. 15. — M.I., 32 ani, avorturi habituale, lama 2, metafaza 5, 45 cr. XX, marker-C7

Cercetările noastre privind studiile genetice în malformațiile fetale, au arătat că riscul malformativ crește la genitorii foarte tineri sau cu vîrsta foarte înaintată, la cei care au părinți sau rude cu malformații similare, precum și în cazul expunerii la factori teratogeni (toxice, radiații, factori infecțioși sau existența consangvinității).

Se subliniază de asemenea necesitatea extinderii acordării sfatului genetic, element care, prin efectuarea cariotipului din sîngele periferic al genitorilor sau prin culturi celulare obținute prin amniocenteză, poate să indice sau să contraindice procrearea sau menținerea unei sarcini, atunci cînd genetic, riscul malformației este prezent.

Scanned with OKEN Scanner

4.5. Întîrzierea mentală de cauză genetică „Atlas of Mental Retardation Syndromes"

Sydney Gellis, Muray Feingold, 1968, Washington

4.5.1. **Acondroplazia**

Din punct de vedere genetic, acondroplazia are un caracter autosomal dominant şi următoarele trăsături caracteristice de diagnostic: talie mică cu segmente proximale sever involuate, trunchiul de mărime normală şi un facies caracteristic, cu un cap relativ larg, nasul mic, cu aspect de şa la rădăcina nasului. Întîrzierea mentală nu apare de obicei, survine secundar hidrocefaliei şi creşterii presiunii intracraniene. Modificările extremităţii cefalice constau în cap lăţit, cu bose frontale proeminente, bază plată şi hidrocefalie. La schelet se remarcă segmente proximale mult involuate faţă de cele distale, extremităţile fiind scurte, în timp ce trunchiul are lungime normală. Cifoza toracală şi scolioza lombară sînt accentuate. Palmele sînt scurte şi plate.

Fig. 16. — Acondroplazie.

Tratamentul acondroplaziei poate să cuprindă corectarea neurochirurgicală a hidrocefaliei, ca şi tratamentul ortopedic, care poate să corecteze eventual defectele osoase severe (fig. 16).

4.5.2. **Sindromul cerebro-hepato-renal**

Cu un caracter autosomal recesiv, în acest sindrom cromozomii studiaţi par să fie normali.

Sindromul se manifestă prin următoarele aspecte semnificative: hipotonie, hepatomegalie, chist renal cortical, facies caracteristic, frunte înaltă, hipertelorism, urechi mari, arcada palatului dur foarte mare. Nou-născuţii afectaţi au greutate mică la naştere şi sucombă în scurt timp. La cap se constată fruntea proeminentă, sutura metopică deschisă, precum şi craniostenoza suturii sagitale (fig. 17).

Examenul oftalmologic remarcă prezenţa hipertelorismului, cataractei congenitale sau glaucomului. Urechile au conturul modificat, cu helixul atîrnînd evident. La aparatul cardiovascular se constată prezenţa ductului arterial sau a defectelor septale. Hepatomegalia, sau ficatul mic, cirotic, sînt manifestări asociate sindromului, alături de alte modificări ca hipospadias sau criptorhidie.

Degetele sînt lungi, cu flexie spre radius; se remarcă imposibilitatea extensiei gambei pe coapsă. Patologia neurologică este marcată de scleroza cerebrală difuză şi defecte de mielinizare. Rinichii prezintă chisturi la corticală, care amintesc de boala

Scanned with OKEN Scanner

polichistică a rinichiului. La ficat se constată hepatită nespecifică cu infiltrarea spațiului port cu celule rotunde.

Copiii sucombă în primul an de viață, posibilitățile terapeutice fiind neeficiente în etapa actuală.

4.5.3. Deleția parțială a brațului lung al cromozomului 18

Majoritatea cazurilor indică o moștenire paternă, dar dacă o translocație este responsabilă de deleția materialului, aceasta poate fi transmisă viitorului copil.

Nou-născuții sînt „small for date", microcefali, prezintă hipertelorism, nistagmus, bărbie voluminoasă, gură de crap, filtru absent, buză de iepure și fantă palatină.

De asemenea, la acești copii există coaste supranumerare, sau anomalii de vertebre. Degetele sînt fuziforme, cu anomalii de implantare a halucelui. Cei de sex masculin prezintă criptorhidie și penis scurt, în timp ce nounăscuții de sex feminin au organe genitale caracterizate prin absența clitorisului și hipertrofia labiilor mici. Printre malformațiile viscerale se notează cele cardiace și anume defectul septal.

Deleția cromozomului 18 se manifestă evolutiv prin întîrziere mentală cu microcefalie, antehelix și antetragus proeminente și cu scobitură la nivelul acromionului.



Fig. 17. — Sindrom cerebro-hepato-renal.

4.5.4. Sindromul strigătului de pisică („Cri-du-chat"), deleția brațului scurt al cromozomului 5

Din punct de vedere genetic sindromul se datorește deleției unei părți a materialului cromozomial al unuia din brațele scurte din grupul 4 sau 5. Posibilitatea recurenței la un alt membru al familiei este rară, în afară de situația în care apare o translocație cromozomială.

Boala se poate diagnostica și antepartum prin culturile de celule obținute prin amniocenteză.

Sindromul se caracterizează prin întîrzierea mentală și motorie severe, hipotonie, microcefalie, față rotundă, hipertelorism, plînset asemenea strigătului de pisică, micrognație, laringe îngust. Nou-născuții sînt „small for date" și au la naștere strigăt normal, care se modifică după 4—5 luni (fig. 18).

În cazul în care înapoierea mentală nu este atît de severă, cei afectați pot beneficia de oarecare instruire în instituții speciale.

Scanned with OKEN Scanner

4.5.5. **Boala Crouzon sau disostoza craniofacială**

Afecţiunea recunoaşte transmiterea ereditară de tip autosomal dominant. Trăsăturile majore ale bolii constau în craniostenoză, consecinţă a unui craniu anormal de ascuţit, hipoplazie de maxilar cu prognatism, exoftalmie, nas coroiat, hipertelorism, strabism divergent şi nistagmus (fig. 19).

Fig. 18. — Sindromul strigătului de pisică.

Întîrzierea mentală nu este o regulă, cu excepţia cazurilor în care creierul suferă în urma creşterii presiunii intracraniene. Intervenţia chirurgicală este necesară cînd creşte presiunea intracraniană sau în prezenţa exoftalmiei progresive.

4.5.6. **Ciclopia**

Se datoreşte unor anomalii cromozomiale în grupele 13—15 şi 17—18, dar poate să apară şi spontan sau secundar agenţilor teratogeni. Nou-născuţii cu ciclopie nu supravieţuiesc.

Boala se caracterizează prin prezenţa unui singur ochi (fig. 20) plasat la mijlocul feţei. Se poate asocia microcefalie sau hidrocefalie. Cavitatea orbitală este ascuţită, putînd să conţină uneori doi globi oculari, cu un singur nerv optic. Pleoapa este scurtă sau absentă, nasul fiind aşezat deasupra ochiului, asemenea unei trompete, cilindric-ascuţit, acoperit cu tegument, fără cavitate nazală sau filtrum.

Fig. 19. — Boala Crouzon.

Gura are aspect triunghiular şi prezintă uneori o mică buză; buza şi palatul dur pot să fie despicate. La sistemul osos se constată sindactilie, polidactilie sau varus equin al membrelor inferioare.

Anomaliile cromozomiale se pot diagnostica şi antepartum, prin amniocenteză după săptămîna a 14-a, în culturile de celule amniotice.

4.5.7. **Sindromul Down — (mongolismul, trisomia 21)**

Sindromul este moştenit genetic, are un caracter autosomal recesiv. Din punct de vedere etiologic se recunoaşte determinismul genetic al malformaţiei datorată trisomiei 21. Ulterior, s-a dovedit că numai o parte specifică a cromozomului 21 este responsabilă de apariţia sindromului Down (Hagemeier şi Smith, 1977). Diagnosticul clinic trebuie

Scanned with OKEN Scanner

4.5.5. **Boala Crouzon sau disostoza craniofacială**

Afecţiunea recunoaşte transmiterea ereditară de tip autosomal dominant. Trăsăturile majore ale bolii constau în craniostenoză, consecinţă a unui craniu anormal de ascuţit, hipoplazie de maxilar cu prognatism, exoftalmie, nas coroiat, hipertelorism, strabism divergent şi nistagmus (fig. 19).

Fig. 18. — Sindromul strigătului de pisică.

Întîrzierea mentală nu este o regulă, cu excepţia cazurilor în care creierul suferă în urma creşterii presiunii intracraniene. Intervenţia chirurgicală este necesară cînd creşte presiunea intracraniană sau în prezenţa exoftalmiei progresive.

4.5.6. **Ciclopia**

Se datoreşte unor anomalii cromozomiale în grupele 13—15 şi 17—18, dar poate să apară şi spontan sau secundar agenţilor teratogeni. Nou-născuţii cu ciclopie nu supravieţuiesc.

Boala se caracterizează prin prezenţa unui singur ochi (fig. 20) plasat la mijlocul feţei. Se poate asocia microcefalie sau hidrocefalie. Cavitatea orbitală este ascuţită, putînd să conţină uneori doi globi oculari, cu un singur nerv optic. Pleoapa este scurtă sau absentă, nasul fiind aşezat deasupra ochiului, asemenea unei trompete, cilindric-ascuţit, acoperit cu tegument, fără cavitate nazală sau filtrum.

Fig. 19. — Boala Crouzon.

Gura are aspect triunghiular şi prezintă uneori o mică buză; buza şi palatul dur pot să fie despicate. La sistemul osos se constată sindactilie, polidactilie sau varus equin al membrelor inferioare.

Anomaliile cromozomiale se pot diagnostica şi antepartum, prin amniocenteză după săptămîna a 14-a, în culturile de celule amniotice.

4.5.7. **Sindromul Down — (mongolismul, trisomia 21)**

Sindromul este moştenit genetic, are un caracter autosomal recesiv. Din punct de vedere etiologic se recunoaşte determinismul genetic al malformaţiei datorată trisomiei 21. Ulterior, s-a dovedit că numai o parte specifică a cromozomului 21 este responsabilă de apariţia sindromului Down (Hagemeier şi Smith, 1977). Diagnosticul clinic trebuie

Scanned with OKEN Scanner

confirmat prin rezultatul examenului citogenetic, deoarece copilul poate să prezinte o trisomie liberă (95%) sau o trisomie 21 prin translocaţie (5%).

Mecanismul trisomiei este nondisjuncţia perechii 21, în cursul meiozei. Accidentul nondisjuncţiei este determinat de mai mulţi factori, din care vîrsta mamei este cel mai ades citat ca factor etiologic.

Deoarece riscul de a naşte un copil cu sindrom Down creşte paralel cu vîrsta mamei, femeile cu translocaţii trebuie sfătuite să nu aibă copii peste vîrsta de 30 de ani. Naşterea unui copil afectat măreşte riscul recurenţei.

În cazurile familiilor care au un copil malformat, anormal, şi care doresc să aibă şi al doilea copil, ambii părinţi trebuie bine investigaţi citogenetic chiar în situaţia în care în aceeaşi familie sînt şi copii normali. Diagnosticul poate fi pus şi prin amniocenteză după săptămîna a 14-a, prin culturile de celule.

Smith consideră că frecvenţa sindromului Down este în creştere de la vîrsta mamei de la 15 la 45 ani; între 15—25 de ani de 1/1 500; între 30—35 de ani, 1/800; între 35—38 de ani, 1/270; între 40—44 de ani, 1/100.

Problema cea mai importantă este găsirea, în cariotipul mamelor copiilor cu astfel de malformaţii, a unei translocaţii G/G sau G/D. Printre aberaţiile cromozomiale întîlnite la genitorii care au dat naştere la copii cu sindrom Down, menţionăm endoreduplicaţiile şi triploidiile.

Din punctul de vedere al profilaxiei sindromului Down este bine să avertizăm părinţii de la primul născut downian.

Fig. 20. — Ciclopie.

Mozaicismul părinţilor constituie cauza apariţiei mongolismului în 10% din cazuri. Femeile cu sindrom Down, spre deosebire de bărbaţi, sînt fertile, în cazul apariţiei unor sarcini 50% din copii fiind downieni şi 50% sănătoşi.

Principalele aspecte clinice ale sindromului Down sînt reprezentate prin: brahicefalie, facies lunar, hipertelorism, aplazia rădăcinii nasului, fante palpebrale oblice, epicantus, canale lacrimale impermeabile, strabism, cataractă, glaucom, miopie. Gîtul este scurt, ceafa aplatizată. Gura este întredeschisă, limba mare, iese din cavitatea bucală, cu aspect scrotal, dinţii sînt mici, ocazional există palatoschisis sau keilopalatoschisis (fig. 21). Din malformaţiile viscerale cele cardiace sînt prezente şi reprezentate prin canal atrioventricular, defect septal atrial şi ventricular, canal arterial. Articulaţiile sînt foarte extensibile. Hipotonia este evidentă. Modificările

Fig. 21. — Sindrom Down.

Scanned with OKEN Scanner

scheletale pot fi cifoza lombară, sindactilia, polidactilia, dislocația șoldului. Din punctul de vedere al dermatoglifelor, cei cu sindrom Down prezintă pliu palmar transvers, creastă simiană, triradius axial în „T".

Copiii cu sindrom Down beneficiază de instruire în instituții speciale; malformațiile cardiace și scheletale pot beneficia de tratamentul chirurgical.

4.5.8. Hidrocefalia congenitală

Boală autosomală recesivă; deși pînă în prezent nu se cunoaște cauza genetică a hidrocefaliei, în cîteva familii s-a raportat prezența unui caracter autosomal recesiv înnăscut.

Boala are următoarele trăsături caracteristice: dimensiunile extremității cefalice mult mărite, ochii mult ieșiți din orbite, cu dificiență de fixație, dezvoltare motorie mult diminuată, anomalii neurologice și evoluția ulterioară cu întîrziere mentală (fig. 22). Fontanela este în tensiune și nu are tendința la închidere; suturile rămîn deschise și venele scalpului sînt proeminente. Adesea este prezentă atrofia optică, limitarea mișcării ascendente a globilor oculari și strabismul. Reflexele osteotendinoase sînt hiperactive, este prezentă frecvent spasticitatea. Alte tulburări, ca expresie a afectării SNC, constau în prezența meningocelului sau mielomeningocelului; sistemul venos este dilatat secundar obstrucției.

Fig. 22. — Hidrocefalie congenitală.

Tratamentul hidrocefaliei face apel la proceduri de supleere a circulației, șuntare, în vederea controlului creșterii presiunii intracraniene.

4.5.9. Sindromul Ellis-Van Creveld (displazia condrodermală)

Este un sindrom moștenit genetic, transmiterea avînd caracter autosomal recesiv. Se poate diagnostica de la naștere.

De la naștere, copiii au dinți, keiloschisis sau keilognatopalatoschisis, ca și o hipoplazie a maxilarului. Dinții sînt ascuțiți, implantați vicios, distanțați de spații largi; buza superioară aderă de gingie (fig. 23).

Alte caractere clinice ale sindromului sînt nanismul, extremitățile scurte, cu afectarea în special a segmentelor distale, precum și prezența unor defecte ectodermale, care interesează părul, dinții, unghiile. Afectarea cardiacă, prezentă în 50% din cazuri, completează tabloul clinic al suferinței genetice menționate. Dezvoltarea ulterioară a capacității intelectuale poate să nu fie afectată, majoritatea avînd o dezvoltare intelectuală normală.

Afectarea sistemului osteo-articular se manifestă prin limitarea mișcărilor cotului, prezența de genu valgum și malformații care interesează coastele sau sternul.

Scanned with OKEN Scanner

Tratamentul chirurgical poate corecta parțial defectele osteo-articulare sau malformația cardiacă.

4.5.10. **Sindromul Klinefelter (XXY, XXXY, XXXXY)**

Diagnosticul acestui sindrom se poate pune încă de la naștere, prin cariotipul copilului, în special la cei cu cariotip XXXXY (fig. 24) și alte forme de cariotip, care variază în funcție de numărul cromozomilor X prezenți.





Fig. 23. — Sindrom Ellis — von Creveld.

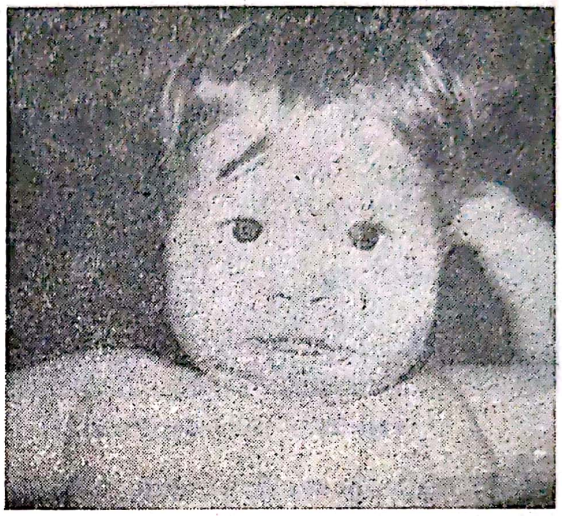

Fig. 24. — Sindrom Klinefelter.

Explorările paraclinice scot în evidență creșterea excreției urinare de hormoni gonadotropi, precum și nivelul scăzut sau normal al 17-cetosteroizilor.

Din punct de vedere clinic sindromul Klinefelter se manifestă printr-o dezvoltare ulterioară a copilului, cu o statură înaltă și cu lipsa apariției caracterelor sexuale secundare. Întîrzierea mentală este discretă, constituția este fragilă.

În sindromul clasic, depistat chiar de la naștere (XXY), puține semne clinice sînt prezente în copilărie; atrag atenția hiperostoza frontală, miopia sau strabismul, despicătura palatului dur, dezvoltarea accentuată a bărbiei.

Odată cu creșterea apar și modificările caracteristice ale aparatului genital: testiculi mici, azoospermia, diferite grade de eunucoidism, fibroza progresivă și hialinizarea tubilor seminiferi, insuficiența celulelor Leydig. La cei cu cariotipul XXXY și XXXXY penisul este normal ca mărime, prezintă hipospadias; ginecomastia este prezentă, iar caracterele sexuale secundare sînt absente.

Terapia hormonală poate să determine apariția trăsăturilor sexuale secundare.

4.5.11. **Trisomia 13—15 (trisomia D, sindromul Patau)**

Din punct de vedere genetic, sindromul Patau se manifestă prin nondisjuncția grupului 13—15, ce poate fi pusă în evidență prin culturile de celule din lichidul de amniocenteză sau imediat după naștere. Această anomalie se însoțește de alte variații cromozomiale, care interesează grupul 13—15 ca: translocarea D/D, translocarea D/E, ring D-cromozom, translocarea D/G, deleția grupului D și altele.

Scanned with OKEN Scanner

Nou-născuții cu trisomie D, de obicei nu supraviețuiesc peste vîrsta de un an. Modificările în dermatoglife constau în triradius axial, situat foarte sus, în „T".

Nou-născuții sînt „small for date", hipotrofici, prezentînd următoarele aspecte caracteristice; microcefalie, uneori cebocefalie, hipogenezia masivului frontal, cu fruntea și nasul aplatizate, hipertelorism, trompă nazală (nară unică care comunică sau nu cu faringele), globi oculari mici, malformații (displazier etiniană, cataractă și angioame palpebrale).

Fig. 25. — Sindrom Patau.

La cavitatea bucală se constată palatoschisis sau keilopalatoschisis, uneori cu un defect de dezvoltare al mandibulei. Urechile sînt mici, verticale, cu helix neregulat. La mîini se constată degetele flectate și încălecate (degetul 5 peste 4) sau supranumerare (fig. 25).

Organele genitale se dezvoltă spre un aspect ambiguu sau la sexul masculin apare un penis mic și criptorhidie, iar la cel feminin vagin dublu și uter bifid.

La sistemul nervos se constată arhiencefalie parțială, absența bulbilor olfactivi și a trigonului, lobii frontali fuzionați, existența unui ventricul unic.

Malformațiile viscerale sînt multiple, pe primul plan situîndu-se cele cardiovasculare; canal atrio-ventricular, defect septal atrial și ventricular, canal arterial, tetradă Fallot, coarctație de aortă. La aparatul digestiv se pot întîlni atrezia de esofag, diverticul Meckel, malformații ale pancreasului și căilor biliare, defecte de rotație intestinală. Malformațiile renale sînt de asemenea prezente: hidronefroza, displazia glomerulară, megaureterul, displazia de tubi.

Fig. 26. Sindrom Edward.

În evoluția lor copiii au o dezvoltare psihică nulă.

4. 5. 12. Trisomia 16—18 (Trisomia E, sindromul Edward)

Depistarea sindromului se face prin determinarea cariotipului la naștere sau prin culturi de celule amniotice în spătămîna a 16-a de viață intrauterină.

La naștere, copiii cu trisomie 17—18 sînt hipotrofici și sînt caracterizați prin următoarele trăsături clinice: microcefalie, facies caracterizat prin hipertelorism, nas drept și mic, hipognatism. La ochi se observă epicantus, uneori microftalmie, urechile sînt implantate jos cu helixul nerulat, antehelixul formează un unghi ascuțit,

Scanned with OKEN Scanner

dîndu-le aspectul de urechi de „cîine lup", conductul auditiv este îngustat. Gîtul este scurt, pielea cefei formează un pliu, toracele este scurt, mameloanele sînt ombilicate.

Mîinile, deviate cubital, au degetele flectate, indexul și degetul IV acoperind degetul III; este prezentă luxația de șold, alături de piciorul strîmb congenital (fig. 26).

Sindromul cuprinde, de asemenea, malformații renale și cardiace (persistența canalului arterial, defect septal atrial, ventricular, rinichi în potcoavă, polichistic, agenezie renală).

Malformațiile organelor genitale constau în criptorhidie, la sexul masculin și clitoris hipertrofic la sexul feminin.

Copilul prezintă în dezvoltarea sa o dezvoltare psihică foarte lentă.

În prezent tratamentul este limitat.

Cei afectați sucombă în primul an de viață.

4.5.13. Sindromul Turner (disgenezia gonadală, sindromul XO)

Cauza sindromului este lipsa unuia din cei doi cromozomi „X". Cercetările cu cromozomi marcați radioactiv au dovedit că cromozomul X prezent din sindromul Turner este de proveniență maternă.

Lipsa cromozomului sexual apare în cursul spermatogenezei, la prima sau la a doua diviziune meiotică, cînd gametul mascul pierde un cromozom sexual.

Cariotipul este de tip XO.

În cazul sindromului Turner nu se cunosc date suficiente privitoare la riscul recurenței, dar sindromul poate fi depistat de la naștere sau prin culturi de celule din lichidul amniotic din a 15-a sau a 16-a săptămînă de viață intrauterină, dacă sindromul este iterativ, sau dacă mama a născut un singur copil cu sindrom Turner.

De la naștere, copilul prezintă nanism, care debutează intrauterin și este prezent în 100% din cazuri; limfedemul membrelor inferioare, prezent la naștere, dispare progresiv. Pernițele reziduale de pe spatele degetelor și unghiilor sînt prezente în mai mult de 80% din cazuri în momentul nașterii; faciesul rotund, în formă de cupă, prezintă hipertelorism, epicantus, micrognație, boltă palatină ogivală, gîtul este scurt și palmat accentuat prin pterigium colli, toracele este lățit în formă de scut, mameloanele sînt îndepărtate, coarctația de aortă fiind prezentă în 70% din cazuri (fig. 27).

Nou-născuții cu sindrom Turner au o evoluție agravată de dificultăți, în special la vîrsta pubertății, datorită absenței puseului pubertar și amenoreei, consecutive disgeneziei ovariene. Dezvoltarea mentală are mult de suferit din cauza constituției, ca și datorită complexelor psihologice ce țin de talia mică și de prezența anomaliilor genitale.

Tratamentul este simptomatic și dă unele rezultate mai ales în tratarea amenoreei primare, prin supleerea secreției ovariene, prin administrarea de doze secvențiale de estroprogesteron, care induc cicluri artificiale, reduse.

Fig. 27. — Sindrom Turner.

Scanned with OKEN Scanner

4.5.14. **Sindromul Turner masculin (disgenezia testiculară)**

În aceste cazuri cariotipul este de tip XY, uneori mozaic XO/XY, care poate fi depistat încă de la naştere.

Din punct de vedere genetic sindromul Turner masculin se caracterizează în cele mai multe cazuri prin prezenţa mozaicului XY/XO şi, deci nu este consecinţa unor tulburări moştenite, în literatura de specialitate se citează totuşi cîteva cazuri în care, în aceeaşi familie, un copil avea disgenezie ovariană, iar celălalt disgenezie testiculară.

Investigaţiile paraclinice scot în evidenţă creşterea gonadotrofinelor urinare şi scăderea nivelului 17-cetosteroizilor. Caracterele clinice ale sindromului Turner masculin sînt aceleaşi ca la sindromul Turner feminin, în plus, la organele genitale constatîndu-se criptorhidia.

Tratamentul constă în terapia hormonală pentru stimularea apariţiei caracterelor sexuale secundare, anomaliile oculare şi cardiace putînd beneficia de tratament chirurgical. De menţionat că administrarea hormonilor de creştere nu influenţează nanismul.

4.6. „Trisomia 21; aspecte obstetricale"

Alonzo Ortiz, T. Carrasco de la Pena, J. Arizcun Acta ginec., 1978, nr. 33, pag. 131

Autorii au studiat statistic factorii obstetricali ai celor 51 de naşteri de copii cu trisomie 21, născuţi în perioada ianuarie 1969,— decembrie 1976 în Clinica prof. Botella din Madrid, pentru a vedea în ce fel această trisomie influenţează naşterea. Ideea lor era că, ţinînd cont de hipotonia generalizată pe care o prezintă aceşti copii, pot să apară particularităţi în fenomenele de flexie, rotaţie a capului, angajării, dilatării şi expulziei, în raport cu copiii normali.

Concluziile studiului au fost următoarele:

— vîrsta sarcinii pentru aceşti copii este mai mică decît pentru copiii normali;

— durata perioadei de dilataţie este mai mare decît la copiii normali;

— indicele APGAR la 5 minute este în medie mai scăzut decît la ceilalţi copii;

— greutatea acestor copii este mai mică decît a celor normali;

— apariţia unui copil cu trisomie 21 este mai frecventă cînd mama are o talie mai mică de 1,50 m şi cînd sarcina precedentă a fost cu mai mult de 4 ani în urmă.

4.7. Studiul bolilor metabolice înnăscute

„Understanding Inherited Metabolic Disease", 1980, Wiliam L. Nyhan, Clinical Simposia, CIBA, New Jersey, nr. 32, vol. 5

Introducere. Erorile metabolice înnăscute, descrise prima oară de Garrod, au suscitat interesul medicilor şi oamenilor de ştiinţă. S-a pornit de la premisa că înţelegerea mecanismului de acţiune al tulburărilor metabolice înnăscute permite cunoaşterea patologiei indusă de aceste erori, ca şi modul de acţiune al genei incriminată în determinarea tulburării metabolice ereditare.

Scanned with OKEN Scanner

Autorul prezintă în continuare rezultatele obținute pînă în prezent de biochimia modernă, aplicată în acest domeniu de activitate.

Semnele și simptomele constatate la naștere sau după cîteva luni de viață, trezesc suspiciunea de boală genetică, orientîndu-ne asupra procedurii de diagnostic, conduitei terapeutice și, ulterior, asupra metodelor de investigație cu caracter preventiv (diagnosticul prenatal și determinarea heterozigoților).

Clinica bolilor metabolice. În ultimii ani, bolile metabolice înnăscute au fost depistate în perioada de nou-născut, diagnosticul punîndu-se din maternitate. Atenția trebuie concentrată asupra perioadei neonatale.

Cu toate amplele programe screening intreprinse pînă în prezent, încă de la naștere, asupra cîtorva tulburări metabolice, medicii sînt în general obligați să pună un diagnostic după ce au examinat clinic copilul. Ar fi de dorit, ca după stabilirea diagnosticului clinic prezumtiv, să poată dispune de mijloace sigure, simple și ieftine de investigație care să infirme sau să confirme suspiciunea erorilor metabolice înnăscute, urmînd ca în etapa imediat următoare, să aplice teste specifice pentru stabilirea exactă a diagnosticului.

Mult mai tîrziu după naștere, se orientează de obicei spre întîrzierea mentală, a cărei expresie fenotipică îndreaptă, aproape fără echivoc, spre diagnosticul de boală metabolică înnăscută, dar există convingerea că fiecare copil trebuie să beneficieze, încă de la naștere, de teste screening de diagnostic al bolilor metabolice înnăscute, cum ar fi tehnica electroforezei cu înalt voltaj a aminoacizilor, a cromatografiei urinare a acestora, precum și o mulțime de teste clasice simple ca testul azur-A (pentru mucopolizaharidoze), testul cu cianid-nitroprusiat pentru determinarea compușilor conținînd sulf, testul cu dinitrofenilhidrazină pentru depistarea corpilor cetonici și multe altele.

Fig. 28.

În momentul nașterii ne sînt cunoscute unele aspecte clinice minime, care sînt însă suficiente pentru a veni în întîmpinarea medicului, sugerîndu-i ipoteza existenței unei suferințe genetice și determinîndu-l să aplice nou-născutului testele screening de confirmare a bolii. Trăsăturile cunoscute în prezent ca avînd o mare specificitate, includ un număr redus de nou-născuți.

Tabloul clinic al nou-născutului poate fi al unei come profunde sau respiratorii, de multe ori fiind prezente și manifestări clinice de stare septică. Dacă hemocultura este negativă, cercetările trebuie orientate în direcția depistării unei posibile erori metabolice (fig. 28).

Este indicat ca la toți nou-născuții care prezintă clinic o stare septică, să se facă investigații în direcția unei tulburări metabolice înnăscute, chiar și în cazul unor hemoculturi pozitive repetate. S-au constatat cazuri de nou-născuți cu stare septică, în galactozemie, septicemia stafilococică, citrulinemie, septicemia pneumococică și în hiperamoniemia tranzitorie a nou-născutului.

Scanned with OKEN Scanner

Stenoza pilorică la nou-născut este de asemenea considerată ca un semn al prezenței unei boli metabolice înnăscute (fig.29), ceea ce nu înseamnă că fiecare nou-născut cu stenoză pilorică este candidat la o suferință metabolică determinată genetic.

Experiența a dovedit existența bolii metabolice la nou-născuții cu vărsături severe, care pot să apară în acidemia propionică, aciduria alfa-metil-beta-hidroxi-butirică, acidemia metilmalonică, acidemia izovalerică și fenilcetonurie, și frecvent, acești copii au fost etichetați ca suferind de stenoză pilorică. Problema diagnosticului diferențial este elucidată de modificările echilibrului acido-bazic, nou-născutul cu stenoză pilorică fiind intens alcalotic, în timp ce majoritatea bolilor metabolice ce se însoțesc de vărsături determină o acidoză severă. Astfel, un nou-născut al cărui tablou clinic sugerează o stenoză pilorică, dar la care prin studiul echilibrului acido-bazic se constată o acidoză, trebuie supus investigațiilor specifice de depistare a bolilor metabolice înainte de a fi supus actului chirurgical.

Fig. 29. — Stenoză pilorică.

Aceste investigații specifice trebuie făcute și nou-născuților cu vărsături și cetoză masivă, cetoza la nou-născut sugerînd existența unei boli metabolice, deoarece incidența ei în afară de aceste boli este extrem de rară în perioada neonatală chiar și în caz de diabet zaharat.

De asemenea, la nou-născuții cu acidoză sau cetoză trebuie să solicităm investigații specifice ale determinării acizilor organici în urină.

Determinarea în urină de la naștere a acidului argininosuccinic, prin electroforeză cu voltaj înalt sau prin cromatografie, permite suspectarea unei boli metabolice cu evoluție spre litiază renală a copilului.

Litiaza apare în hiperuricemie, cistinurie, oxaloză, xantinurie, deficiență de adenil-fosforiboziltransferază (APRT), calculii conținînd cristale de 2,8-dihidroxiadenină.

Copiii fragili, cu părul rar, care cade cu ușurință, și la care examinarea firului de păr la microscop pune în evidență un „șirag de mărgele", aspect sugestiv pentru „trichorhexis nodosa", pot fi de asemenea depistați de la naștere.

Cu siguranță, o litiază renală depistată în primii ani de viață constituie un semn alarmant care orientează asupra diagnosticului de boală metabolică, dar depistarea sistematică a acestor boli, la toți copiii de la naștere, prin screeninguri, ar fi prevenit apariția litiazei și a urmărilor ei nefaste pentru copil.

4.8. Tulburări în metabolismul propionatului

4.8.1. **Acidemia propionică și acidemia metilmalonică**

Acidemia propionică și variatele forme ale acidemiei metilmalonice sînt tulburări metabolice transmise autosomal recesiv, care se datoresc deficienței de pro-

pionil coenzimă A, (CoA)-carboxilază în acidemia propionică şi deficienţei de metilmalonil-CoA-mutază în acidemia metilmalonică.

Biochimic se constată că în acidemia propionică este crescută în sînge cantitatea de acid propionic, iar în acidemia metilmalonică sînt crescute în sînge atît cantitatea de acid propionic, cît şi cea de acid metilmalonic. Acidoza reflectă acumularea unui nivel crescut de acizi organici, iar cetoza masivă cu acidoză se datoreşte acumulării acidului acetoacetic, precum şi a acidului betahidroxibutiric; uneori se asociază şi o hiperglicemie simptomatică, încît, pînă la cunoaşterea defectului metabolic (deficienţa de propionil-CoA-carboxilază), aceste tulburări erau denumite sindrom cetozic hiperglicemic.

Boala poate fi depistată de la naştere. Acumularea în organism a propionil-CoA-carboxilazei duce la apariţia în urină a unor metaboliţi anormali, precum acidul metilcitric, metabolit atît de unic şi de stabil, încît prezenţa sa în urină este specifică şi permite cu certitudine precizarea diagnosticului, care poate fi făcută de la naştere. Propionil-CoA-carboxilaza conţine biotin-enzimă (tabelul VI).

Nou-născuţii cu acidemie propionică şi acidemie metilmalonică manifestă de la naştere, intoleranţă la alimentaţia care conţine izoleucină, valină, treonină şi metionină, toxicitatea acestor amnioacizi avînd la bază tocmai defectele enzimatice menţionate. Simptomatologia este bogată încă din primele zile de la naştere, primul semn al bolii fiind vărsăturile alimentare severe, determinînd imposibilitatea de alimentare şi pierdere consecutivă în greutate.

Această simptomatologie este pusă de obicei pe seama laptelui matern şi medicul obişnuieşte să substituie, în aceste condiţii, laptelui matern, deci alimentaţiei naturale, alimentaţia artificială. După această atitudine starea se agravează în maximum 24—48 de ore; episodul acut este marcat de apariţia cetonuriei. Prezenţa vărsăturilor sugerează o stenoză pilorică. Acidoza şi cetoza masivă, precum şi deshidratarea determină evoluţia rapidă spre comă profundă.

Copiii sînt hipotonici, mulţi sucombă la primul episod, înainte de precizarea diagnosticului, ridicînd problema incidenţei crescute a cazurilor de acidemie propionică sau metilmalonică, ce scapă mijloacelor de depistare.

Administrarea parenterală de soluţii hidroelectrolitice cu o cantitate mare de bicarbonat de sodiu şi electroliţi poate corecta acidoza şi episodul poate deveni astfel reversibil.

Prima etapă fiind depăşită, copilul poate evolua în continuare normal, părînd perfect sănătos, manifestînd însă, din cînd în cînd, episoade de cetoză asociate cu infecţii virale sau bacteriene intercurente, sau care pot fi corelte cu ingerarea de proteine conţinînd izoleucină, valină, treonină şi metionină.

Aceşti copii pot manifesta şi tulburări hematologice ca: trombocitopenie, pancitopenie sau neutropenie, care poate fi constatată chiar de la naştere. Trombocitopenia apare după 6—12 luni de viaţă, iar anemia este un fenomen hematologic prezent în primele săptămîni sau luni de viaţă. În toate aceste tulburări hematologice, măduva oaselor pare de aspect normal sau cu o uşoară hiperplazie nesemnificativă.

Boala evoluează cu osteoporoză, care este responsabilă de fracturile patologice, destul de des întîlnite în aceste afecţiuni metabolice.

Există o corelaţie cu valoare prognostică între aceste tulburări metabolice şi candidoză, o erupţie a acesteia putînd avea semnificaţia unui episod acut iminent. Erupţia este extensivă, însoţită de edeme întinse, care lasă godeu. Ulterior apare şi candidoza intestinală. Manifestările tegumentare dispar după administrarea de nystatin. Vindecarea manifestărilor cutanate se face prin descuamare (fig. 30).

Scanned with OKEN Scanner

Tabelul VI

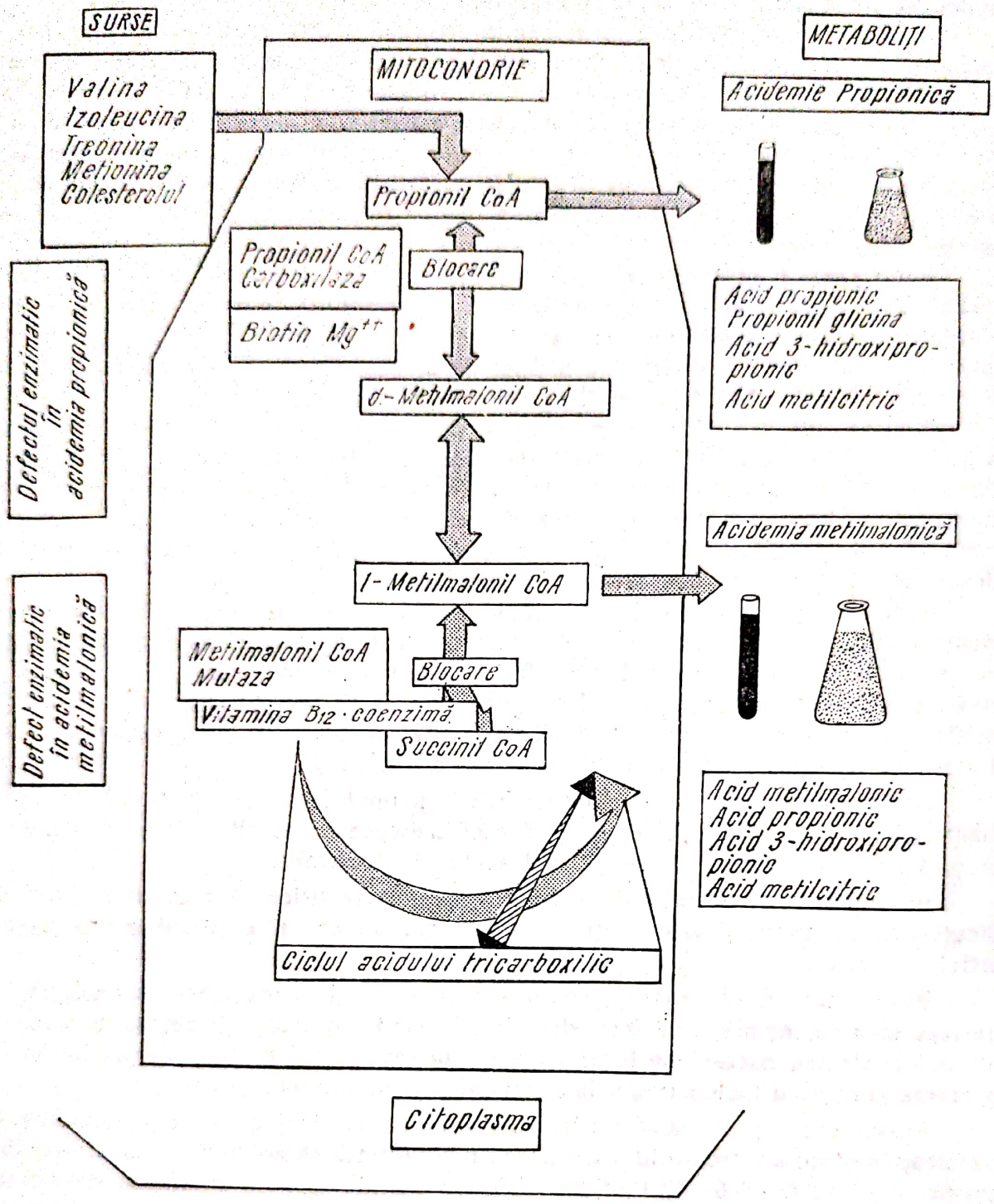

Tulburările enzimatice care interesează metabolismul propionatului

Unii copii cu acidemie propionică răspund la tratament cu biotină, totuși nu există suficientă experiență în această direcție. Pe de altă parte, metilmalonil-CoA-mutaza conține ca un cofactor, vitamina B_{12}. O parte din copiii cu acidemie metilmalonică au fost indentificați tocmai pe baza răspunsului la tratament specific cu vitamina B_{12}. Se pare că există un defect de apoenzimă, acești bolnavi avînd un defect în metabolis-

Scanned with OKEN Scanner

mul vitaminei B_{12}, datorită căruia aceasta nu poate fi convertită în 5-deoxyadenozylcobalamină, cofactor activ pentru mutază.

Tratamentul dietetic constă în limitarea aportului alimentar numai la lanţurile de aminoacizi necesare creşterii. Administrarea tratamentului dietetic limitat şi monitorizat ar constitui un mare succes medical.

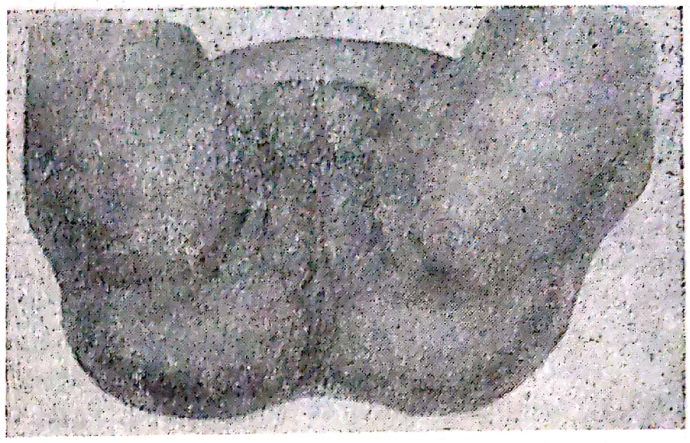

Fig. 30. — Acidemia propionică.

Trataţi şi urmăriţi îndeaproape, după plecarea din maternitate, aceşti copii pot să manifeste ulterior o inteligenţă şi o integrare socială normală. În cazul în care nu sînt trataţi, copiii cu această tulburare mor precoce sau rămîn înapoiaţi mental.

4.8.2. **Deficienţe multiple de carboxilază**

Defectul fundamental în deficienţele multiple de carboxilază constă în modificarea metabolismului biotinei. Boala poate fi depistată de la naştere, analiza acizilor organici din urina nou-născuţilor cu deficienţe multiple de carboxilază evidenţiind beta-metilcrotonilglicina şi beta-hidroxyzovaleratul, fapt care atestă tulburări în metabolismul leucinei, caracteristice pentru beta-metilcrotonilglicinurie. Recent s-a descoperit că există şi un defect în metabolismul izoleucinei, care determină o acumulare de metilcitrat, hidroxipropionat şi tiglyiglicină în sînge, ca în cazul acidemiei metilmalonice.

Acidul lactic completează lista metaboliţilor acumulaţi, indicînd tulburări în metabolismul piruvatului.

Se pare că defectul fundamental în metabolismul biotinei se datorează sintezei enzimei holocarboxilază, care activează în primul rînd biotina, formînd biotinyladenilat, realizînd condiţia transformării apocarboxilazei în carboxilază activă.

Aceste tulburări metabolice determină manifestări cutanate uimitoare. Erupţia este de un roşu aprins, cu crustă adesea supărătoare, cu o distribuţie topografică ce sugerează în ansamblu diagnosticul de acrodermită enteropatică, ihtioză sau dermatită seboreică.

Copiii cu deficienţe multiple de carboxilază pot să aibă şi manifestări clinice ca în acidemia propionică, prezentînd şi tulburări în activitatea propionil-CoA-carboxilazei, beta-metilcrotonil-CoA-carboxilazei şi piruvat-carboxilazei, enzime care conţin biotină.

4.8.3. **Hiperamoniemia**

Boala se datoreşte unor defecte enzimatice din ciclul ureei, care determină o hiperamoniemie foarte severă. Unul din aceste defecte, deficitul de ornitintranscarbamilază, este dependent de o genă de pe cromozomul „X".

Nou-născuţii de sex masculin cu deficit de această enzimă sucombă de obicei curînd după naştere, cei de sex feminin supravieţuiesc şi prezintă înapoiere mentală.

Scanned with OKEN Scanner

Boala poate fi depistată de la naştere prin determinarea cantitativă a aminoacizilor în sînge şi urină. Ocazional, hiperamoniemia este depistată cînd solicităm analiza aminoacizilor unui nou-născut aflat în comă. Efectuarea acestei determinări cantitative şi calitative de aminoacizi urinari, are avantajul că ne orientează asupra locului în care este defectul genetic în ciclul ureei (tabelul VII).

Dacă examinăm ciclul ureei, constatăm că primul aminoacid acumulat este citrulina. Bolnavii cu citrulinemie au ca defect activitatea de sinteză a argininsuccinatului. Următoarea enzimă care poate fi deficitară este argininsuccinaza, nou-născuţii cu acest defect acumulînd acid argininsuccinic. Altă deficienţă posibilă este cea din sinteza de carbamilfosfat sau de ornitiltranscarbamilază.

Toate aceste deficienţe pot fi depistate de la naştere prin cromatografie urinară şi prin determinarea amoniemiei, care este foarte crescută.

Copiii nou-născuţi care prezintă hiperamoniemie, care se instalează de obicei de la naştere, au o stare letargică progresivă pînă la 48 de ore de viaţă, evoluînd spre comă profundă. Nou-născutul poate prezenta hipertonie sau hipotonie, reflexele osteotendinoase pot fi absente sau hiperactive. Respiraţia este superficială, sînt prezente episoade de apnee tranzitorie; intubaţia orotraheală şi ventilaţia mecanică se impun în caz de oprire a respiraţiei. Starea generală este alterată, sînt prezente adesea focare de supuraţie. Nou-născuţii mor prin septicemie sau prin fenomene de coagulare diseminată intravasculară.

Tabloul clinic descris pune problema unei hiperamoniemii şi impune necesitatea determinării nivelului sangvin al acesteia, care poate fi mai mare de 500 micrograme/100 ml, uneori crescînd pînă la 5 000 micrograme/100 ml.

Nou-născuţii cu citrulinemie sucombă relativ repede după naştere, sau în primii ani de viaţă. Nou-născuţii cu acidemie argininosuccinică pot fi diagnosticaţi de la naştere prin analiza aminoacizilor din LCR sau urină, pentru că acidul argininsuccinic nu se acumulează în sînge, este foarte instabil şi poate scăpa detectării. În aceste cazuri, pentru detectarea acidului argininsuccinic se fierbe produsul, prin fierbere acidul transformîndu-se într-o anhidridă stabilă, care poate fi detectată.

Nou-născuţii cu deficienţă de sinteză a carbamil-fosfatului pot fi normali la naştere, boala manifestîndu-se mai tîrziu, prin vărsături, letargie şi deficienţă mentală. Unii pot să prezinte de la naştere o hiperamoniemie severă. Descrisă în 1978, sub numele de hiperamoniemie tranzitorie a nou-născutului, deficienţa de sinteză a carbamil-fosfatului apare ca o tulburare metabolică cu hiperamoniemie de peste 7,64 micrograme/100 ml, ceea ce determină comă, apnee, uneori fiind necesară ventilaţia mecanică.

Tratamentul hiperamoniemiei constă în transfuzie şi/sau dializă peritoneală. Dacă este vorba de hiperamoniemie tranzitorie a nou-născutului, nivelul amoniului scade în cîteva zile la normal şi nu mai creşte ulterior, indiferent de aportul de proteine.

4.8.4. **Fenilcetonuria (P.K.U.)**

Fenilcetonuria este o tulburare a metabolismului aminoacizilor, în care fenilalanina nu poate fi transformată în tirozină datorită unui defect al fenilalanin-hidroxilazei, enzimă prezentă numai în ficat.

Netratată, fenilcetonuria determină o întîrziere mentală severă. Tulburările biochimice sînt ilustrate în tabelul VIII.

Scanned with OKEN Scanner

Boala se transmite recesiv. Datorită defectului de fenilalaninhidroxilază, fenilalanina acumulată în sînge este transformată în acid fenilpiruvic şi în alţi metaboliţi, ca acidul fenilacetic şi fenillactic, acidul fenilcetilglutamic şi acidul hidroxi-

Tabelul VII

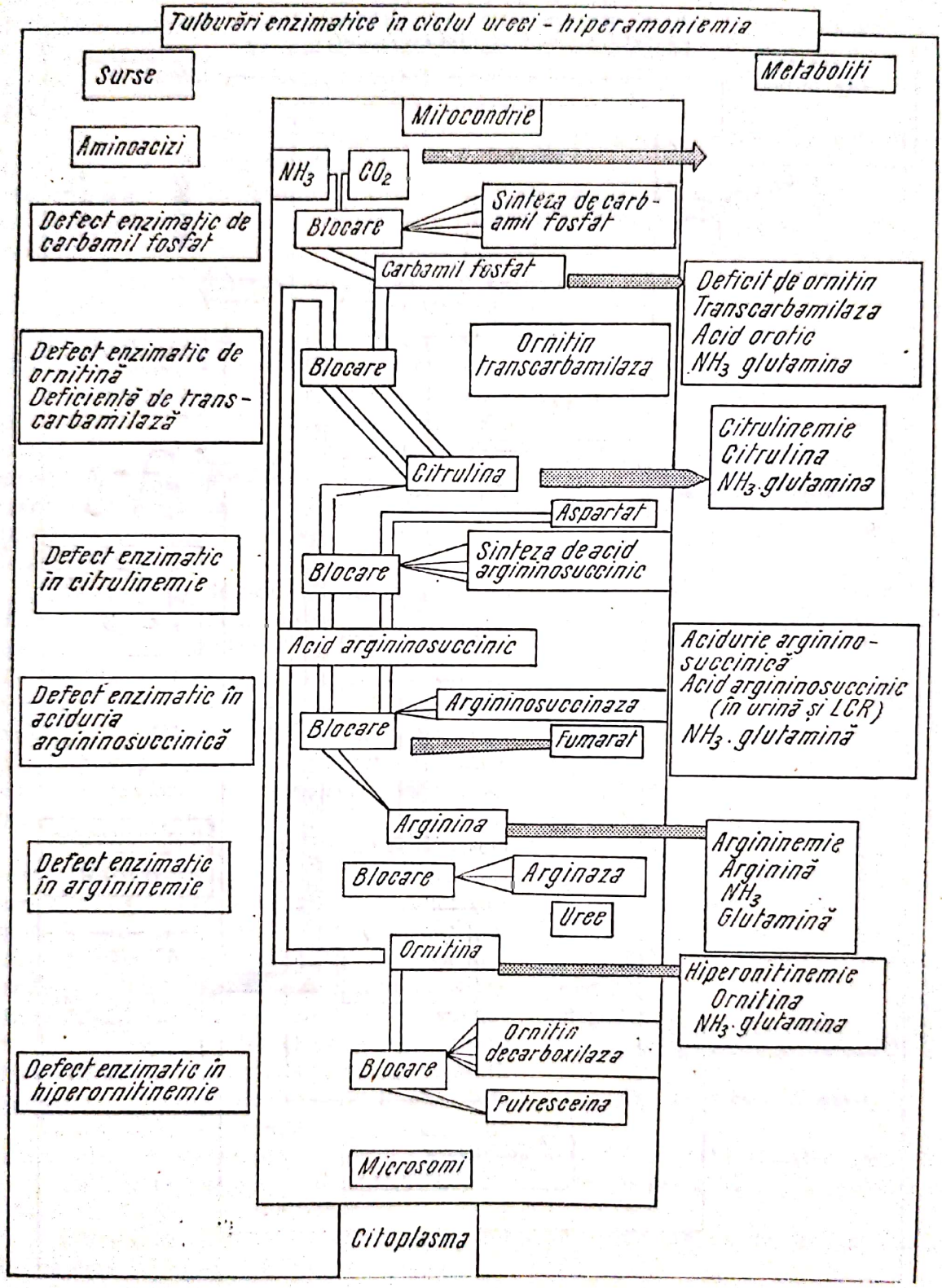

fenilacetic. Boala se poate diagnostica de la naştere, prin identificarea acestor compuşi în urina nou-născuţilor prin teste simple, cum ar fi cel cu clorură ferică (urina nou-născuţilor cu fenilcetonurie se colorează intens în verde cu acest reactiv, dato-

Tabelul VIII

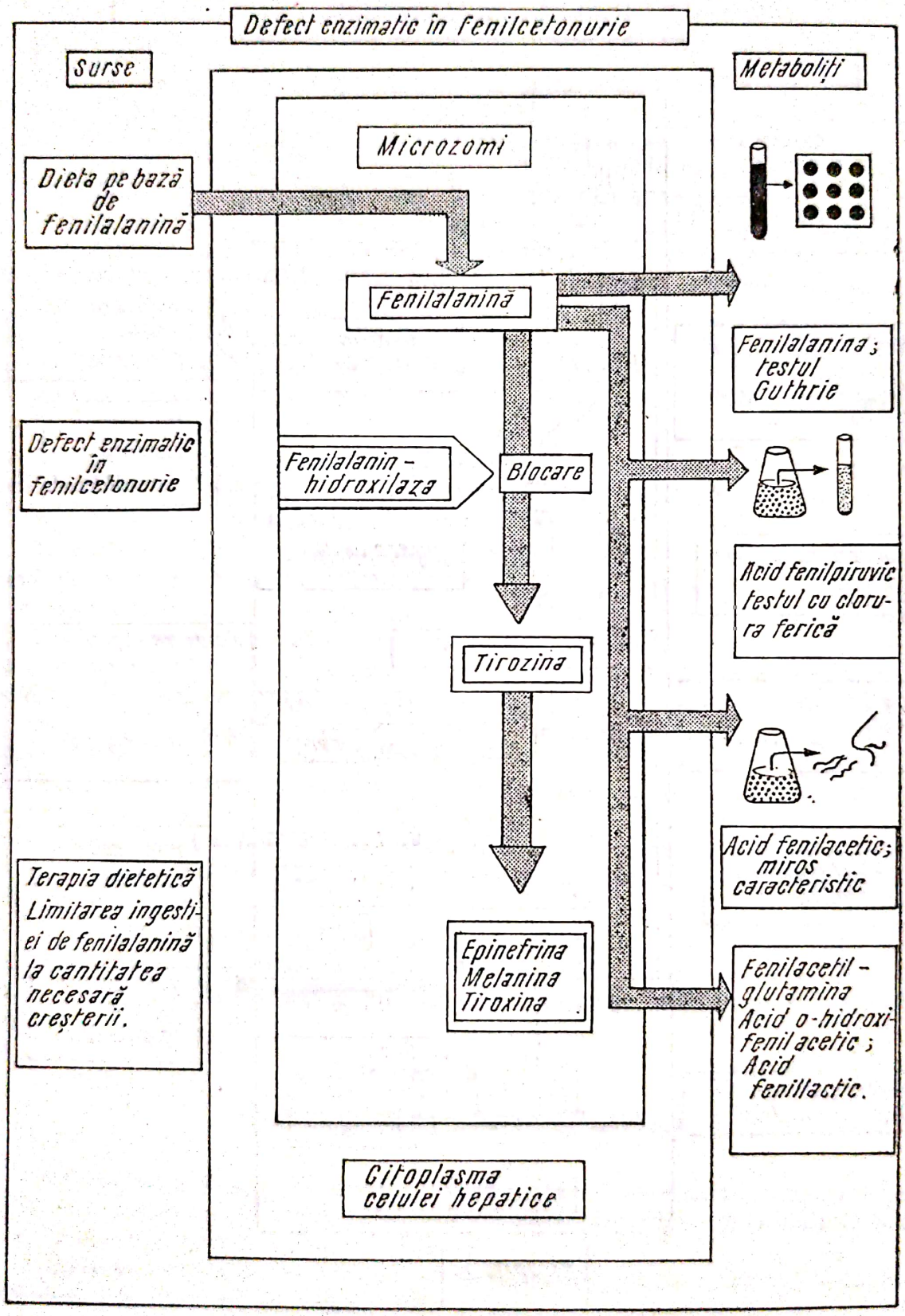

Scanned with OKEN Scanner

rită prezenței în urină a fenilcetonei în loc de acid fenilpiruvic), sau prin identificarea fenilalaninei în sînge. Aceste teste permit diagnosticul la nou-născut, înainte de apariția semnelor clinice ale bolii.

Cel mai comun test screening este testul Guthrie, care constă în inhibiția competitivă a creșterii bacilului subtilis de către beta-2-tienilalanină, care este inhibată competitiv cu 6 mg% fenilalanină. Alte metode screening se efectuează cu o picătură de sînge pusă pe o hîrtie de filtru-test, recoltată la cel puțin 24 de ore (de preferat la 72 de ore) după ce s-a început alimentația cu conținut normal de proteine.

Definitorii pentru diagnostic sînt și analizele cantitative ale concentrației de fenilalanină și tirozină din sînge. În general, indivizii normali au 1 mg% sau o cantitate mai mică de fenilalanină și tirozină în sînge. Proba cantitativă confirmă imediat fenilalaninemia și exclude tirozinemia tranzitorie a nou-născutului. În cazul fenilcetonuriei clasice, fenilalaninemia crește rapid la 30 mg%.

Alte metode screening constau în depistarea celorlalți metaboliți eliminați în fenilcetonurie, ca acidul fenilpiruvic și acidul ortohidroxifenilacetic. Testările pentru acești metaboliți sînt indispensabile diagnosticului definitiv și se fac încă din maternitate. Se practică testul pe scutec „Phenistix", pentru acid fenilpiruvic.

Screeningul în populația nou-născuților a dus la concluzia că nu toți nou-născuții depistați cu hiperfenilalaninemie au PKU clasică, ci există și cazuri cu variații ale fenilalaninhidroxilazei, care nu este atît de insuficientă ca în forma clasică; nou-născuții cu aceste forme tolerează mai ușor alimentația cu fenilalanină.

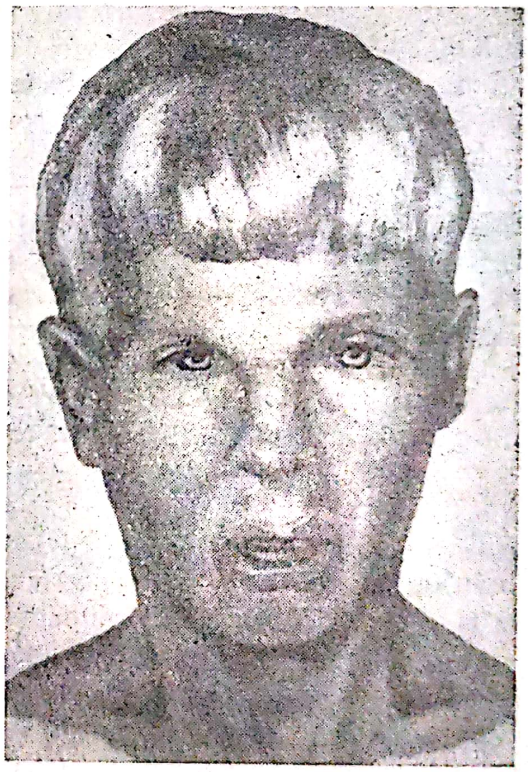

Fig. 31. — Fenilcetonurie.

Un alt grup de nou-născuți prezintă un defect fie de sinteză a biopterin-cofactorului pentru fenilalaninhidroxilază, fie un defect de reducere a formei active de tetrahidrobiopterin. Acești copii mai pot să prezinte și defecte enzimatice în hidrolizarea tirozinei și triptofanului cu rol în neurotransmitere, asemenea dopaminei, epinefrinei, norepinefrinei și serotoninei.

De la naștere, copilul prezintă vărsături severe, care trezesc bănuiala de stenoză pilorică, ajungîndu-se adesea pînă la pilorotomie. De asemenea, prezintă erupții eczematiforme și un miros particular al respirației încă din primele zile de viață, care se datorește acidului fenilacetic din urină și sudoare, asemănător cu mirosul de șoarece sau de mucegai. Erupția eczematiformă este datorată acumulării metaboliților amintiți anterior.

Peste 90% din acești copii, observați în evoluția lor ulterioară au părul de culoare deschisă și ochi albaștri (fig. 31).

Dacă concentrația fenilalaninei în plasmă este de peste 12 mg%, copilul va evolua cu întîrziere psihomotorie.

Întîrzierea mentală va apărea și la copiii cu forme atipice de fenilcetonurie, cu defecte de sinteză a biopterinului.

Scanned with OKEN Scanner

Tratamentul trebuie instituit cît mai precoce, de la naștere, scopul fiind menținerea nivelului sangvin al fenilalaninei sub nivelul care determină întîrzierea psihomotorie (12 mg%) și constă într-o dietă săracă în fenilalanină și prin administrarea de oligoelemente. La copiii cu deficit în metabolismul biopterinului, s-a încercat tratamentul cu biopterin sintetic; rezultatele tratamentului nu sînt încă concludente. El poate fi încercat la copiii care nu răspund cum trebuie la tratamentul dietetic.

4.8.5. **Homocistinuria**

Defectul enzimatic din această boală poate fi depistat prenatal, prin studiul culturilor de fibroblaști din lichidul amniotic, sau imediat după naștere prin cromatografia urinară. Constă în deficit în sinteza hepatică a cistationinei.

O altă formă a homocistinuriei se manifestă prin nivelul ridicat de cistationină, datorită defectului de conversiune a hemocisteinei în metionină, conversiune catalizată de N-metiltetrahidrofolat-homocistein-metil-transferază. Copiii cu astfel de tulburări excretă acid metilmalonic și au un defect în activitatea enzimei catalizatoare.

Constelația acestor tulburări se datorește deficitului fundamental al metabolismului vitaminei B_{12}; hidroxicobalamina nu poate fi transformată în metilcobalamină, cofactor al enzimei acid metilmalonic. Aceste tulburări sînt răspunzătoare de decesul copilului la vîrstă foarte mică. Recent s-au depistat astfel de tulburări metabolice, la care s-a constatat că modificările existente nu se datoresc unei erori înnăscute care afectează metabolismul anormal al vitaminei B_{12}, ci apar pe seama unui deficit de vitamină B_{12} normal sintetizată. Deficitul de vitamină B_{12} este explicat prin alimentația nerațională a mamei, care s-a hrănit predominant vegetarian înainte de naștere și în timpul lactației, nou-născutul primind alimentație naturală. Acest deficit de vitamină B_{12} determină o anemie megaloblastică severă, manifestată prin tulburări progresive ale S.N.C., de la letargie pînă la comă profundă. Recunoașterea acestor manifestări este importantă, pentru că tratamentul cu vitamina B_{12} este în măsură să remită toate manifestările clinice.

Dat fiind că homocisteina este foarte instabilă, urina trebuie examinată imediat după emisie; se recomandă folosirea procedurii screening, care are la bază testul cyanid-nitroprusiat. Prezența culorii roșii indică o reacție pozitivă în prezența grupării sulfhidril. Testul colorimetric trebuie completat cu dozări cantitative de aminoacizi în urină. Pentru determinarea homocisteinei în sînge trebuie în prealabil să se precipite proteinele imediat după recoltare, pentru că altfel homocisteina se leagă de grupările sulfhidril ale proteinelor și precipită cu acestea, dispărînd astfel din proba de analiză.

Fără tratament copiii evoluează cu tulburări manifeste, cu alterarea țesutului conjunctiv, complicată cu tromboze vasculare și alte complicații. Trăsătura caracteristică a homocistinuriei constă în subluxația cristalinului, observată tardiv și nu la naștere (fig. 32).

Subluxația cristalinului din homocistinurie diferă de cea din sindromul Marfan; astfel, în homocistinurie, cristalinul se deplasează descendent, în timp ce în cadrul sindromului Marfan cristalinul se deplasează ascendent.

Scanned with OKEN Scanner

Prezența de iridodonesis este uneori prima manifestare a subluxației cristalinului. Alteori, homocistinuria se asociază cu glaucom, cataractă și dezlipire de retină.

Copiii cu homocistinurie cresc înalți și slabi, asemenea celor din sindromul Marfan. Mai puțin de jumătate din ei prezintă arahnodactilie, deformație congenitală cu subțierea degetelor și alungirea excesivă, care apar asemănătoare picioarelor de păianjen. La examenul radiologic, copiii cu homocistinurie prezintă cifoză, lordoză, osteoporoză, pectus carinatus, genu valgum. De asemenea, au picior plat, mersul semănînd cu al lui "Charlot" (Charlie Chaplin). Fracturile spontane sînt frecvente. Întîrzierea mentală se instalează în timp, fără să fie o regulă și pare să fie consecința trombozelor vasculare cerebrale. Homocistinuria determină apariția de descuamări endoteliale ale arterelor, favorizînd aglutinarea plachetară în endoteliul afectat. Bolnavul poate să sucombe prin ocluzia arterei coronare, prin tromboză cerebrovasculară, embolie pulmonară, tromboză de arteră renală sau tromboze venoase.

Fig. 32. — Homocistinurie.

În homocistinurie, orice arteră sau venă poate fi sediul unui accident trombotic. Pe EEG apar modificări semnificative pentru hemiplegie sau spasm cerebral.

„Cutis marmorata" și „livedo reticularis" apar pe tegument și în special la extremitățile inferioare. De asemenea, sînt prezente peteșii maleolare caracteristice. Tegumentul este subțire și desenul venos evident. Firele de păr cad cu ușurință și se albesc prematur.

Cistationina sintetizată catalizează formarea de cistationină din homocisteină și serină, care fac parte din metabolismul metioninei.

Activitatea acestei enzime determină nivelul de homocisteină și metionină din umori. Conținînd sulfhidril, homocisteina nu poate fi acumulată, pentru că se oxidează rapid și trece prin formă mai stabilă, homocistin-disulfidul (tabelul IX).

4.8.6. **Boala Lesch-Nyhan**

În această boală apare o superproducție de purină, datorită unui defect molecular de HGPRT-anormal codificată, de o genă aparținînd cromozomului X. În mod normal, această enzimă este prezentată în fiecare celulă a organismului, dar activitatea sa este nulă în această boală. Enzima poate fi depistată în eritrocitele din picătura de sînge uscat, recoltată pe hîrtie de filtru, folosindu-se o tehnică asemănătoare testului screening de determinare a fenilcetonuriei. Absența enzimei hipoxantin-guanin-fosforiboziltransferază poate fi diagnosticată și prin culturi de celule fibroblastice, prin culturi de celule amniotice sau printr-o probă radiochimică, foarte sensibilă, folosită în depistarea deficitului de HGPRT.

Scanned with OKEN Scanner

Tabelul IX

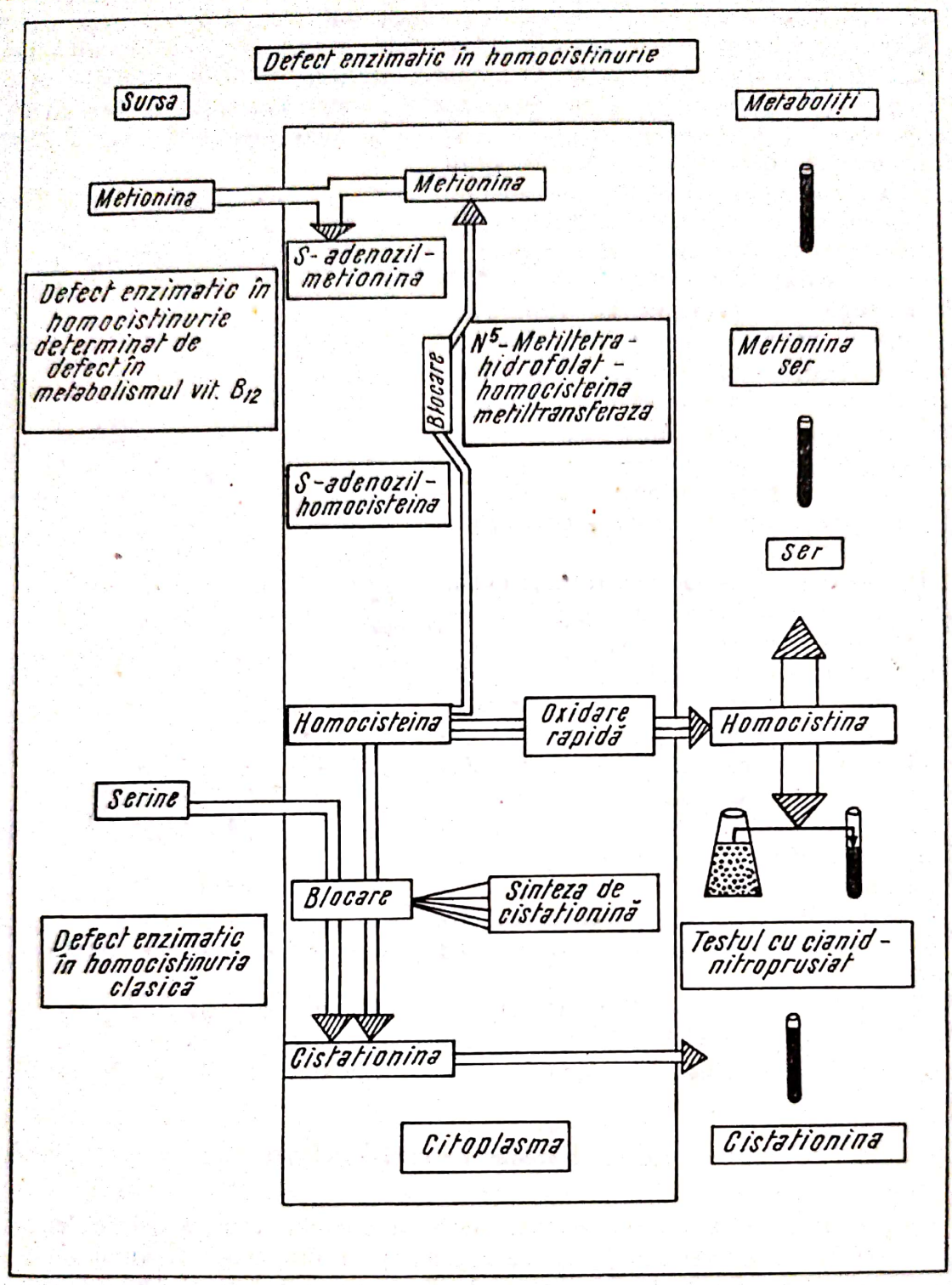

Boala afectează sexul masculin şi poate fi diagnosticată de la naştere prin cromatografie urinară, sau prenatal prin culturile de celule amniotice.

Nou-născuţii par normali la naştere şi se pot dezvolta normal pînă la 6-8 luni. Primul semn al bolii constă, adesea, în prezenţa în urină a unei cantităţi mari de cristale portocalii de acid uric, asemănătoare cu nisipul, vizibile şi pe scutec.

Scanned with OKEN Scanner

Nou-născuții pot să aibă litiază renală sau hematurie din primele zile de viață. Fiindcă se datorește unei absențe enzimatice din metabolismul purinei, manifestările clinice ale bolii Lesch-Nyhan sînt caracteristicile sistemului nervos.

Simptomatologia se instalează treptat. Odată boala instalată, copilul nu poate să stea în șezut sau să-și țină capul fără ajutorul exterior, dar poate să stea pe scaun dacă se asigură securitatea. Posibilitatea de a umbla exclude diagnosticul. Mișcările involuntare sînt de tip coreic sau atetozic, cu spasticitate evidentă și exagerarea reflexelor osteotendinoase. Adesea sînt prezente clonusul și reflexul Babinski.

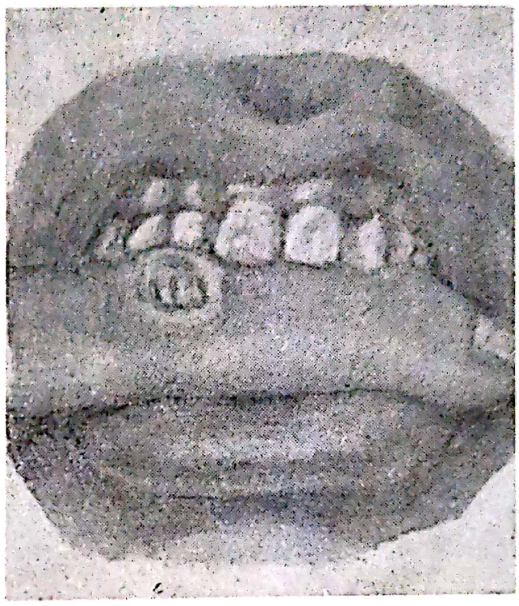

Fig. 33. — Boală Lesch-Nyham.

Întîrzierea mentală este evidentă; unii copii abia reușesc să articuleze și să vorbească, dar investigațiile trebuie continuate, fiind vorba de o altă enzimă decît cea implicată în determinarea tipului clasic de boală (tabelul X).

Caracteristica clinică a bolii constă în distrugerea țesuturilor din jurii gurii și degetelor, datorită alterării comportamentului și tendinței de automutilare prin mușcare (fig. 33).

Comportamentul este straniu, copilul manifestă necesitatea permanentă de a cere ajutor și, în cele din urmă, recurge la cîteva șiretlicuri din necesitatea de a-și menține autocontrolul. Este agresiv, atît împotriva celorlalți, cît și împotriva sa. Sensibilitatea este normală, plînge de durere, dar continuă să se automutileze. În situația în care reușește să vorbească, folosește un limbaj agresiv.

Componenta biochimică ce sugerează diagnosticul este hiperuricemia, în general în concentrație de peste 10 mg%. Cantitatea de acid uric în urină este de obicei crescută. În boala Lesch-Nyhan pe lîngă cristalele cu nisip sau calculi, mai poate să apară hematuria, litiaza renală sau nefropatia cu urat.

Înainte de utilizarea terapiei cu alopurinol, cei mai mulți copii mureau prin insuficiență renală, înainte de împlinirea vîrstei de trei ani.

Terapia cu alopurinol permite controlul nivelului acidului uric, previne apariția nefropatiei și a arteritei gutoase.

În prezent tratamentul existent este în măsură să influențeze manifestările neurologice și comportamentale. Tendința la automutilare poate fi prevenită prin constrîngere.

4.9. Tulburări metabolice prin înmagazinare

4.9.1. **Mucopolizaharoidoza**

Sindromul Hurler are din punct de vedere genetic caracter autosomal recesiv. Cînd sindromul Hurler sau o altă mucopolizaharoidoză este suspectată clinic, putem confirma această bănuială, folosind testul picăturii de urină sau hîrtie impregnată

Tabelul X

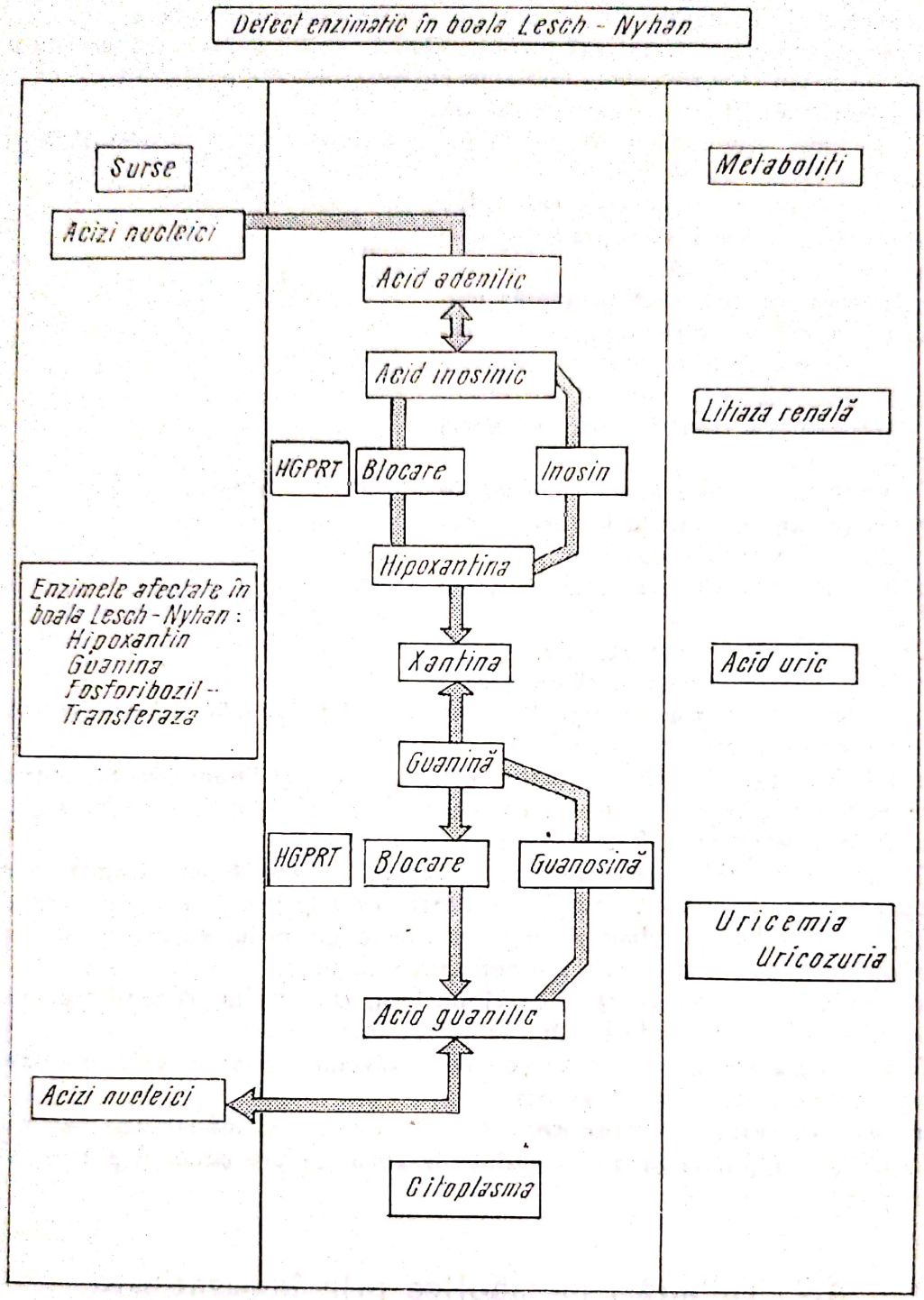

cu Azur A. De asemenea mai poate fi folosită metoda cromatografică. Cercetările privind MPZ au început cu Neufeld, care a studiat acumularea de mucopolizaharide în cultura de fibroblaşti, folosind ca izotop marcat S^{35} şi cultivarea fibroblaştilor normali alături de fibroblaşti proveniţi de la copii cu mucopolizaharoidoză.

Mucopolizaharoidoza este deci o suferinţă determinată genetic, în care MPZ sînt înmagazinate în ţesuturi şi eliminate în cantităţi mari prin urină. Ele se mani-

festă prin mai multe aspecte clinice și biochimice. Mucopolizaharoidoza clasică este determinată printr-un defect de alfa-L-ioduronidază și este reprezentată de sindromul Hurler.

Copiii cu acest defect enzimatic par normali la naștere și se dezvoltă normal în primele luni de viață, de aceea devine necesară ca screening cromatografia urinară sistematică.

Primele manifestări sugestive sînt hernia inghinală și rinita cronică. În cursul primului an de viață, copilul capătă o înfățișare grotescă. Trăsăturile devin grosolane, capul mare, pătrat, fruntea bombează, ochii sînt exoftalmici, rădăcina nasului este aplatizată, buzele și limba par lățite, îngroșate, gingiile și arcadele dentare sînt hipertrofiate. Acești copii sînt în general hirsuți, au firul de păr gros și sprîncenele stufoase (fig. 34).

Fig. 34. — Sindrom Hurler.

Cei afectați prezintă opacifierea treptată a corneei, cu pierderea vederii. Din punct de vedere intelectual, acești copii nu depășesc nivelul de dezvoltare mentală a unui copil de 2 ani.

Copiii rămîn scunzi, au cifoză și gibozitate lombară, Modificările osoase care apar pe radiografie sînt în măsură să confirme diagnosticul. Articulațiile sînt anchilozate, cu mobilitate limitată. Mîinile devin late, în poziție de flexie și apar asemenea unor gheare. Abdomenul, datorită hepatomegaliei și splenomegaliei, este protuberant, înmagazinarea de MPZ în mușchiul cardiac și pe valvulele orificiale determinînd apariția în timp a miocarditei și insuficienței cardiace.

Nu există o terapie specifică pentru sindromul Hurler. Copiii supraviețuiesc maximum 10 ani și sucombă prin complicații pulmonare sau cardiace.

Sindromul Hunter este o altă mucopolizaharoidoză, caracterizată prin întîrziere mentală. Are un caracter recesiv, defectul fiind legat de cromozomul X.

Acești copii elimină în exces prin urină cantități de condroitin-sulfat B și heparitin-sulfat, în sindromul Hunter eliminîndu-se prin urină și cantități mari de dermatan-sulfat și heparan-sulfat, ce pot fi puse în evidență de la naștere.

Simptomatologia apare mai tîrziu și nu este atît de severă ca în sindromul Hurler. Evolutiv, pe calota craniană se constată prezența de suturi sagitale proeminente. Examenul oftalmologic evidențiază retinită pigmentară atipică și edem papilar. Auzul este diminuat treptat. Copiii au rinită cronică și după vîrsta de 5 ani se constată dezvoltarea accentuată a limbii. Buzele nu sînt atît de groase ca în sindromul Hurler, gîtul este scurt și gros. Examenul aparatului cardiovascular evidențiază frecătură pericardică, fără alte manifestări clinice. Abdomenul are volum mărit și hernie ombilicală, iar palpatoriu și percutoriu se constată hepato-splenomegalie. La examenul aparatului osteo-articular atrag atenția degetele scurte, palmele în formă de gheară și articulațiile imobile.

Pe lîngă manifestările clinice descrise, caracteristice şi pentru sindromul Hurler, menţionăm şi statura scurtă, cu prezenţa de leziuni tegumentare nodulare, hernie inghinală şi hidrocel.

Mijloacele terapeutice sînt variate, dar limitate din punct de vedere al eficienţei.

4.9.2. Boala Morquio-Brailsford (condro-osteodistrofia sau MPZ IV)

Se manifestă prin eliminare crescută de keratosulfat prin urină. Are un caracter autosomal recesiv şi se caracterizează prin nanism, maxilar proeminent, opacitate corneeană, anomalii scheletale (genu valgum, gît scurt, torace în formă de butoi), mers legănat. Tratamentul constă în corectarea chirurgicală a modificărilor scheletale şi gimnastică medicală.

4.9.3. Sindromul Sanfilippo (MPZ III)

Boala se caracterizează prin deficienţa de heparan-sulfat-sulfatază şi N-acetil-alfa-D-glucozaminidază. Genetic, sindromul are caracter autosomal recesiv.

Aspectul clinic al copiilor este asemănător cu cel din sindromul Hurler, fără ca aceste trăsături să fie chiar atît de severe. În contrast cu trăsăturile fizice, întîrzierea mentală este severă. Faciesul este grotesc. Copiii prezintă opacifierea corneei, hipoacuzie, nasul cu nări largi, gura deschisă cu limba şi buzele îngroşate, gîtul scurt, articulaţiile imobile, palmele şi degetele în formă de gheară. Hepato-splenomegalia este moderată.

Terapia prevede tratament fizioterapic pentru mişcarea contracturii.

4.9.4. Sindromul Scheie (MPZ V)

În acest sindrom se elimină cantităţi mari de condroitinsulfat prin urină. Sindromul are caracter autosomal recesiv; enzima deficitară este alfa-L-1-ioduronidaza. Boala se poate detecta de la naştere prin dozarea condroitinsulfatului în urină.

Sindromul se caracterizează prin opacifierea corneei, anomalii scheletale (articulaţii anchilozate, palme diforme, picioare scurte, halux valgus) şi, ocazional, hepato-splenomegalie. La aparatul cardiovascular se constată insuficienţa cardiacă. Tratamentul localizărilor oculare poate beneficia de transplant de cornee, iar insuficienţa cardiacă de tratament medical.

4.9.5. Boala Tay-Sachs

Înmagazinarea de glicosfingolipid (gangliozid GM-2) în boala Tay-Sachs este rezultatul absenţei enzimei hexozaminidază-A, care poate fi prezentă în toate ţesuturile, în plasmă, lacrimi şi în cultura de fibroblaşti sau în celulele lichidului amniotic. Diagnosticul prenatal poate fi pus prin practicarea amniocentezei în săptămîna a 14-a de gestaţie, sau imediat după naştere, prin dozările enzimei în sînge şi urină.

Scanned with OKEN Scanner

Printre suferințele neurologice degenerative rezultate prin înmagazinarea anormală a lipidelor, boala Tay-Sachs este cea mai reprezentativă. Eroarea metabolică determină înmagazinarea de lipide în lizozomii celulelor sistemului nervos.

Copiii par de obicei normali în primele luni de viață, primul simptom caracteristic de boală fiind hiperacuzia; copiii tresar la cel mai mic zgomot. Pînă la vîrsta de 8 luni copiii sînt liniștiți și somnoroși; după această vîrstă apar hipotonia, imposibilitatea de control a capului și privirea fixă. Examenul fundului de ochi evidențiază pata roșie macular; este însă mai ușor de observat degenerescența albă la periferia maculei decît pata roșie macular.

Degenerescența cerebrală și musculară este progresivă, copiii pierd întreaga deprindere acumulată în timp, devin decerebrați și prezintă cecitate. Tegumentul este fin. Convulsiile și mioclonia apar destul de frecvent. Cauza de deces cea mai comună este pneumonia. Ca urmare a înmagazinării de lipide în creier, acesta cîntărește cu 30% mai mult decît normal. În contrast cu MPZ, în care materialul este stocat în întregul organism, în boala Tay-Sachs stocarea este limitată la sistemul nervos. Examenul microscopic arată neuronii umflați și balonați, iar la microscopul electronic membrana lamelară din jurul incluziunilor citoplasmatice evidențiază straturi concentrice de gangliozid înmagazinat.

4.10. Alte sfingolipidoze

Boala Sandhoff este caracterizată prin acumularea de gangliozid GL-4 și de hexozaminidază A și B. Clinic, simptomatologia este identică cu a bolii Tay-Sachs.

Boala Krabbs se caracterizează prin deficit de beta-galactozidază și acumulare de galactozil-ceramid, manifestîndu-se prin leucodistrofie. Boala evoluează cu înapoiere mentală și psihomotorie gravă, spasticitate generalizată, febră neurogenă, cecitate, degenerescență cerebrală progresivă, cu deces în primii doi ani de viață.

Boala Gaucher se caracterizează prin deficit enzimatic de betaglucozidază, acumulare de glucozidceramid, care determină tulburări neurologice degenerative progresive. Acumularea progresivă de glucozidceramid determină splenomegalia cu distrugerea trombocitelor, favorizînd sîngerarea.

Leucodistrofia metacromatică se caracterizează prin deficit enzimatic de arilsulfatază-A, cu acumularea de galactozil-sulfatid. Enzima deficitară mai este cunoscută și sub denumirea de cerebroizid-sulfatază. Numele bolii derivă de la culoarea metacromatică a țesuturilor în care se acumulează acești acizi grași. Clinic, boala se caracterizează prin întîrzierea mentală, tulburări psihice, ataxie, tulburări oculare.

Boala Refsum se caracterizează printr-un defect enzimatic, care interesează hidroxilaza acidului fitanic. Cei afectați prezintă surditate progresivă, retinită pigmentară, polinevrită, ataxie, înapoiere mentală.

Boala Nieman-Pick se caracterizează prin deficit enzimatic de sfingomielinază; copiii au hepato-splenomegalie, înapoiere mentală, modificări retiniene caracteristice.

Boala Fabry (angiokeratoza difuză) se caracterizează prin deficit enzimatic de alfa-galactozidază. Se constată următoarele semne clinice majore: erupție maculopapuloasă, tulburări neurologice, opacitate corneeană, edeme, tulburări renale.

Toate aceste boli pot fi puse în evidență încă de la naștere prin studiul cromatografiei urinare, sau prenatal, prin cultura celulelor din lichidul amniotic.

Scanned with OKEN Scanner

4.11. Tulburări metabolice înnăscute, care răspund la vitaminoterapie

Tulburările metabolice înnăscute care răspund favorabil la vitaminoterapie sînt, indiscutabil, cel mai ușor de tratat și de supravegheat. De asemenea, fracțiunile moleculare sau enzimatice răspunzătoare de boală duc la concluzia că o singură vitamină sau un derivat, cofactor vitaminic, lipsește enzimei sau enzimelor afectate.

Există copii cu acidemie metilmalonică, care răspund la aport exogen de vitamină B_{12}; ei nu răspund la doză fiziologică, dar administrarea de 1 mg/zi de vitamină B_{12} descrește semnificativ cantitatea de acid metilmalonic din sînge și urină. Bolnavii cu această tulburare au un defect specific de conversiune a hidroxicobalaminei (formă circulantă a vitaminei B_{12} exogene) în deoxiadenozil-cobalamin-activ-cofactor. În prezent, acest tratament este recomandat încă din perioada prenatală. O gravidă care are o sarcină cu un făt cu defect enzimatic, elimină în urină cantități mari de acid metilmalonic, provenit de la făt. Administrarea de vitamină B_{12} la mamă reduce semnificativ aciduria metilmalonică, nou-născutul fiind, de cele mai multe ori, normal la naștere.

Bolnavii cu acidemie metilmalonică vitamin-dependentă sînt ușor de tratat, supraviețuiesc, pot să ducă o viață normală, în timp ce copiii care nu răspund la terapia cu vitamină B_{12} sucombă. În paralel cu terapia cu vitamină B_{12}, care reduce semnificativ metaboliții anormali, este necesară și asocierea regimului dietetic.

În cazul deficiențelor multiple de carboxilază, cu modificări fundamentale în metabolismul biotinei, care afectează activitatea propionil-CoA-carboxilazei și a altor carboxilaze, precum beta-metilcrotonil-CoA, tratamentul cu biotină este eficace. La administrarea zilnică de biotină, în doze mari, de 10 mg, o dată sau de două ori pe zi, manifestările clinice ale bolii dispar. De asemenea pot să dispară metaboliții anormali din umorile organismului. Acești bolnavi nu necesită tratament dietetic și beneficiază de o viață normală.

Acest model de vitaminoterapie în tulburările metabolice înnăscute, constituie dovada necesității de a înțelege importanța patogenezei acestor suferințe determinate genetic, precum și necesitatea detectării lor prenatale sau imediat după naștere.

4.12. Valoarea depistării sistematice de la naștere a erorilor metabolice congenitale, studiu retrospectiv pe 8 ani în Clinica de obstetrică-ginecologie „23 August", București

Prof. dr. doc. H. Ciortoloman, dr. V. Ancăr, dr. I. Mogoș, as. med. T. Ciurea ● *Com. Sesiunea anuală IOMC, București, decembrie 1981*

Autorii comunică rezultatele obținute în depistarea fenilcetonuriei, prin studiul sistematic de la naștere al cromatografiei urinare a nou-născuților, făcut din 1972 pînă în prezent.

Boală datorată unei erori metabolice congenitale ce se transmite printr-o genă autosomal-recesivă, fenilcetonuria se însoțește de defecte de natură metabolică. În forma homozigotă anomalia apare cu o frecvență de 1/15 000—1/20 000 de

Scanned with OKEN Scanner

naşteri. Într-o familie în care există un copil tarat, şansa să mai apară un caz la o sarcină ulterioară este de 1/4.

Defectul metabolic constă în absenţa fracţiunii labile a fenilalanin-hidroxilazei, cu rol metabolic de a transforma fenilalanina în tirozină, care are ca urmare acumularea de fenilalanină în sînge, cu excreţia crescută de acid fenilpiruvic în urină. Boala se însoţeşte de întîrziere mintală de diferite grade, datorată în special scăderii serotoninei şi acidului 5-hidroxi-indolacetic.

Importanţa depistării cît mai precoce reiese din faptul că tratamentul instituit încă de la naştere are ca rezultat o dezvoltare ulterioară normală a copilului.

Cercetarea a cuprins 12 456 de nou-născuţi de ambele sexe, în perioada 1973—1980, la care s-a studiat sistematic prin cromatografie urinară, prin tehnica expusă anterior, excreţia de aminoacizi în urina recoltată în recipiente speciale (fig. 35), la 24 de ore de la naştere, la 4—5 zile şi la 30 de zile de viaţă.

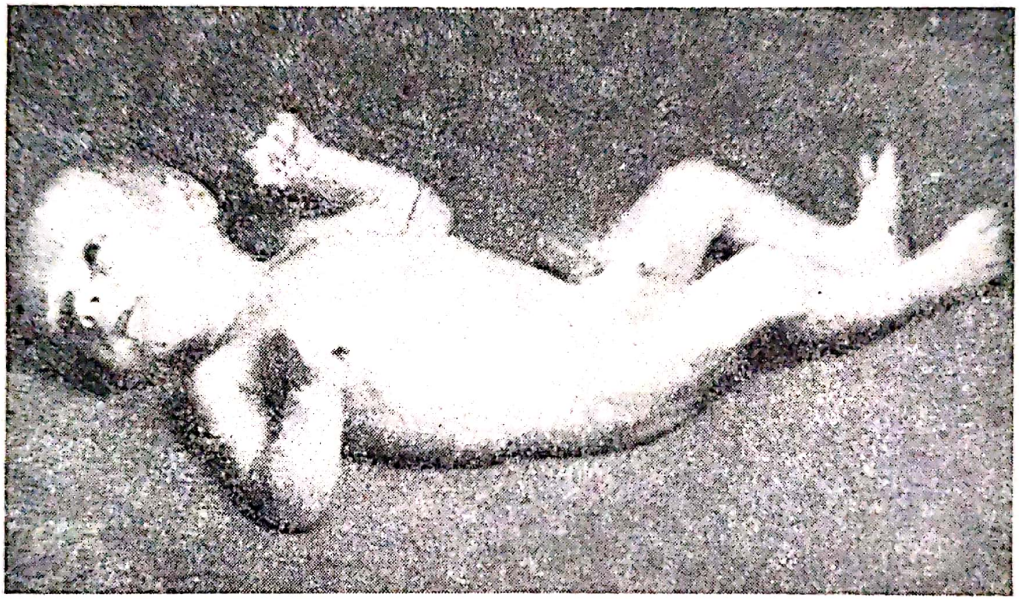

Fig. 35. — Nou-născut cu recipientul montat pentru recoltarea urinei.

Au fost testate în paralel 1 850 de cazuri şi cu testul „Biophan P" şi / sau Testul Guthrie, în afara cromatografiei urinare, constituind un lot de studiu comparativ asupra valorii metodelor de screening.

Autorii arată că au întîlnit 176 de cazuri cu excreţie crescută de aminoacizi în urină, reprezentaţi de alfa-alanină, valină, leucină, izoleucină, treonină, fenilalanină, acid glutamic, acid fenilpiruvic, colină şi alţi aminoacizi, cazuri din care au fost identificaţi 6 nou-născuţi cu fenilcetonurie.

Pe cromatografia urinară a acestor copii s-a constatat o cantitate crescută de fenilalanină (exemplificăm cu cromatografia cazului I.A., depistat în 1973), aşa cum reiese din fig. 36, în comparaţie cu alte cazuri ale lotului.

Din punct de vedere clinic, copilul I.A., născut spontan, cu greutatea la naştere de 3 300 g, de sex masculin, a prezentat încă din prima săptămînă de viaţă o iritabilitate excesivă, stări de agitaţie, rigiditate şi uşoară hipertonie de tip piramidal, vărsături; pielea, uscată, avea tendinţă la leziuni eczematoase (fig. 37).

De la vîrsta de 2 luni şi jumătate, acest copil a fost supus unui regim igieno-dietetic sărac în fenilalanină (Lofenalac), sub stricta supraveghere a reţelei terito-

Scanned with OKEN Scanner



Fig. 36. — Cromatografia urinară la 24 de ore a cazului I.A., depistat cu fenilcetonurie în 1973.

Fig. 37. — Cazul I.A., aspectul clinic la naștere.

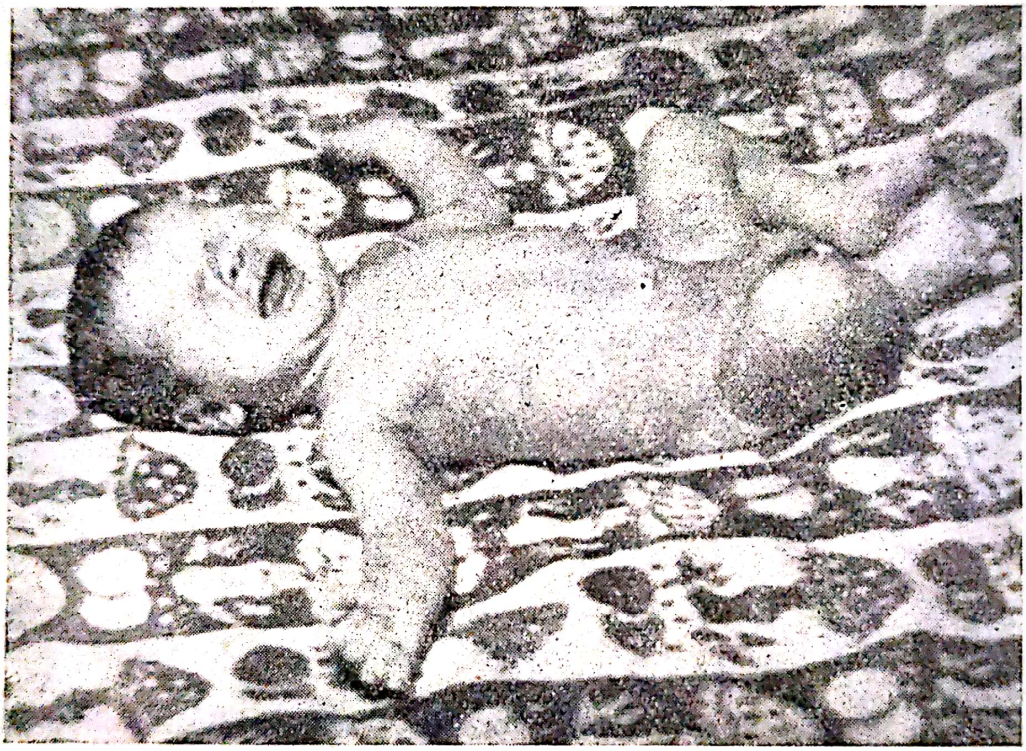

riale de pediatrie. Excreția de fenilalanină în urină a scăzut brusc după instituirea tratamentului dietetic, copilul avînd o dezvoltare neuropsihică normală (fig. 38 și 39).

Pe cromatografiile urinare efectuate în dinamică nu se mai observă creșterea cantității de fenilalanină; cazul este în prezent școlarizat în rețeaua de învățămînt obișnuită, avînd un coeficient de inteligență (Q.I.) de 90%.

Toate aceste cazuri depistate au fost urmărite în evoluția lor, constatîndu-se o dezvoltare neuropsihică normală sub tratament dietetic și vitaminoterapie (cu Supradyn și Aminogran).

Studiul efectuat a arătat și avantajele pe care le prezintă metoda cromatografică față de celelalte teste screening prin costul foarte redus, exactitate, posibili-

Scanned with OKEN Scanner

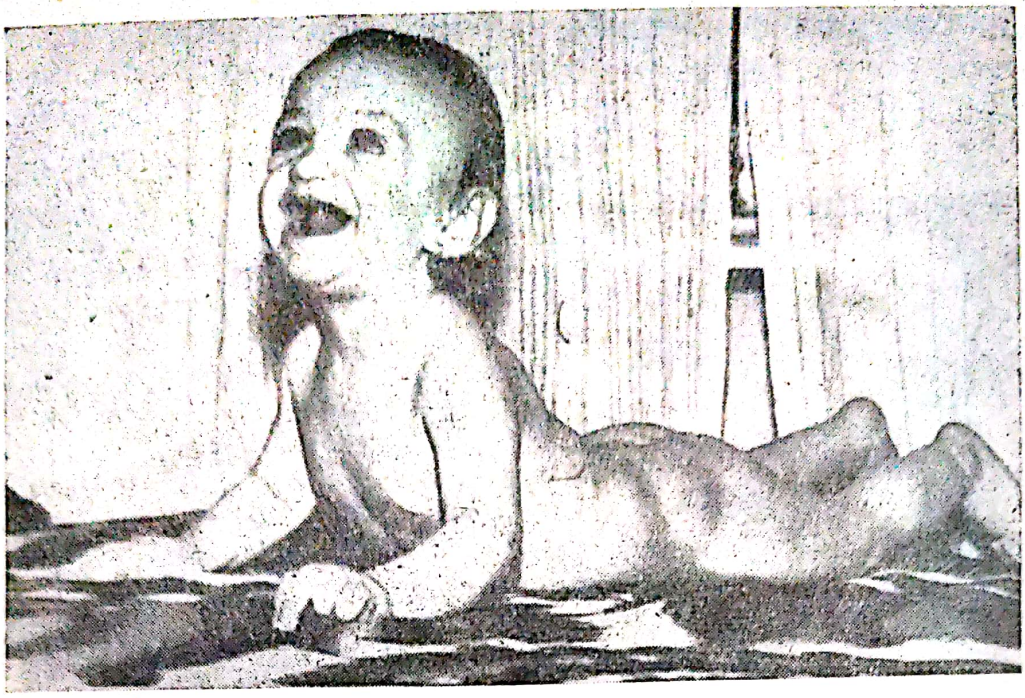

Fig. 38. — Evoluția ulterioară normală a cazului I.A., la vîrsta de 5 luni.

Fig. 39. — Cazul I.A. la vîrsta de 6 ani; dezvoltare neuropsihică normală, coeficient de inteligență 90%.

tate de reproducere documentară, permițînd compararea în timp a rezultatelor și determinarea simultană a erorilor metabolice pe un număr mare de aminoacizi.

În concluzie, reapare clar importanța depistării de la naștere a erorilor congenitale de metabolism, de precocitatea instituirii tratamentului depinzînd dezvoltarea neuropsihică ulterioară a copilului.

Scanned with OKEN Scanner

4.13. Forme asociate de erori metabolice detectate în cercetările noastre la nou-născuți

I. Tănase-Mogoș, H. Ciortoloman, G. Grigorescu, M. Popescu, V. Ancăr ● *Rev. Roum. Morphol. Embriol. Physiologie, 1978, 15, 4, p. 239—243*

Autorii au remarcat, grație cromatografiei urinare folosită încă din 1972 ca metodă de screening pentru depistarea sistematică a erorilor congenitale de metabolism, că numeroase cazuri prezintă, chiar de la naștere, o excreție crescută de aminoacizi, monozaharide, glicogen, mucopolizaharide, compuși macroergici și fosfați anorganici în urină, fenomenul menținîndu-se și la probele ulterioare (cromatografia urinară la 30 de zile de viață, la 2 luni și la 3 și 6 luni).

Astfel, dintr-un lot de 3 600 de nou-născuți studiați, au fost selecționați 140 de copii cu hiperaminoacidurie generalizată, la care s-au studiat monozaharidele, glicogenul, cetoacizii, compușii macroergici și fosfații anorganici (prin metoda cromatografică descrisă anterior). Pentru separarea compușilor macroergici și fosfaților s-a folosit metoda descrisă de Banu, iar separarea cromatografică a fragmentelor de glicogen și mucopolizaharide s-a făcut prin metoda Hais și Macek.

Din lotul de 140 de copii cu hiperaminoacidurie, au fost depistate 3 cazuri cu un tablou biochimic urinar complex, care s-a menținut de la naștere pînă la 6 luni de viață, cînd au apărut primele semne ale deficienței mintale.

În toate cazurile, excreția de pentoze a fost între 4,6—9,8 g/24 de ore.

Hiperaminoaciduria observată în primul caz, se însoțea de pierderi importante de fragmente de glicogen, compuși macroergici ATP și ADP sau AMP (fig. 40, 41).

La acest caz, fosfații anorganici s-au menținut la valori urinare în limite normale. Excreția crescută de fragmente de glicogen a fost mai bine pusă în evidență pe cromatografia descendentă, comparativ cu martorul, la care este absentă (fig. 42).

Din punct de vedere clinic, copilul prezenta la naștere o stare generală bună, fiind aparent sănătos, pentru ca de la vîrsta de 4 luni să aibă stări convulsive, agitație psihomotorie, întîrziere în dezvoltarea neuropsihică. Aspectul copilului la vîrsta de 9 luni este redat în fig. 43.

În fața acestui tablou biochimic cazul a fost considerat o formă de aminoacidopatie asociată (mucopolizaharidoză-hiperaminoacidurie).

Al doilea caz avea o aminoacidurie normală, dar cu excreția crescută de leucină, valină și fenilalanină, împreună cu pierderi urinare importante de acid alfa-cetoizo-valerianic, alfa-cetoizocaproic și acid fenilpiruvic.

Clinic, copilul avea de la naștere stări convulsive, iritabilitate, ușoară hipertonie, iar urina avea mirosul caracteristic unei leucinoze (boala urinilor cu miros de sirop de arțar). Cazul a fost catalogat ca o formă asociată de leucinoză-fenilcetonurie (fig. 44).

Al treilea caz prezenta cromatografic pierderi importante de galactoză și fosfați anorganici, galactozemia fiind crescută (14 mg%) fapt constatat și cromatografic.

Deși copilul nu prezenta elemente patologice la naștere, cazul a fost încadrat ca o formă asociată de galactozemie-hiperaminoacidurie și s-a început tratamentul dietetic (fig. 45).

După trei luni de tratament s-a observat o ameliorare evidentă a tabloului cromatografic, precum și a stării clinice.

Scanned with OKEN Scanner

Aceste cazuri de erori metabolice congenitale asociate au putut fi diagnosticate numai prin screening cromatografic încă de la naştere, în absenţa simptomelor caracteristice bolii, fapt care a permis instituirea profilactică a tratamentului dietetic.



Fig. 40. — Excreţia urinară crescută de aminoacizi a cazului 2930.



Fig. 41. — Cromatograma glicogenului în cazul 2930, faţă de alte două cazuri normale.



Fig. 42. — Excreţia crescută de compuşi macroergici, în comparaţie cu cromatograma standard a ATP şi ADP la cazul 2930.

Fig. 43. — Aspectul clinic al cazului 2930, la vîrsta de 9 luni

Scanned with OKEN Scanner

Fig. 44. — Cromatograma serică a cazului nr. 3 (P.E.) în comparație cu cromatograma standard a galactozei (G).

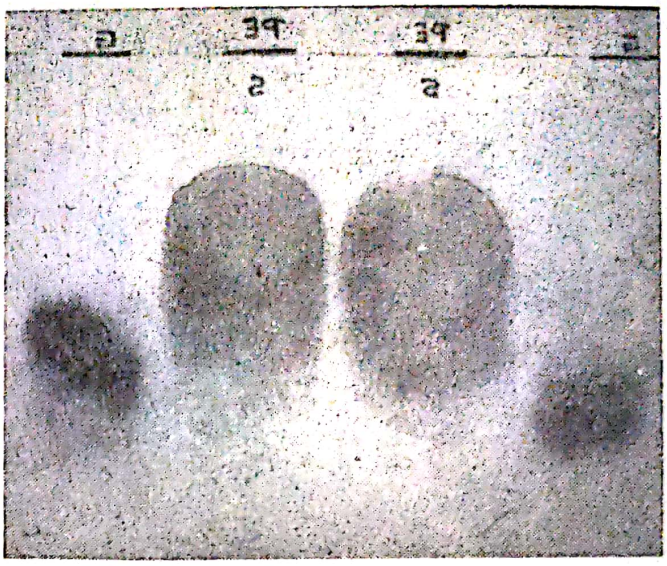

Fig. 45. — Hiperaminoaciduria cazului nr. 2 (excreție crescută de valină I, fenilalanină II și leucină III).

4.14. Cercetările noastre privind depistarea unor erori metabolice în metabolismul aminoacizilor prin screening cromatografic

I. Mogoș, H. Ciortoloman, M. Popescu, G. Grigorescu, V. Ancăr ● *Rev. Roum. Physiol. Morphol. Embriol., Physiologie, 1979, 16, 1, pag. 41—47*

În afara fenilcetonuriei există numeroase alte boli metabolice care se însoțesc de întîrziere mintală și care se datoresc unor vicii înnăscute în metabolismul unor alți aminoacizi. Aceste boli se transmit tot autosomal recesiv.

Cel mai frecvent întîlnite din acestea, pe care le-am depistat și noi prin screening cromatografic efectuat din 1972 la nou-născuți în Clinica de obstetrică ginecologie 23 August, sînt:

— tirozinoza, prin alterarea sistemului enzimatic oxidativ ce transformă tirozina în acid 2,' 5,-dihidroxifenilpiruvic;

— homocistinuria, prin lipsa enzimei cistation-sintetază);

— cistationuria, prin lipsa congenitală a cistationazei;

— leucinoza (boala urinilor cu miros de sirop de arțar), care apare prin lipsa activării cetoacid-oxidazelor ce intervin în metabolismul leucinei, izoleucinei și valinei;

— hipervalinemia (cu deficit de valintransaminază;

— diferite hiperacidemii (izovalerică, metilmalonică, propionică, generalizată), care apare prin lipsa unei sau mai multor transaminaze sau izomeraze);

— histidinemia, prin deficitul histidazei;

— hiperprolimeniile (I și II), prin deficit de dehidrogenaze specifice;

Scanned with OKEN Scanner

— hiperamoniemii, hiperargininemii, boala Hartnup, citrulinemia şi multe altele, defectul metabolic putîndu-se situa practic la oricare enzimă a metabolismului aminoacizilor.

În cercetările noastre, pe un lot de 5 000 de cazuri, nou-născuţi de ambele sexe, la care, prin tehnica descrisă s-a aplicat studiul cromatografiei urinare ca metodă de screening, au fost descoperite 176 de cazuri de excreţie crescută a unuia sau mai multor aminoacizi, persistentă şi în probele de urină de la 30 şi 60 de zile. Din aceste



Fig. 46. — Cromatografia cazului cu valinemie.



Fig. 47. — Cromatograma cazului CG cu cistinoză.

cazuri au fost identificate foarte multe forme de aminoacidopatii mixte, sau asociate, precum şi 36 de aminoacidopatii în afara fenilcetonuriei.

Studiul a avut ca obiect cazuri studiate pe o perioadă de 6 ani ; au putut fi identificate de la naştere, diagnosticate şi tratate aminoacidopatii din care citãm :

— 6 cazuri de leucinoză-valinemie, care au fost imediat îndrumate spre reţeaua de pediatrie, instituindu-se tratamentul dietetic de la 7 zile după naştere. Cromatografic, se remarcă o creştere a excreţiei de valină în urină, copilul prezentînd urini mirositoare ; sub tratament are o evoluţie normală. Aspectul cromatografiei urinare poate fi văzut în fig. 46 ;

— 12 cazuri de pierderi urinare crescute de cistină şi lizină, cromatografia punînd în evidenţă această afecţiune de la naştere (fig. 47, 48) ; din cazurile acestea, 5 sînt în tratament, unul, netratat, dezvoltînd o litiază renală bilaterală cu evoluţie spre insuficienţă renală ;

— 3 cazuri de alcaptonurie, pe care am încadrat-o ca o formă particulară, prin dublu efect enzimatic (de homogentizin-oxidază şi glutaminază), pe cromatografia urinară punîndu-se în evidenţă o excreţie crescută de fosfaţi anorganici 3-hidroxiprolină, glutamină şi acid homogentizinic. Clinic, primele simptome au apărut abia după trei luni de la naştere ;

— 7 cazuri în care s-a detectat o creştere importantă de histidină şi arginină, alături de alţi metaboliţi în exces, ca alanină, fenilalanină, leucină, valină (fig. 49).

Într-un singur caz a fost pusă în evidenţă prezenţa acidului imidazol-piruvic, tipic histidinemiei. Avînd în vedere asocierea acestei histidinemii cu hiperaminoaciduria, am numit această formă histidinemie de tip II.

Scanned with OKEN Scanner

— 8 cazuri au prezentat creşteri pasagere urinare de aminoacizi, care s-au normalizat după a 2-a lună de viaţă.

Importanţa depistării de la naştere a acestor erori metabolice congenitale prin screening cromatografic reiese din faptul că depistarea cromatografică este simul-

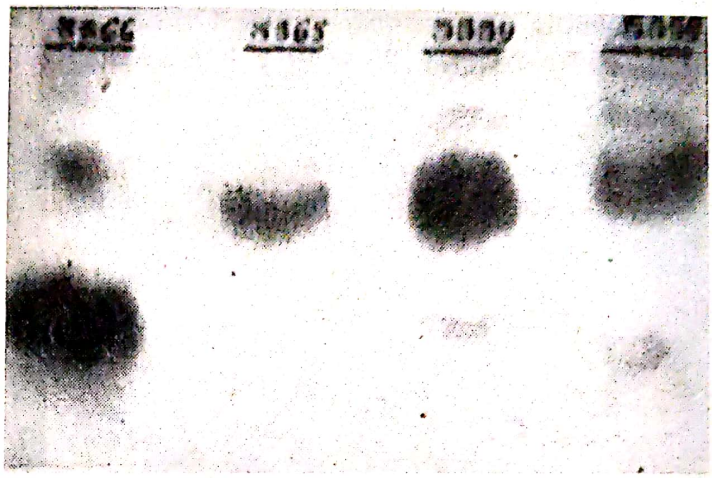

Fig. 49. — Hipersecreţie urinară de arginină şi histidină, alături de alţi aminoacizi (cazul cu histidinemie).

Fig. 48. — Aspectul copilului C. G. la două luni de la naştere.

tană pentru o gamă largă de erori metabolice, care ar fi trecut nediagnosticate şi netratate în cazul depistării cu teste specifice numai al unui defect metabolic (testul Guthrie sau Biophan pentru fenilcetonurie).

4.15. Cercetările noastre în depistarea sistematică de la naştere a viciilor metabolismului glucidic

I. Mogoş, H. Ciortoloman, V. Ancăr, T. Ciurea ● *Com. la USSM Obst. Ginec. Fil. Bucureşti, sept. 1981*

În cadrul erorilor congenitale ale metabolismului glucidic se cunosc mai multe boli metabolice, care au drept caracteristică generală întîrzierea psihomotorie ce apare de la cîteva luni de la naştere şi prezenţa în organism a unor cantităţi mari de compuşi sau derivaţi ai metabolismului glucidic, a căror tendinţă de stocare duce la depunerea lor în diferite organe, determinînd tulburările caracteristice bolii.

Aceste boli pot fi puse în evidenţă de la naştere prin cromatografia urinară, sau sangvină, care arată valori crescute ale acestor compuşi, încă cu mult înainte de apariţia tulburărilor psihice sau motorii. Ele sînt caracteristice copiilor şi se transmit cu caracter autosomal recesiv.

Principalele boli metabolice congenitale în cadrul metabolismului glucidic sînt:

— *glicogenoza* I (boala von Gierke), în care defectul transmis genetic este scăderea activităţii enzimatice a glucozo-6-fosfatazei hepatice;

— *glicogenoza* II (glicogenoza generalizată), în care defectul enzimatic este absenţa enzimei lizozomale alfa-1-4-glucozidaza (maltaza acidă);

Scanned with OKEN Scanner

— *galactozemia* „clasică", datorată lipsei de galactozo-1-fosfat-uridiltransferază şi al doilea tip de galactozemie, datorat unui deficit de galactokinază;

— *mucopolizaharidozele*, considerate în prezent boli lizozomale, care sînt de mai multe feluri:

— *mucopolizaharidoza I* (boala Hurler), în care deficitul enzimatic interesează alfa-L-iduronidaza, şi se transmite recesiv autosomal,

— *mucopolizaharidoza II* (sindromul Hunter), în care transmiterea este legată de cromozomul X, cauza fiind absenţa unui factor corector (factor Hunter),

— *mucopolizaharidoza III* (sindromul Sanfilippo), datorat unui deficit de heparin-sulfatază,

— *mucopolizaharidoza IV* (sindromul Morquio), în care există o tulburare în degradarea kerato-sulfatului, cu acumularea acestuia în celulele parenchimatoase şi macrofage,

— *mucopolizaharidoza V* (sindromul Scheie), determinat de lipsa alfa-L-iduronidazei, ca şi sindromul Hurler, dar o variantă alelică,

— *mucopolizaharidoza VII*, prin lipsa beta-glucuronidazei.

Detectarea de la naştere prin cromatografie urinară a acestor boli s-a făcut pe un lot de 6 000 de cazuri de nou-născuţi, de ambele sexe, în Clinica de obstetrică-ginecologie 23 August, în perioada 1973—1980, prin tehnica descrisă anterior.

Au fost identificate 6 cazuri de galactozemii şi 3 cazuri de mucopolizaharidoze, care au fost semnalate reţelei de pediatrie şi urmărite timp de mai mulţi ani de la naştere.

Astfel, au fost detectate 2 forme asociate de galactozemii încă nedescrise în literatura de specialitate, probabil prin defect enzimatic de galactoză-1-fosfat-uridil-transferază, fenilhidroxilază şi valintransaminază (enzimele acestea nu au fost găsite în eritrocitele copilului la o lună după naştere). Unul din aceşti copii avea la două luni o galactozemie între 29 şi 36 mg%, cromatografic observîndu-se o excreţie crescută de galactoză, fenilalanină şi valină.

Copilul prezintă de la vîrsta de 2 luni tulburări psihomotorii, hepatosplenomegalie şi început de cataractă.

Aspectul cromatogramelor galactozei, serice şi urinare, cu eliminările crescute de galactoză, fenilalanină şi valină se observă în fig. 50.

Tot în acest lot au fost detectate 8 cazuri de galactozurie asociată cu hiperaminoacidurie generalizată şi pentozurie.

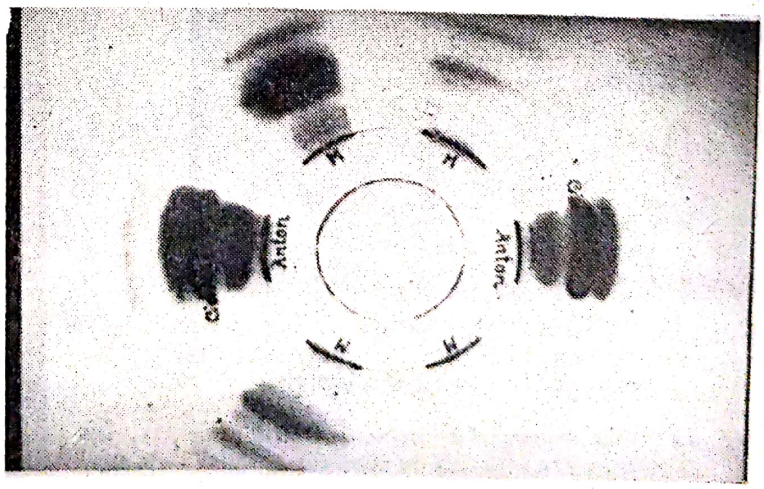

Fig. 50. — Cromatogramele serice şi urinare ale cazului cu galactozemie asociată.

Cromatografia urinară a acestor cazuri a arătat prezența unei hiperaminoaciduri nete neselective, pentozuria fiind între 4,8 și 8,8 g/24 de ore (fig. 51). Clinic, la 3 din acești copii s-a observat o intoleranță evidentă la lapte. Sub tratament dietetic profilactic, cu scoaterea galactozei din alimentație și Supradyn, aceste cazuri evoluează normal pînă în prezent.



Fig. 51. — Hiperaminoaciduria neselectivă a trei din cazurile de galactozemie.

S-a detectat un caz de formă frustă de manozidoză, la care cromatografia a arătat excreții anormale de acizi glucuronici și manoză, în timp ce mucopolizaharidele urinare se mențineau la nivel constant, normal. Clinic aparent normal la naștere, copilul a evoluat apoi lent către întîrziere mentală, apărînd și dimorfismul facial caracteristic mucopolizaharidozelor. Acest caz a fost catalogat ca o oligozaharidoză, prin deficit de alfa-manozidază, formă foarte rar întîlnită.

Au fost puse în evidență trei mucopolizaharidoze, tip I și III, care, de la naștere aveau tablou cromatografic caracteristic: hipermucoproteinemie, hipermucoproteinurie și aminoacidurie generalizată. Cromatografia urinară a unuia din aceste cazuri este sugestivă (fig. 52, 53). Încadrat ca mucopolizaharidoză de tip III, prezenta cromatografic o hipermucoproteinurie, prin hidroliza acidă a mucopolizaharidului urinar, punîndu-se în evidență cantități anormale de leucină, valină, fenilalanină și alte proteine. Clinic a evoluat cu tulburări distrofice și întîrziere psihomotorie gravă.

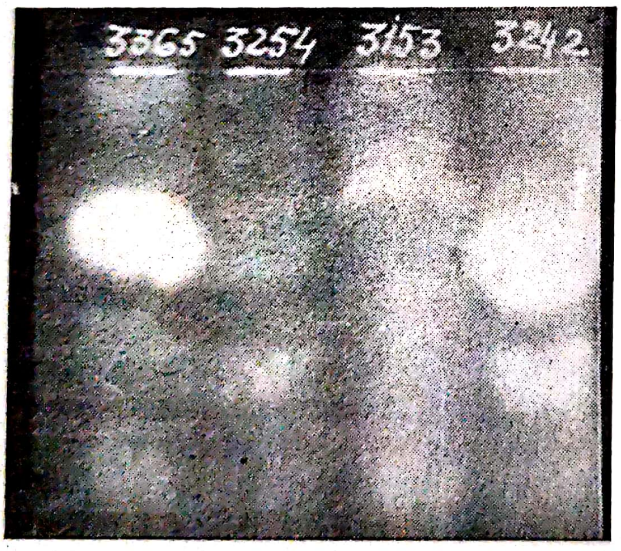

Fig. 52. — Cromatografia urinară a unui caz cu mucopolizaharidoză de tip I, arată cantitatea crescută de mucopolizaharide.

Fig. 53. — Cromatografia urinară a aceluiași caz, cu eliminare crescută de acizi glucuronici.

Scanned with OKEN Scanner

4.16. Date biochimice comune unor boli metabolice congenitale și bolii canceroase, detectate în cercetările noastre

I. Tănase-Mogoș, H. Ciortoloman, L. Petrescu, I. Mogoș, M. Popescu, G. Grigorescu, V. Ancăr ● *Rev. Roum. Physiol. Morphol. Embriol. Physiologie, 1980, 17, 4, pag. 303—321*

Studiile recente au demonstrat că bolile metabolice care determină majoritatea psihozelor la copii, ca și la adult, se transmit recesiv, autosomal, sau sînt legate de cromozomul X.

Copiii care poartă de la naștere aceste erori metabolice, prezintă riscul de a dezvolta ulterior aceste manifestări psihice, care pot să apară la puțin timp după naștere, la cîteva luni sau după cîțiva ani, în funcție de variabilitatea mutațiilor biochimice, boala putîndu-se manifesta sub formă neonatală mortală, ca encefalopatie severă, sau doar prin inteligență redusă.

De asemenea, cercetările recente subliniază teoria transmiterii genetice a bolii canceroase, conform căreia alterarea inițială apare în aparatul genetic celular și se însoțește de tulburări ale metabolismului proteic la nivel celular. Astfel, retinoblastomul este un exemplu tipic de neoplazie pură determinată genetic, gena patologică transmițîndu-se pe cale autosomală.

În stadiul de față autorii au căutat să demonstreze în ce măsură cercetarea de la naștere a unor parametri biochimici permite să se detecteze nu numai bolile ereditare de metabolism, ci și riscul evoluției unei neoplazii, plecînd de la ideea determinismului genetic comun al ambelor grupe de boli.

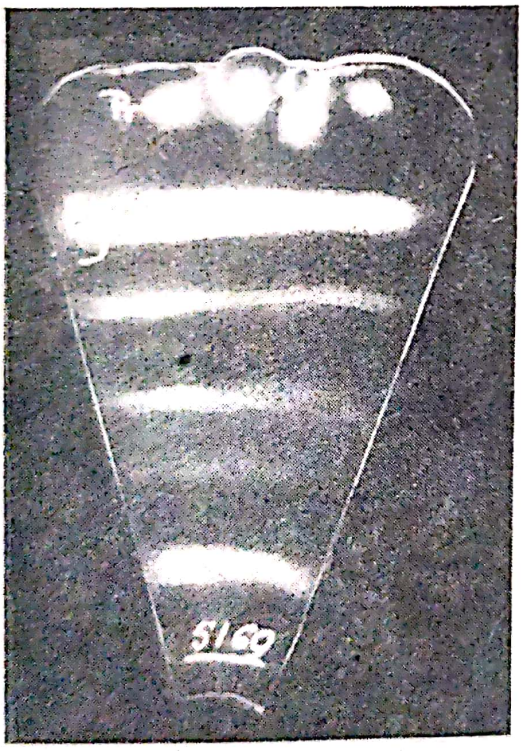

Fig. 54. — Cromatograma urinară a cazului 5169, nou-născut cu excreție crescută de prolină (Pr) și 4-hidroxiprolină (Hy-4).

Fig. 55. — Aspectul clinic al copilului (cazul 5 169).

Scanned with OKEN Scanner

Pentru această cercetare autorii au folosit un lot de 5 000 de nou-născuți, la care s-a efectuat cromatografia urinară a aminoacizilor, cu tehnica descrisă ; au fost reținute 350 de cazuri, care prezentau chiar de la naștere importante anomalii metabolice.

La aceste cazuri s-au completat investigațiile cromatografice, determinîndu-se și prolina, 4-hidroxiprolina și alte prolil-peptide prin tehnica Powles, ACTH printr-o tehnică cromatografică adaptată, separarea aminoacizilor cu caracter bazic făcîndu-se prin hidroliză în mediu acid.

Rezultatele obținute pe acest lot de nou-născuți au fost comparate cu cromatogramele care detectau aceleași elemente biochimice și care proveneau de la copii bolnavi de sindrom nefrotic, leucoză sau boli neoplazice cu diferite localizări, provenind de la Spitalul Central de Copii Gr. Alexandrescu, sau Institutul Oncologic București.

În acest lot studiat a fost identificat un caz (nr. 5 169) care prezenta pe cromatografii repetate o excreție crescută de aminoacizi și ACTH, ca și de prolină și 4-hidroxiprolină (fig. 54).

Aceleași elemente au fost prezente în cantitate crescută și în cazurile cu leucoză diagnosticată sau în alte forme de cancer din lotul investigat de la Institutul Oncologic. Acest copil, cu posibilitate de evoluție spre o neoplazie, este în observație.

Din punct de vedere clinic, pînă în prezent aspectul copilului este normal (fig. 55) deși prolina și 4-hidroxiprolina sînt excretate în continuare în cantități crescute.

Autorii subliniază importanța detectării sistematice de la naștere, prin screening cromatografic al tuturor purtătorilor de tare biochimice, în vederea supravegherii atente a evoluției lor ulterioare, a stabilirii diagnosticului și instituirii cît mai precoce a tratamentului.

Scanned with OKEN Scanner

Scanned with OKEN Scanner

CAPITOLUL V

5.1. Citologia tractului uterin sub contraceptive administrate peroral

(Cytologie gynécologique abdomino-pelvienne et mammaire)

Jacqueline Dupré-Froment, 1974, p. 221—238

5.1.1. **Modificări nepatologice ale tractului uterin**

Acțiunea anticoncepționalelor administrate peroral, controlată prin examenul mucoaselor cervico-vaginale și endometriale variază cu modul lor de administrare, dar în ansamblu imaginile citohistologice sînt relativ stabile, mai ales în ceea ce privește endometrul.

5.1.1.1. **Efecte asupra mucoasei vaginale**

În metoda de administrare ciclică a anticoncepționalelor se observă o transformare luteinică a mucoasei vaginale. Aceste femomen are loc nu numai sub acțiunea progestativă, dar și sub acțiunea antiestrogenică a progestagenului. Curba valorilor de acidofilie și picnoză este joasă, mergînd de la 15 la 30%. Aglutinarea și plicaturarea sînt foarte accentuate.

În funcție de produsul anticoncepțional utilizat și dozajul estrogenilor, climatul dominant este alternativ progestativ sau estrogenic. Efectul progestativ este cu atît mai mare, cu cît aglutinatele celulare pe frotiuri sînt mai numeroase și plicaturarea citoplasmei mai accentuată. Putem considera că există 2 aspecte citologice: tabloul pseudoluteal cu celule moderat aglutinate și plicaturate de tip superficial și intermediar cu rare naviculare, nuclei rotunzi regulați, și valori de picnoză și acidofilie între 20 și 30%. Tabloul pseudogravidic, în care celulele, majoritatea intermediare, sînt masiv aglutinate și plicaturate cu frecvente naviculare, cu nuclei ovalari, iar valorile de picnoză și acidofilie sînt scăzute, 10—15%.

Efectul estrogenic se măsoară în raport cu gradul de picnoză și cu numărul de celule superficiale plate și izolate, acidofilia nefiind decît un criteriu relativ. Cînd

impulsul estrogenic se intensifică, se înregistrează o disociere marcată a celor două acțiuni (estrogenică și progestativă), cu un aspect identic cu cel al iminenței de avort din sarcină sau cu un dezechilibru estroprogestativ cu aglutinate laxe, însoțite de celule izolate, etalate, de tip superficial și tendință la picnoză.

Metoda secvențială. În cazul administrării secvențiale a progestativelor se observă o ascensiune a indicilor de picnoză și acidofilie pînă la 70—80%, în a 20-a, a 22-a zi a ciclului menstrual.

Aglutinarea și plicaturarea sînt slabe, frotiul este curat ca în momentul ovulației. Efectul progestativ este tardiv, spre a 23-a zi, cu o cădere a indicilor între 25 și 50%, cu accentuarea aglutinării și plicaturării.

G. Wied este de părere că indicii reflectă variațiile individuale ca răspuns la hormoni, mai ales la estrogeni, mai mult decît variațiile în raport cu doza reală administrată.

Administrarea continuă a progestativelor dă tablouri citologice variabile.

J. V. Reyniak și colab. (1969) obțin cu acetat de clor-madinonă o mucoasă vaginală care are în același timp un grad mare de maturație și un caracter progestativ important de-a lungul întregului ciclu. Cu acetat de noretisteron se observă un tablou luteal, cu metilestrononolonă o atrofie.

5.1.1.2. **Efecte asupra mucoasei endometriale**

În metoda ciclică caracterele histologice ale endometrului sînt aproape identice pentru toate produsele. Mucoasa devine hipoplazică prin oprirea mitozelor chiar de la începutul tratamentului și prezintă un aspect secretor anormal, tubii sînt rari, înguști și rectilinii, cîteodată dilatați spre sfîrșitul ciclului. Începînd cu a 20-a, a 22-a zi exsudația este intensă și aproape de suprafață găsim o masă largă, celulară, deciduiformă. În metoda secvențială modificările endometrului, în ansamblu puțin marcate, au fost studiate de M. Maqueo și colab. În timpul administrării estrogenilor se observă o creștere a mucoasei și a glandelor acesteia cu aspect proliferativ pînă în a 20-a, a 21-a zi. Din acest moment se instalează pînă la sfîrșitul ciclului un aspect secretor, care seamănă cu cel observat în a 19-a, a 20-a zi a unui ciclu normal. Stroma nu este decidualizată. În administrarea continuă se constată un endometru net hipoplazic, cu tubi rari și stromă deciduiformă. Cu timpul mucoasa devine atrofică.

Aspecte citologice. Aspectul frotiurilor endocavitare prelevate prin aspirație nu sînt specifice. Putem găsi 2 aspecte: un endometru secretant, dar hipoplazic și un endometru atrofic. Endometrul secretant are corespondent pe frotiuri, placarde sau celule diseminate, provenind din tubi cu nuclei fin reticulați. Endometrul atrofic descuamează placarde de talie mijlocie cu nuclei mici hipocromi, îngrămădiți unii într-alții, uneori fără citoplasmă vizibilă. În amîndouă cazurile este izbitor aspectul fenomenelor exsudative și friabilitatea mucoasei endometriale, care se traduc pe frotiuri prin nuclei denudați și fond serofibrinos sau chiar hemoragic.

5.1.1.3. **Efecte asupra colului uterin**

Colul uterin prezintă sub contraceptive administrate peroral un aspect pseudogravidic, moale, edematos, congestionat sau livid. Frecvent se observă ouă Naboth, uneori eroziuni. Secreția este totdeauna mai abundentă.

S. A. Gall (1969) a găsit modificări cervicale, cu zone iod-negative la 83% din 103 bolnave de 19—49 de ani cu tratament anticoncepțional. În ceea ce privește modificările mucoasei malpighiene exocervicale, H. J. Soost (1966) găsește că epi-

Scanned with OKEN Scanner

teliul cervicovaginal se modifică puțin sub influența progestativelor, în comparație cu epiteliul gravidic, care se mărește și devine mai înalt. Singurul element important ar fi dezvoltarea stratului bazal și intermediar și maturația incompletă a straturilor superficiale, ale căror nuclei rămîn veziculoși.

S. A. Gall (1969) semnalează o înmulțire a celulelor situate deasupra stratului germinativ cu frecvente mitoze. Aproape de suprafață elementele suferă o aplatizare lamelară, care este la originea unui strat compact, distinct de restul epiteliului.

G. von Guhr (1966), studiind 65 de femei sub anticoncepționale luate peroral, găsește în toate cazurile o parakeratoză și la 64% o hiperplazie a straturilor bazale.

E. Cariba (1970) găsește după tratamentul cu Ovulen o parakeratoză asociată cu îngroșarea epiteliului exocervical.

Jacqueline Dupré-Froment constată același lucru după tratament cu steroizi la 30—40% din paciente și semnalează distrofia celulară care decurge dintr-o maturație precoce și prea rapidă a elementelor malpighiene.

Inflamația este un fenomen constant în stromă. Numeroase capilare urcă perpendicular spre suprafață, înconjurate de o masă exsudativă punctată de limfoplasmocite și polimorfonucleare care pot să infiltreze învelișul epitelial, generînd o eroziune.

G. Wied constată o înmulțire a florei microbiene sub anticoncepționale și semnalează și citoliza cu bacil Döderlein. Pe frotiurile citologice găsim placarde de celule cu nuclei rotunzi, inegali, frecvent opacifiați, provenind din toate straturile celulare pe un fond de mucus, diluat de un exsudat edematos cu multe leucocite.

Modificările mucoasei cilindrice endocervicale. Potrivit părerii tuturor autorilor, cele mai evidente modificări ale endocolului interesează structurile glandulare și stroma. Multe coluri prezintă un ectropion voluminos, burjonant. În lungul canalului franjurile sînt polipoide. Examenele histologice arată o mărire constantă a numărului și volumului glandelor care se invaginează, în timp ce ramificațiile lor taie în toate sensurile extremitatea burjonantă a franjurilor. Secreția excesivă destinde glandele, pe punctul de a le rupe. Axele conjunctive inflamate sînt infiltrate de plaje granulomatoase hipervascularizate.

S. A. Gall găsește în 50% din biopsii tromboze capilare. Aceste fenomene inflamatorii întreținute, ca și în sarcină, de excesul de mucus, ajung la ulcerații greu de vindecat. În afară de aceste transformări se citează o metaplazie epidermoidă interesînd marginea franjurilor și a glandelor, constituită din 2 sau 3 rînduri de celule parabazale, care ridică epiteliul cilindric. Ca urmare, canaliculele de neoformație, ramificate la maximum, sînt repede acoperite.

Frotiurile exo și endocervicale ne arată edemul, inflamația și bogăția franjurilor cilindrice. Substanța de fond este abundentă, serofibrinoasă, acoperită de conglomerate inflamatorii granulomatoase, bogate mai ales în leucocite, cu nuclei denudați, care ne arată friabilitatea epitelială.

Se observă placarde de celule endocervicale voluminoase, turgescente, cu nucleu mare cu citoplasma destinsă. În vecinătatea acestor placarde se pot găsi insule de celule epidermoide metaplazice, tinere, alungite, îngustate, cu contur neregulat, asemănătoare celulelor cilindrice, cu aspect papilar.

5.1.2. **Modificările patologice ale tractului uterin, atipiile epiteliale**

S-au semnalat deseori în cursul administrării anticoncepționalelor peroral remanieri epiteliale care pun problema unei displazii severe, chiar a unui cancer

Scanned with OKEN Scanner

intraepitelial. Hiperplazia adenomatoasă activă a mucoasei cilindrice endocervicale poate fi confundată cu un adenocarcinom înalt, diferențiat glandular. Această leziune neobișnuită a fost descrisă de autorii americani sub numele de hiperplazia microglandulară sau hiperplazia adenomatoasă și cribriformă a glandelor și celulelor de rezervă ale colului uterin. Unele coluri pot să fie de la început suspecte de proliferare malignă sub steroizi anticoncepționali, prezentînd la orificiul extern un mugure roșu și friabil. Este posibil ca aceste caractere macroscopice să corespundă unui aspect histologic tot atît de alarmant, cel puțin la prima vedere. Franjurile mucoasei endocervicale au devenit vegetații exuberante, tăiate în toate sensurile de o rețea complexă de canalicule glandulare ramificate la maximum, cu multiple burjonări, sau adunate în formații trabeculoalveolare cribriforme.

Un studiu mai aprofundat permite în majoritatea cazurilor să se afirme că este vorba de o leziune benignă. Dezordinea arhitecturală este aparentă și se poate identifica desenul multiplelor arborizații glandulare cu celule monomorfe, cu cromatină dispusă regulat, fără mitoze. Aspectul frotiurilor constituie un argument în plus pentru benignitate. Pe un fond edematos, cu mucus, se observă plaje celulare cilindrice hipersecretante și placarde pseudosincițiale de celule de rezervă, cu nuclei fără anomalii. Mai activă decît cea întîlnită în graviditate și legată numai de tratamentul cu anticoncepționale, această leziune poate să apară la femeile în climacteriu, tratate cu progestative în doze mari. Totuși, această leziune rămîne specifică unei vîrste tinere.

Atipiile legate de contraceptivele perorale sînt legate de anomaliile epiteliului malpighian metaplazic, care se substituie marginii cilindrice a ectopiei și prezintă mai multe forme citohistologice: displazii regulate sau neregulate, cu celule discariotice cu caracter pseudogravidic și epitelii hiperactive mai mult sau mai puțin diferențiate, imature.

Displaziile cu celule discariotice se caracterizează printr-o activitate a straturilor bazale, care perturbă structura epitelială, cu modificări variate de talie, formă, și structura nucleilor pe cale de retracție. Frotiurile ne arată celule bazale și intermediare cu anizonucleoză și polimorfism nuclear.

Epiteliile hiperactive imature sînt rar observate și se caracterizează, ca și în sarcină, printr-o îngrămădire pînă la suprafață de celule alungite și îngustate, legate prin tonofibrile cu nuclei voluminoși, uneori retractați, discariotici. Frotiurile arată un aspect liniștitor, și anume plaje de celule alungite cu nuclei monomorfi. Criteriile histopatologice de diagnostic diferențial între leziunea benignă și cea malignă se bazează pe analiza structurii particulare a straturilor bazale și pe calitatea mitozelor. Pe frotiuri trebuie analizată cu atenție structura nucleilor, în regresie în displazii, păstrînd activitatea neschimbată în cancer. Acest caracter regresiv al nucleilor dă discariozei sub anticoncepționale o specificitate aparte, izbitoare atît pe frotiu, cît și pe secțiunile histologice. Atipiile epiteliale sub anticoncepționale orale ridică, dealtfel ca și în sarcină, problema unei eventuale acțiuni cancerigene a progestativelor.

5.2. Anticoncepționalele orale, displaziile și cancerul intraepitelial

(Cytologie gynécologique abdomino-pelvienne et mammaire)
Jacqueline Dupré-Froment, 1974, p. 241—245

S-a demonstrat că durata mijlocie a evoluției unui cancer intraepitelial este de 10—15 ani.

Scanned with OKEN Scanner

R. M. Richard și B. H. Barron (1968), urmărind trei ani 462 de bolnave prin metoda frotiurilor cervicale, au arătat că displaziile cervicale aveau o durată medie de viață de la 6—8 luni și că 12% progresau la 8 luni spre cancerul intraepitelial. Acești autori cred că regresia spontană a unei displazii este rară fără instituirea unui tratament.

Studiind în 1966, 782 de femei sub noretilnodrel-mestranol timp de 6—30 de luni, J. E. Ayre nu a găsit nici o schimbare la 654. Din contră, 60 prezentau o displazie sau un cancer intraepitelial. Examenele citologice repetate nu au arătat o agravare a leziunii. Mai mult, la 1/3 din cazuri s-a observat o regresie a leziunilor displazice. Repetînd experiența în 1969, Ayre face constatări analoge într-un centru de aviație pe 1 020 de femei tratate cu noretilnodrel-mestranol. Supravegheate prin frotiuri endocervicale, la 27 din aceste femei s-a constatat o displazie sau un cancer intraepitelial. La 2/3 din acestea leziunile au rămas staționare, cu tot tratamentul administrat, iar la 1/3 leziunile au regresat. Pe de altă parte, Ebner și Sandritter au demonstrat în 1968 că la șoareci, un produs cancerigen depus în canalul cervical poate fi inactivat de progestativele de sinteză, cu condiția ca progestativul să fie administrat înainte de organizarea leziunii. Cea mai mare parte a lucrărilor statistice din centrele de aviație americane infirmă în prezent acțiunea cancerigenă a anticoncepționalelor. Se afirmă chiar, că la femeile „sub pilulă" incidența cu cancerul de col și endometru este mai mică. Se cunosc și autori cu păreri contrarii, ca M. R. Melamed și colab. (1968), care demonstrează că există mult mai multe leziuni cervicale apropiate de cancerul intraepitelial sub anticoncepționale decît prin utilizarea diafragmei : $6{,}6^0/_{00}$ în primul caz și $3{,}8^0/_{00}$ în al doilea caz la început ; după 4 ani $8{,}4^0/_{00}$ pentru pilulă și $4{,}2^0/_{00}$ pentru diafragmă, iar la 5 ani $14^0/_{00}$ pentru pilulă și 4, $3^0/_{00}$ pentru diafragmă. De fapt femeile care utilizează pilula sînt în general mai lipsite de mijloace, cu nașteri mai numeroase și mai precoce și se știe, pe de altă parte, că diafragmul are un mare rol protector în contactul sexual și în ceea ce privește infecția. Toate statisticile sînt însă insuficiente dacă ne gîndim la durata atît de lungă a cancerului intraepitelial de la debut și pînă la dezvoltarea finală.

În legătură cu acest subiect W. C. Andrews (1971) amintește atipiile considerate specifice pilulei și neacceptate ca neoplazice, cum este metaplazia mucoidă microchistică, microglandulară pe col, hiperplazia miometrului și atipiile sale celulare, obținute cu doze mari de estroprogestative sau numai cu progestative.

Toți autorii semnalează raportul direct dintre frecvența leziunilor și durata tratamentului anticoncepțional.

5.3. Cervicitele herpetice

Studiul epidemiologic al cancerului de col a pus problema existenței unui factor de transmisie venerian, identificat în studii recente cu virusul herpetic II. Transmisia virală este înlesnită de viața sexuală activă. Virusul herpetic II a fost izolat prima oară în 1947 din secrețiile vaginale. În 1963 au fost descrise modificările caracteristice pe frotiuri, deosebindu-se o infecție primară și una recurentă (Allan și colab., 1970).

Cromatina nucleară se condensează pe membrană, centrul nucleului rămîne amorf, sticlos, se observă mici vacuole și incluzii înconjurate de halou clar, apar celule multinucleate. În infecția recurentă incluziile sînt mai numeroase, ca și celulele multinucleate gigante. Evoluția infecției herpetice este cam de 5 zile.

Scanned with OKEN Scanner

În concluzie, nu s-a putut demonstra categoric că anticoncepționalele ar genera atipii cervicale, dar se pare că le favorizează, prin crearea unui ectropion, remaniat fără încetare de excesul de mucus și macerație.

Pe de altă parte se știe că anumite atipii, chiar severe, dispar total după suspendarea tratamentului. Mai mult, examenul frotiurilor și al secțiunilor histologice arată amprenta hormonală pe celule, fie ele benigne sau maligne. Aspectul acesta amintește totdeauna pe cel al infecției herpetice, de aceea se pune problema dacă nu există cumva o corelație între infecțiile herpetice și leziunile precancerose sau canceroase generate de anticoncepționale.

Practic, este necesară o supraveghere viguroasă a femeii cu leziuni suspecte sub esteroprogestative, mai ales dacă este tînără, prin examene colposcopice, histologice și citologice și eventual tratament antiinflamator, înainte de a se lua o decizie terapeutică hotărîtoare. Dacă leziunea rămîne neschimbată cîteva luni, se tratează ca atare. O condiție indispensabilă mai este examinarea sistematică a bolnavei, înainte de administrarea anticoncepționalelor orale, instituindu-se tratamentul necesar.

5.4. Evaluarea citologică a endometrului la femeile care au metroragii în postclimacteriu

Isaacs I. H., Ross F. H. ● *Amer. J. Obstet. Gynaec., 1978, 131, 410—412*

Definim metroragii în postclimacteriu, sîngerările care survin la un an sau la un interval mai mare de timp, după oprirea menstrelor.

Se afirmă că neoplasmul endometrului este responsabil pentru jumătate din aceste sîngerări, ceea ce a părut nespus de mult autorilor acestui articol, care în prezentul studiu încearcă să stabilească retrospectiv frecvența cancerului de endometru după chiuretaje pentru metroragii, precum și exactitatea citologiei endometriale în sîngerările din postclimacteriu.

Studiul retrospectiv pe 143 de bolnave a constatat că în 69% din cazuri metroragia era de etiologie benignă. În 8% din cazuri cantitatea tisulară a fost insuficientă pentru a permite examenul histologic, iar în 23% din cazuri metroragia a fost într-adevăr determinată de cancere endometriale (33 de cazuri din 143).

Concomitent s-a făcut un studiu și pe un lot prospectiv, rezultatele pe 69 de bolnave fiind următoarele: 9 cancere de endometru cu citologie pozitivă în 7 cazuri, îndoielnică într-un caz și un caz fals negativ; hiperplazii chistice și adenomatoase, polipi, atrofie în 8 cazuri; insuficiență tisulară cu lipsa posibilității de a interpreta frotiul în 7 cazuri.

În concluzie, se poate spune că, pentru uzanța obișnuită, citologia și chiuretajul uterin dau rezultate foarte fidele în metroragiile din postclimacteriu, în care cancerul endometrial nu reprezintă însă etiologia cea mai frecventă.

5.5. Citologia endometritelor de climacteriu supurate

(Cytologie gynécologique abdomino-pelvienne et mammaire)
Jacqueline Dupré-Froment, 1974, p. 270—272

Endometritele supurate au corespondent pe frotiuri o substanță de fond densă, heterogenă, compusă din bule de puroi și resturi celulare necrozate, leucocite

Scanned with OKEN Scanner

alterate, nuclei denudaţi hipocromi, histiocite macrofage, placarde de celule endometriale atrofice. Nu trebuie neglijat faptul că orice endometrită poate să ascundă un cancer, ale cărui elemente să fie acoperite de masa purulentă. Controlul frotiului trebuie să fie minuţios, iar după tratamentul antiinflamator, repetarea examenului de secreţie este obligatorie.

5.6. Aspectul citologic al frotiului în cazul dispozitivelor intrauterine

(Cytologie gynécologique abdomino-pelvienne et mammaire)

Jacqueline Dupré-Froment, 1974, p. 273—275

Introducerea în cavitatea uterină a unui dispozitiv anticoncepţional sau sterilet, ne dă un tablou special citohistologic. Corpul străin poate leza mucoasa, ceea ce provoacă o necrobioză, asociată adesea cu o inflamaţie secundară. La examenul histologic porţiuni din endometru apar hipocolorabile, rarefiate prin destrucţia structurilor normale, pe care le înlocuiesc mase amorfe. La periferia acestor zone se pot observa tromboze fibrinocruorice. Pe frotiuri găsim un aspect necrobiotic şi necrotic, cu mase fibrinohemoragice întreţesute de celule endometriale provenite din tubi şi stromă, nuclei denudaţi, elemente inflamatorii variate şi mai ales histiocite multinucleate, ca reacţie de corp străin. Ca totdeauna cînd o agresiune perturbează receptivitatea endometrului la incitaţiile hormonale, mai ales la progesteron, găsim semne de dezechilibru estro-progestativ, cu deficit al acţiunii luteale. De menţionat că acest tip de dezechilibru este asemănător cu cel din tuberculoză.

5.7. Citologia endopelviană şi peritoneală

(Cytologie gynécologique abdomino-pelvienne et mammaire)

Jacqueline Dupré-Froment, 1975, p. 301—317

Citologia endopelviană şi peritoneală cuprinde studiul materialului endopelvian, recoltat prin puncţie sau aspiraţie: sucuri tisulare, lichide provenind din formaţiile parauterine, ovariene şi paraovariene, exsudate peritoneale.

Această metodă nu se aplică tumorilor suspecte de la început de degenerescenţă malignă, în virtutea impreciziei limitelor lor şi a caracterului burjonant, pentru a evita însămînţarea pe traiectul acului de puncţie. Prelevările se fac pe cale transabdominală în cursul celioscopiei, şi în ceea ce priveşte lichidele peritoneale, prin puncţia transvaginală a fundului de sac Douglas.

Pentru clinician este esenţial să poată obţine un diagnostic precis fără să recurgă la laparotomie, prin examenul citologic al produselor de puncţie ale formaţiunilor parauterine şi revărsatelor peritoneale. Pentru obţinerea unor rezultate bune este necesară o tehnică riguroasă. Se apreciază caracterele macroscopice ale lichidului: abundenţă, culoare, consistenţă, originea sa fiind precizată de clinician. Lichidul poate fi seros, ca apa de stîncă, seroalbuminos, murdar, serosangvinolent sau net hemoragic, filant, vîscos, dens.

Scanned with OKEN Scanner

Produsul de puncție este trecut imediat într-o soluție de formol 14%, în proporție de 1/4 din cantitatea lichidului extras, se centrifughează 10 minute, la 1 000 de turații/min. Sedimentul se întinde pe frotiu și este colorat fie prin metoda Papanicolau, care necesită o fixare prealabilă în alcooleter de 6-8 ore, fie folosind metoda Giemsa (Tzanck), mai simplă și mai puțin costisitoare.

Studiul citologic cuprinde examenul substanței de fond, identificarea elementelor celulare, endocrine, inflamatorii, sau elementelor figurate sangvine. Se caută sistematic criterii de malignitate, resturi necrotice celulare, anomalii nucleare. Deosebim 3 grupe pincipale de lichide în funcție de caracterele lor macroscopice și problemele de diagnostic pe care le pun:

— lichidele nehemoragice, seroase, seroalbuminoase, filante, care corespund chisturilor funcționale foliculare și chisturilor organice seroase și mucoase;

— lichidele hemoragice, care corespund chisturilor luteale, hemoragice, sau chisturilor endometriozice și

— lichidele serosangvinolente cu aspect murdar, fond heterogen, leucocite, nuclei denudați, resturi neregulate și atipii, care ne evocă imaginea de adenocarcinom.

Citologia peritoneală este de dată mai recentă și a fost folosită mult timp numai în diagnosticul ascitelor. Metoda, utilizată prima dată de americani (R. M. Graham și colab., 1967) în depistarea sistematică a cancerului pelvian, folosește lavajul peritoneal, puncția transvaginală a fundului de sac Douglas, cu prelevarea materialului, prepararea și citirea lui.

Practica medicală și folosirea celioscopiei au arătat că în multe afecțiuni există mici revărsate peritoneale, formînd lame de lichid de mărime variabilă sau serozități colectate în Douglas.

Examenul citologic sistematic al acestora a permis să se stabilească în afecțiuni necanceroase, formule de citologie peritoneală, care coroborate cu datele celioscopice au ușurat stabilirea diagnosticului.

Deși prezintă avantaje nete, această citologie peritoneală este puțin cunoscută și practicată, fie din cauza dificultății de prelevare, care impune prezența unui specialist, fie din cauza interpretării, care necesită un citolog cu antrenament deosebit.

În prezent, această metodă se practică din ce în ce mai mult, făcînd parte integrantă din examenul celioscopic.

Majoritatea lichidelor sînt prelevate pe cale celioscopică, abdominal sau vaginal, din Douglas sau pe cale joasă, de o parte și de alta a rectosigmoidului.

M. Mintz practică puncția vaginală în Douglas cu ocazia celioscopiei sau a unui chiuretaj biopsic, chiar fără anestezie în timpul examenului ginecologic. Sub anestezie se face uz de un ac de puncție în Douglas de 12 cm. Ambulatoriu se utilizează un ac fin de 2 cm cu aripioare din plastic (R. Graham). Cantitatea de lichid extras sub celioscopie este cantitativ variabilă, obișnuit pînă la 10 ml, uneori mai mult, pînă la 60 de ml. Lichidul poate fi apos, clar, murdar, tulbure, gălbui. Cîteodată este hemoragic, vîscos, negricios, cel mai adesea serosangvinolent.

Puncția fundului de sac Douglas procură în general un material mai mult sau mai puțin abundent, uneori cîteva picături cu aspect clar, citrin sau tulbure, gălbui, serosangvinolent sau net hemoragic.

Cantitatea de lichid extrasă poate să ajungă în rare cazuri pînă la 20 ml (M. Mintz). Dacă se extrag numai cîteva picături, acestea se întind direct pe lame. În caz că produsul de puncție depășește 0,5 ml, lichidul este centrifugat, după ce în prealabil a fost amestecat cu o soluție de formol 14% în proporție de 1/4 din cantitatea lichidului de puncție. S dimentul se întinde pe lamă și se colorează. Cînd lichi-

Scanned with OKEN Scanner

dul este suficient de abdundent pentru îmbogăţirea sedimentului, se întrebuinţează filtrul Millipore sau citocentrifugarea.

5.7.1. **Citologia peritoneală în cursul ciclului**

Faza preovulatorie este caracterizată printr-o hiperplazie mezotelială, legată direct de impregnarea estrogenică. Pe un fond albuminos curat, se observă placarde celulare fie tipic mezoteliale, întinse plaje sinciţiale cu nuclei repartizaţi regulat, fie în transformare epitelială cu celule cubice sau cilindrocubice îngrămădite unele lîngă altele, cu limite distincte şi formă rotundă sau alungită. Un tablou citologic identic se constată la femeia în menopauză după administrarea prelungită de estrogeni. Substanţa de fond este edematoasă, abundentă, arătînd congestia pelviană.

Faza premenstruală, care corespunde unui edem peritoneal ce poate să ajungă pînă la exsudat hemoragic, relevă pe frotiuri o substanţă de fond serofibrinoasă, abundentă, roşiatică, heterogenă, cu numeroşi nuclei denudaţi, amestecaţi cu placarde celulare pe cale de disociere.

Limita între normal şi patologic este greu de precizat. Măsurînd în cursul ciclului intensitatea remanierilor peritoneale legate direct de impregnarea hormonală, putem explica unele tulburări funcţionale ritmate de ciclu, care pot fi în raport cu o iritaţie peritoneală anormal de intensă în momentul ovulaţiei. Exsudatele peritoneale hematice pot fi ritmate de ciclu şi independente de acesta. Exsudatele ciclice apar în stadiul secretor avansat şi pot să coincidă cu menstrele. S-ar părea că au explicaţia în refluxul tubar de sînge endocavitar, menstrual sau paramenstrual. O biopsie făcută în acel moment pune în evidenţă pe mucoasa endometrială zone hemoragice care ulcerează stroma endometrială. Alte exsudate se pot constitui în contextul de endometrioză pelviană. În general aceste fenomene corespund clinic cu dismenoreea, menoragiile, menstrele trenante, dureri şi sîngerări înainte de menstre.

Pe frotiurile peritoneale de reflux tubar se observă o substanţă hemoragică densă, bogată în hematii intacte sau ratatinate, cu depozite de pigment feric. În caz că exsudatul s-a constituit lent, se pot găsi pe frotiuri şi îngrămădiri celulare asemănătoare cu cele din postovulaţe, la care se adaugă şi macrofagele încărcate cu pigment feric. Uneori, în mod excepţional se pot găsi în aceste exsudate şi placarde celulare endometriale.

Exsudatele peritoneale independente de ciclu pot fi consecinţa menometroragiilor cu reflux tubar din leiomiomatoze, adenomioze sau polipoze. Examenul lichidului arată originea sa endocavitară.

Pelviperitonita hemoragică a sarcinilor extrauterine tubare are un tablou citohistologic asemănător, cu menţiunea însă că în acest caz infl ma ţ a este mai marcată. Metamorfismul decidual al mezoteliului arată contextul gravidic. Frotiurile arată, pe un fond sangvinolent, dens, cu depozite de pigment şi macrofage, noduli granulomatoşi mezoteliali, în care celulele apar fără coeziune. Placardele de celule îngrămădite, ovalare, de talia unei celule bazale cu nucleu fin reticulat, arată decidualizarea mezotelială. Exsudatele inflamatorii pot fi generate de o pelviperitonită sau salpingită cu tablou clinic patent sau, din contră, mut în cazul antecedentelor pelviene salpingitice tratate sau nu cu antibiotice. Lichidul de puncţie trebuie verificat şi bacteriologic, dar cel mai adesea culturile rămîn sterile. Se recomandă ca prelevarea pentru depistarea unei pelviperitonite să se efectueze în afara perioadei postovulatorii.

Scanned with OKEN Scanner

5.8. Citologia peritoneală în cancerul pelvian

(Cytologie gynécologique abdomino-pelvienne et mammaire)

Jacqueline Dupré-Froment, 1974, p. 327—330

Pentru depistarea cancerelor pelviene s-au utilizat diferite metode: lavajul peritoneal, culdoscopia, puncţia sistematică transvaginală în Douglas.

În general, autorii au subliniat numărul mare de prelevări sărace, inutilizabile.

La 576 de cazuri de puncţii în Douglas R. Graham nu a găsit decît 8 frotiuri carcinomatoase din care 6 verificate prin intervenţie.

Practicînd la 80 de paciente puncţia fundului de sac Douglas, Jacqueline Dupré-Froment şi J. De Brux au găsit într-un singur caz frotiuri pozitive. Citologia peritoneală are o indicaţie majoră în supravegherea cancerelor pelviene operate, în special a celor ovariene. Apariţia unei hiperplazii mezoteliale în cursul examenelor citologice poate să aibă o semnificaţie prognostică. Fiindcă metoda celioscopică nu poate fi repetată prea des la acelaşi subiect, puncţia Douglas a devenit un examen de rutină. Practicată fără anestezie cu ace Butterfly în cursul consultaţiilor ginecologice puncţia poate să ofere şansa de a se obţine o serozitate, în care examenul citologic poate depista celule carcinomatoase provenind dintr-un cancer de ovar mut clinic. Puncţia este indicată mai ales la femeile în climacteriu, care manifestă semne de impregnare estrogenică anormală, metroragii fără nici o proliferare endometrială. Deşi şansele depistării prococe prin puncţie a unui cancer pelvian sînt aproape egale cu cele ale depistării prin studiul descuamării spontane a unei tumori în lungul tractului uterin. Fiind inofensivă, metoda poate fi practicată curent, cu condiţia să fie utilizată de specialişti antrenaţi.

Aspectul citologic poate să aibă 2 variante: frotiuri tipic carcinomatoase şi frotiuri cu numeroase elemente mezoteliale şi inflamatorii suprapuse, care fac citodiagnosticul mai dificil.

În primul caz frotiul este constituit din îngrămădiri dense hipercome cu aspect papilar de celule cilindrice sau cubice, cu nuclei anormali. Numeroase cancere ovariene au ca elemente semnificative pe frotiuri celule monstruoase, destinse de vacuole, cu nucleol hipertrofiat şi fond murdar hemoragic, cu resturi celulare şi nuclei denudaţi, denşi, polimorfi.

A doua variantă de frotiuri, cu elemente inflamatorii suprapuse şi mezotelii numeroase, este mai greu de interpretat şi trebuie acordată toată atenţia detaliilor de structură, anomaliilor nucleare, chiar atenuate, densităţii celulare, care este mai mare în carcinomatoză.

Chiar dacă citologia peritoneală nu poate juca un rol preponderent în diagnosticarea afecţiunilor pelviene, ea rămîne valoroasă ca auxiliar al clinicii şi celioscopiei, putînd să confirme o etiologie hormonală şi inflamatorie în tulburări funcţionale neprecizate, să urmărească ameliorarea procesului inflamator şi să constate vindecarea. În sfîrşit, joacă un rol important mai ales în supravegherea cancerelor pelviene, putînd să depisteze o recidivă în stadiul precoce.

Scanned with OKEN Scanner

5.9. Modificările histocitologice după iradiere

(Cytologie gynécologique abdomino-pelvienne at mammaire)

Jacqueline Dupré-Froment, 1974, p. 183—187

Dacă se examinează o piesă de operaţie Wertheim după procedeul clasic de iradiere, se observă în majoritatea cazurilor o oprire a proliferării carcinomatoase.

În peretele sau pe marginea canalului endocervical nu se mai găsesc decît resturi necrotice, keratinizate, înconjurate de plasmodii multinucleate. Remanierile tisulare locale sînt însă mari. Stratul malpighian normal a dispărut pînă în fundul de sac vaginal. Stroma este acoperită de un ţesut granulomatos, tapisat cu un înveliş fibrino-leucocitar. Se observă plaje de celule mono- şi plurinucleate, fibroblaştii tineri şi activi, vase de neoformaţie. În profunzime găsim necroză, hialinizare parietală şi tromboze. Mucoasa cilindrică este de asemenea distrusă. Dacă persistă, este modificată, cu stroma hialină sau fibrinoidă, hipervascularizată, cu plaje inflamatorii, iar glandele dislocate de infiltraţie edematoasă au epiteliul de înălţime inegală, frecvent cu celule alungite, în formă de rachete.

Frotiurile cervico-vaginale sînt constituite din resturi necrotice grunjoase, sînge alterat, numeroase polimorfonucleare, histiocite şi macrofage, celule gigante multinucleate.

Celulele epiteliale benigne sînt caracteristice, permiţînd precizarea diagnosticului chiar fără anamneză. Celulele superficiale sînt puţine, de talie mare, plate, cu nervuri fine şi granulaţii.

Celulele intermediare şi bazale se grupează în placarde laxe, fără coeziune celulară. Citoplasma poate fi condensată sau foarte clară, cu vacuole de mărime variabilă. Nucleii sînt voluminoşi; pot fi edematoşi, fără cromatină, vacuolizaţi, sau, din contră, condensaţi, hipercromi, cutaţi. Elementele celulare care au mai păstrat puterea de regenerare au nucleul regulat, cu condensări cromatiniene, cu nucleol hipertrofiat şi membrană bine desenată.

Unele celule se transformă în macrofage, altele conţin o vacuolă unică ce împinge spre periferie nucleul în formă de semilună. Elementele cilindrice suferă aceleaşi transformări ca şi celulele malpighiene şi sînt greu de recunoscut din cauza citoplasmei întinse şi rotunjite, care le face să semene cu mici celule bazale. Suferind aceleaşi alteraţii ca şi celulele benigne, celulele carcinomatoase îşi măresc suprafaţa nucleocitoplasmatică cu vacuolizare accentuată, hipertrofia nucleolilor, multinucleere, degenerescenţă necrobiotică, cariorexis. Din această identitate de alterări ale celulelor benigne şi maligne provin toate dificultăţile de interpretare ale frotiului postradic. Se mai adaugă şi variabilitatea acestor fenomene de la o bolnavă la alta şi, mai ales, persistenţa remanierilor un timp foarte îndelungat, sau chiar definitiv. Celulele benigne remaniate relevă o morfologie care se apropie de criteriile de malignitate, nucleu mare lobulat, fisurat, hipercrom, aparat nucleolar hipertrofiat şi hiperplaziat. Celulele carcinomatoase vor pierde din criteriile specifice de malignitate, creşterea citoplasmatică va atenua inversarea raportului normal nucleu/citoplasmă, cromatina se şterge, nucleul şi citoplasma se vacuolizează. Examinînd frotiurile, nu se va ţine cont în apreciere decît de celulele benigne sau maligne, intacte fără alteraţii. În cazul unui fond murdar, necrotic, care poate îngreuia examenul, se va repeta frotiul după instituirea unui tratament antiinflamator.

Scanned with OKEN Scanner

Cu toate că teoria Graham a avut un mare succes, ea este din ce în ce mai neglijată astăzi. R. M. Graham arată că, în cursul iradierii, celulele carcinomatoase modificate nu au valoare diagnostică.

În tratatul său de citologie, G. Koss subliniază că observarea acestor celule 4 săptămîni sau mai tîrziu după iradiere arată sterilizarea incompletă a tumorii.

Graham este de părere că prezența în cursul tratamentului a mici celule canceroase înfloritoare pot să arate un cancer activ, spre deosebire de cele diferențiate, care au prognoză favorabilă. De asemenea, un frotiu cu celule indemne, diferențiate, epidermoide pot fi semnul unui cancer persistent.

Cu toată dificultatea de interpretare a frotiurilor postradice și valoarea lor discutabilă, citologia rămîne în afară de clinică singurul mijloc de supraveghere a unui cancer iradiat și de depistare a unei recidive.

5.10. Citohistologia mamară în papilomul canalicular

(Cytologie gynécologique abdomino-pelvienne et mammaire)

Jacqueline Dupré-Froment, 1974, p. 347—350

Adenoamele dendritice, cel mai adesea multiple, fac parte integrantă din mastoze. Aspectul lor este cel al unei proliferări arborescente, care destinde lumenul unui canal galactofor, implantat în perete direct, sau printr-un pedicul.

Secțiunile histologice arată o rețea capricioasă de canalicule cu lumene rotunde sau alungite, separate de travee conjunctive, căptușite cu un strat cilindrocubic intern și mioepitelial extern de tip sudoripar apocrin.

Papilomatoza floridă a mamelonului este o formă particulară a adenomului dendritic localizat la canalele galactofore mamelonare. Este o tumoare subareolară, erozivă, cîteodată burjonată, constituită din multiple canalicule ramificate, cu marginea cilindrică regulată pe un strat mioepitelial.

Hiperplazia ductală difuză se caracterizează printr-o burjonare epitelială, asociată adesea cu o ectazie galactoforică secretantă. Marginea devine pluristratificată, apoi proliferează sub forma unor vegetații neregulate, în mijlocul cărora se formează un ax conjunctiv. Lumenul ramificațiilor de primul ordin rămîne permeabil, cel al canaliculelor se obturează.

Oricare ar fi forma de proliferare epitelială, frotiurile sînt identice. Pe un fond hemoragic, adesea inflamator, se observă grupe de celule cilindrice, cu aspect papilar, dispuse în rozetă în jurul unui ax. Dacă este vorba de un adenom dendritic, în afară de inelele papilare există placarde în "S" sau ca o aripă de fluture, cu nuclei multipli rotunzi, monomorfi.

5.11. Diagnosticul diferențial al citologiei mamare

(Cytologie gynécologique abdomino-pelvienne et mammaire, p. 372—377)

Jacqueline Dupré-Froment

Dificultățile de interpretare în citologia mamară sînt în strînsă legătură cu condițiile de prelevare, fie că este vorba de examenul unei scurgeri mamelonare, fie al produsului de puncție al unei tumori pline sau lichidiene.

Scanned with OKEN Scanner

Scurgerea mamelonară arată leziuni diverse. Poate să corespundă la o dilatare prin hipersecreţie parţială sau totală a arborelui galactofor, ectazia secretantă benignă, caracterizată printr-o scurgere continuă, lactescentă, săracă în celulele spumoase. Cîteodată scurgerea este inconstantă, spontană, cu aspect de vomică provenind dintr-un chist mărginit cu epiteliu hipersecretant sau dintr-o pungă de retenţie, consecutivă unei strîmtorări canaliculare printr-o proliferare epitelială localizată, de tip dendritic. Scurgerea capricioasă poate fi legată şi de o proliferare ductală, difuză, asociată sau nu cu o tumoare palpabilă. Asocierea secreţiei-tumoare este importantă şi îngrijorătoare în 30-50% din cazuri şi poate să corespundă la 3 tipuri de leziuni:

a) *un carcinom intragalactoforic*, pur sau asociat cu o tumoare invazivă. Frotiurile abundă de resturi epiteliale, polimorfe, numeroşi nuclei denudaţi polimorfi, cu structură densă. Descoperirea insulelor papilare bine conservate, cu celule „inel cu pecete" confirmă diagnosticul;

b) *o displazie moderată*, caracterizată prin secţiunile histologice printr-o proliferare epitelială intralobulară sau ductală, întinsă şi neregulat repartizată, polimorfă, papilară şi dendritică, fără anomalii nucleare şi fără mitoze. În lobul, celulele păstrează o displazie radiară, chiar dacă lumenele sînt obturate. Frotiurile arată o substanţă de fond serofibrinoasă sau fibrinohemoragică cu aspect curat, mai mult sau mai puţin inflamator, iar grupele epiteliale sînt monomorfe, cu nuclei regulaţi. Chiar în cazul cînd vegetaţiile suferă o necrobioză şi nucleii se condensează devenind hipercromi, iar citoplasma se vacuolizează, aceste ramanieri nu sugerează anomalii;

c) displazia poate fi gravă sau la limita de frontieră, cînd criteriile morfologice sînt capabile să distingă un cancer incipient de o leziune benignă. O proliferare papilară difuză, cu nuclei voluminoşi, fără participare mioepitelială, este de la început suspectă. Mai avansată, leziunea este malignă atunci cînd stroma rămîne subţire şi se observă aspecte poliadenoide în straturile celulare, obstruînd lumenul canalelor. Frotiurile arată o substanţă de fond curată, fără resturi, uneori lactescentă, dar foarte bogată în grupe papilare, perlate, cu celule dispuse în straturi concentrice în jurul unui ax. Deşi nucleul este anormal, citoplasma este abundentă, spumoasă sau lactescentă, şi numai mega— şi anizonucleoza, hipertrofia nucleolilor permit ca frotiurile să fie considerate pozitive. Nu trebuie neglijată în acest caz intensitatea fenomenelor inflamatorii, iar simpla supuraţie trebuie diferenţiată de necroza carcinomatoasă.

Produsul de puncţie al unei tumori pune probleme de diagnostic diferenţial în cazul unei tumori pline. Tumorile lichidiene sînt în general benigne şi cancerizarea lor implică circumstanţe deosebite. Sau este vorba de un cancer dendritic, care a dilatat canalul în amonte, sau un cancer invaziv în vecinătatea unui chist, cu peretele eventual infiltrat, sau chiar un cancer primitiv masiv, cu centrul săpat de cavităţi anfractuoase, necrotice.

Carcinoamele mamare invazive suferă în general o necroză aseptică, fără aflux de leucocite; de aceea se poate afirma de la început că aproape în toate cazurile, prezenţa elementelor inflamatorii mono— sau polimorfonucleare în abundenţă pe frotiuri constitue o certitudine de benignitate. O singură excepţie poate confirma această regulă şi anume mastita carcinomatoasă, formă rară, în care afluxul leucocitar poate să acopere celulele carcinomatoase. Anumite cancere foarte diferenţiate, canaliculare sau glandulare, cu anomalii nucleare atenuate pot să fie confundate citologic cu adenoza sau adenofibromul, dar nucleii epiteliali denudaţi şi meganucleoza ajută la clarificarea diagnosticului.

Scanned with OKEN Scanner

O problemă asemănătoare se pune în ginecomastie, în care un adenocarcinom foarte diferențiat poate fi confundat cu un epiteliu galactoforic hiperplazic.

Schirul, ca și mastoza scleroasă regresivă, dă frotiuri sărace, în general cu cîțiva nuclei denudați, ca în punctiile nereușite.

5.12. Valoarea și indicațiile actuale ale citologiei mamare

(Cytologie gynécologique abdomino-pelvienne et mammaire)

Jacqueline Dupré-Froment, 1974, p. 377—379

Citologia mamară poate să dea în unele cazuri un diagnostic tot atît de precis ca și un examen histologic, cu condiția ca prelevarea să fie efectuată corect din locul leziunii, materialul să fie suficient, iar citologul să aibă un antrenament special.

Citologia lichidului de punctie poate să confirme un diagnostic clinic și radiologic de benignitate: chist, abces închistat, adenoză sau adenom, adenofibrom. Poate, de asemenea, să confirme un diagnostic clinic și radiologic de tumoare malignă. Se pune chiar problema dacă este posibilă instituirea unei fizioterapii fără confirmarea histologică prealabilă, plecînd de la triada clinică, citologie și radiologie, atunci cînd aceste trei sînt perfect concordante.

Citologia scurgerii mamelonare poate să afirme că o leziune este benignă, ca galactoforita ectaziantă, galactoreea, galactocelul, atunci cînd acestea apar după un episod gravidic și pe frotiuri se constată tipul inflamator pur, fără elemente epiteliale active, de tip colostral, fără anomalii ale celulelor lactante.

Citologia poate, de asemenea, să afirme că există o proliferare carcinomatoasă cu condiția ca toate criteriile care justifică o asemenea afirmație să fie reunite, o scurgere murdară, sangvinolentă sau serosangvinolentă, substanță de fond necrotică cu resturi epiteliale și nuclei denudați, voluminoși, hipercromi, insule papilare cu anomalii nucleare evidente, anizonucleoză, meganucleoză, aparat nucleolar hipertrofiat.

O condiție aproape sine qua non pentru afirmarea malignității este persistența acestui tablou citologic la prelevări repetate.

Limitele metodei. Citologia nu poate să ofere date decît asupra lichidului conținut în punga chistică, mai precis din zona parcursă de acul de punctie și nu poate să detecteze un cancer situat într-o glandă, cînd clinic nu a fost reperat decît un chist care a fost puncționat.

Valoarea citologiei este relativă în mastoze, care reprezintă un ansamblu de leziuni complexe, cu permanentă posibilitate de cancerizare, sau cînd există un cancer debutant, închis în interiorul ramificațiilor galactofore sau lobulare.

Frotiurile paucicelulare nu au valoare diagnostică decît dacă se poate centrifuga lichidul și există siguranța că marginea epitelială nu are caracter de malignitate. Frotiurile rămase sărace sînt nule ca valoare, dacă provin dintr-o tumoare plină.

Chiar frotiurile foarte bogate în celule pot crea incertitudini dacă anomaliile sînt puțin nuanțate și activitatea nucleară este prea importantă pentru o leziune banală. În acest caz se impune verificarea histologică.

În cazul ectaziei galactoforice secretante a femeii în plină activitate genitală sau în perioadă de climacteriu, citologia nu aduce decît un element provizoriu de benignitate, care trebuie confruntat cu datele clinice sau paraclinice și confirmat mereu de acestea.

Scanned with OKEN Scanner

Citologia mamară poate fi sistematic utilizată în prezența unei tumori chistice lichidiene, coroborînd datele citologice cu cele clinice și radiologice. Orice scurgere spontană mamelonară trebuie examinată citologic. Dacă citologia este pozitivă, iar datele clinice duc la aceeași suspiciune, ne aflăm singur în prezența unui carcinom, care poate fi confirmat histologic preoperator.

Dacă citologia este pozitivă fără tumoare palpabilă și aspectul citologic rămîne neschimbat de-a lungul repetatelor prelevări, este posibil ca citologia să aibă meritul depistării unui cancer încă mut clinic.

Dacă citologia este negativă, valoarea ei este mai restrînsă, fiindcă o leziune malignă poate să evolueze fără să poată fi pusă în evidență printr-o scurgere mamelonară intermitentă și cu descuamare variabilă. Pentru siguranță se poate încerca exprimarea glandei. Unii practicieni recomandă chiar administrarea de estrogeni trei zile înaintea prelevării.

În concluzie, citologia merită toată atenția în depistarea leziunilor mamare. Ca orice metodă paraclinică, are mai mare valoare cînd este pozitivă decît negativă. Valoarea ei este absolută cînd este inclusă și confruntată cu rezultatele clinice și radiologice.

5.13. Atipiile epiteliale gravidice

(Cytologie gynécologique abdomino-pelvienne et mammaire)

Jacqueline Dupré-Froment, 1975, p. 205—207

Modificările epiteliale gravidice pot să aibă două aspecte în funcție de zona de localizare:

— la nivelul epiteliului cervico-vaginal și

— remanierile metaplazice care se suprapun pe distrofii.

Discarioza gravidică a epiteliului cervico-vaginal este o formă minoră de modificare.

Epiteliul seamănă cu cel din sarcina normală, dar în straturile profunde bazale, multiplicate, nucleii sînt hipertrofiați la maximum. În cursul diferențierii lor spre suprafață, incapacitatea de a intra în picnoză, face aceste celule să devină discariotice, caracterele lor fiind cele ale celulelor naviculare, cu volum variabil, dar excesiv și pliuri mari ale membranei.

Aceste modificări sînt mai vizibile pe frotiuri decît pe secțiunile histologice. Se observă celule bazale sau intermediare, cu nuclei mari, cu particule de condensare cromatiniană, iar uneori nuclei retractați fără o structură cromatiniană vizibilă.

Leziunile displazice survin în cursul remanierii suprafeței ectropionului și ectopiei și constituie formele majore de modificare epitelială, apariția lor fiind în legătură cu hiperplazia celulelor de rezervă sub stimulul gravidic. Tendința acestor celule de rezervă este de a forma o linie continuă la limita epiteliului endocervical cilindric.

Distrofiile colului au o putere mare de remaniere în cursul sarcinii, anomaliile decurgînd din conflictul permanent dintre stimulare și frînare, pe care sarcina îl determină prin climatul gravidic hormonal.

Dacă metaplazia se declanșează din cauza iritației locale, ea nu poate să ducă la formarea unui epiteliu normal din cauza inhibiției hormonale, care influențează negativ maturația celulară.

Scanned with OKEN Scanner

Epiteliul format va fi subțire și fragil, constituit din cîteva straturi celulare slab diferențiate în sens epidermoid.

Fenomenele inflamatorii și traumatice îl distrug în mod constant, structura acestui epiteliu rămînînd foarte labilă atît timp cît contextul hormonal și inflamația nu se modifică.

Uneori, aceste remanieri capătă un caracter alarmant, ca în cazul epiteliului hiperactiv de regenerare.

Epiteliul metaplazic hiperactiv, slab diferențiat, de tip gravidic, este de fapt o acumulare de celule fără nici un semn de diferențiere sau maturație, deasupra membranei bazale. Nucleii sînt în general mari, hiperactivi și se observă mitoze în straturile celulare profunde și mijlocii.

Frotiurile efectuate din secreția vaginală ne arată placarde de celule puțin diferențiate, imature, cu nuclee voluminoase, dar cu contur regulat și cromatină reticulată.

Deși acest epiteliu este prin excelență instabil, cu tendință la transformare epidermoidă, contextul gravidic pare să-l întrețină în stadiul său inițial prin creșterea multiplicării celulare, odată cu frînarea măririi de suprafață. Cu timpul, și sub acțiunea unei terapii adjuvante, acest epiteliu poate să aibă o evoluție epidermoidă, dar păstrează adesea o densitate și o activitate nucleară cu caracter displazic, întreținute de sarcină.

Displaziile de tip gravidic au drept caractere comune discariozele (meganucleoză, anizonucleoză, polimorfism nuclear). Se întîlnesc sub două forme:

— *Displaziile neregulate gravidice*, mai frecvente, arată o stratificare tardivă cu o creștere oprită în stadiul de celulă bazală. Unul din caracterele lor principale este retracția discariotică a nucleilor de la jumătatea sau treimea superioară a epiteliului. Pe frotiuri se observă celule bazale dispuse în fișii fără coeziune celulară. Citoplasma este inelară, nucleii polimorfi, înfloritori sau retractați, crestați, cutați, cu cromatina pe cale de dispariție.

Pe măsură ce starea hormonală se modifică, leziunea devine regulată, dînd naștere la forme intermediare, pînă la displazia regulată. Această evoluție este legată de micșorarea densității celulare și creșterea citoplasmei.

— *Displazia regulată gravidică* este reprezentată de un epiteliu bine diferențiat, a cărui evoluție celulară atinge tipul intermediar, așa cum de altfel este normal în sarcină.

Numai discariozele rămîn semnele unei activități nucleare importante și a opririi maturației.

Frotiurile prezintă un aspect pestriț: alături de celule bazale hiperplazice apar elemente intermediare discariotice de talie mare, nuclei cu formă variată, regulați sau neregulați, fisurați, cu o condensare cromatiniană variabilă.

După naștere, odată cu scăderea inhibiției gravidice, se exfoliază elemente din toate straturile, îndeosebi superficiale, cu nuclei încă mari, dar regulați, după care urmează creșterea celulară și apariția picnozei, deci normalizarea leziunii.

În concluzie, displaziile de sarcină au ca element patognomonic celula discariotică gravidică, rotundă, bazală sau intermediară, cu citoplasmă inelară, cu nucleu mare, cu pliuri grosolane, cu nucleol și rețea cromatiniană în regresie.

Sarcina mărește sensibilitatea epiteliului cervical și a întregului tract müllerian la incitațiile hormonale și exacerbează potența lui de regenerare. Are loc o creștere a sintezei nucleare, cu accelerarea ritmului mitozelor.

Scanned with OKEN Scanner

Discarioza gravidică nu este în raport numai cu excesul estrogenic. Chiar dacă favorizează multiplicarea celulară în straturile profunde, foliculina provoacă și maturația epiteliului.

Aici intervine în mod deosebit influența progesteronului. Pentru a obține experimental un epiteliu de tip gravidic, la femeia castrată, este necesară o acțiune estro-progestativă în raport determinat.

În general, în această situație, secțiunile histologice sînt mai neliniștitoare decît frotiurile. Trebuie acordată o mare atenție acestei discordanțe, prin efectuarea de examene colposcopice și citohistologice repetate.

Dacă epiteliul păstrează neschimbate caracterele de hiperactivitate sau evoluează spre o agravare, există motive ca leziunea să fie considerată carcinomatoasă și să fie tratată ca atare.

5.14. Diagnosticul citologic al oului mort

(Cytologie gynécologique abdomino-pelviene et mammaire)

Jacqueline Dupré-Froment, 1974, p. 197—199

Practic, acest diagnostic este de certitudine: în caz de eșec al tratamentului, fără nici o ameliorare citologică, dar cu agravarea anomaliilor, cu dispariția semnelor luteale sau după o ameliorare, o urcare rapidă a valorilor de acidofilie și picnoză.

Alte modificări pot fi dispariția citolizei, în caz că ea a existat, un aflux leucohistiocitar, cu sîngerare, cu celule multinucleate și celule deciduale.

După expulzia fătului, frotiul se îmbogățește cu celule bazale, luînd tipul de postabortum, care are o durată scurtă.

Nu există nici o corelație între aspectul frotiului vaginal și vitalitatea fetusului.

Suferința fetală sau moartea acestuia pot să rămînă un timp fără corespondent pe frotiuri. Corespondența se instalează abia cu asocierea unei tulburări hormonale placentare. În cazul de față, numai examenul clinic și dozarea hormonală au valoare absolută, iar diagnosticul citologic rămîne prezumtiv. Este bine ca în momentul prelevării frotiurilor să fie date la o parte cauzele de eroare inerentă: citoliză cu Döderlein, vaginite banale, tratamente locale, parazitoze.

5.15. Citologia endometritelor postgravidice

(Cytologie gynécologique abdomino-pelvienne et mammaire)

Jacqueline Dupré-Froment, 1974, p. 270

Endometritele postgravidice survin după un avort și au corespondent citologic o substanță de fond caracteristică, în raport cu necroza hemoragică, peste care s-a suprapus inflamația. Pe frotiuri se observă o serozitate fibrinoasă cu depozite pigmentare ferice, libere sau incluse în macrofage, elemente inflamatorii polimorfe, numeroase histiocite provenind din stromă.

Diagnosticul citologic de endometrită postgravidică se poate pune cu precizie dacă întîlnim pe frotiuri celule deciduale, trofoblaști, celule multinucleate și atipiile Arias Stella, caracterizate prin placarde de celule endometriale provenite din tubi cu nuclei inegali discariotici.

Scanned with OKEN Scanner

Scanned with OKEN Scanner

CAPITOLUL VI

6.1. Ultrasunetele ca mijloc de investigare în obstetrică și ginecologie

6.1.1. Sistemul de examinare A-Scan-unidimensională

Tehnica este simplă și poate fi practicată la patul gravidei. În timpul examenului, subiectul este culcat în decubit dorsal. Pe tegumentul peretelui abdominal se aplică o pastă specială, Aqua Son, sau o soluție uleioasă, ulei de măsline, care acționează ca mediu bun de cuplare. Se repereză craniul fetal.

Sonda exploratoare este plimbată manual în sens longitudinal, de la ombilic la pubis, sau transversal, de la o creastă iliacă la alta, cu scopul ca fasciculele ultrasonice să cadă perpendicular pe suprafețele de separație ; pentru aceasta sonda face un baleiaj în jurul axei de suspensie, în timpul mișcărilor longitudinale sau transversale. În sonda exploratoare este încorporat cristalul care produce ultrasunetele. Pentru diagnostic se folosesc ultrasunete pulsante, cu o frecvență de 50 de pulsații pe secundă în aparat. Impulsurile periodice sînt furnizate de un generator de sincronizație, impulsuri care sînt întrerupte de tăcere electrică. Generatorul de impulsuri excită transductorul sau exploratorul unde se găsește cristalul care emite ultrasunetele. Fasciculul explorator pornit de aici întîlnește suprafața craniană în incidență perpendiculară ; ecoul se întoarce la sursa de origine, respectiv la explorator.

Reflexia sonoră este maximală dacă raza incidentă atinge craniul fetal sub unghi de 90°. Deci, cristalul funcționează ca emițător de ultrasunete și ca receptor de ecouri. Ecourile provoacă impulsuri electrice în cristalul piezoelectric din transductor, sondă sau explorator (este același lucru, dar denumirile diferă), impulsuri, care amplificate, pot fi citite pe ecranul catodic. Fiecare undă reflectată este reprezentată de un vîrf care pornește de la o linie de bază și a cărei înălțime variază cu intensitatea reflexiei ; pe ecran se obține o vizualizare unidimensională, A. Scop, — A —Scan sau Scanning A (denumire anglo-saxonă). Distanța dintre cele două vîrfuri poate fi citită direct pe ecran, grație unei scări centezimale, reglată electronic, în funcție de viteza sunetului în mediul studiat. Nu rămîne decît să fie măsurată distanța dintre cele două semnale, care este corelată cu distanța dintre cele două oase parietale, adică diametrul biparietal.

6.1.2. Metoda ecografiei bidimensionale, Scanning B sau B-Scan

Față de imaginea lineară a primei metode, prin metoda B-Scan pe tubul catodic se obține o imagine în secțiune, cu precizie de hartă. Semnele nu sînt sub formă de vîrfuri verticale, ci ca puncte luminoase proporționale cu intensitatea ecoului și a căror poziție geometrică corespunde cu poziția intersuprafețelor reflectate.

Aparatul care generează energia electrică de mare voltaj, ce face cristalul să vibreze la 1,75 megacicli pe secundă, este cunoscut sub numele de generator de puls.

Ecourile ce reprezintă reflectarea undelor ultrasonice la cristalul emițător, care devine acum receptor și care transformă ener gia ultrasonică în energie electrică, vor fi reprezentate ca puncte luminoase.

Transductorul (piesa de explorare ultrasonică) trebuie deplasat longitudinal și transversal, într-un unghi mare de scan (explorare) — aproximativ 30°.

Un sistem electronic redă fidel noua situație a sondei, iar remanența luminoasă a ecranului permite să se observe o acumulare de ecouri. Se formează o imagine cu două dimensiuni, care corespunde profunzimii pătrunderii fasciculului sonor și lungimii deplasării sondei ; în deplasarea continuă în direcție longitudinală sau transversală și a înclinației ei de 30° sonda creează ecouri subiacente numeroase, care apar pe ecranul catodic. În fața ecranului este montat un aparat fotografic Polaroid, al cărui obturator este deschis în timpul examenului. Astfel, ecourile sub formă de puncte se amestecă mai mult sau mai puțin pe film. În acest fel se obține imaginea bidimensională a unei secțiuni transversale, care reflectă sunetul capului, de obicei obiectul examenului.

Pentru examenele obstetricale se folosesc frecvențele 1,5 și 2,5 MHz.

6.1.3. Ecografia M sau sistemul T.M.

Modul M sau sistemul T.M. (time-motion system), analizează mișcarea (M) în timp (T).

Ecourile sînt reprezentate pe ecran, ca și în ecografia bidimensională, sub formă de spoturi, a căror luminozitate diferă. Acestea sînt dispuse de-a lungul axului desenat de fasciculul explorator. Spre deosebire însă de modul B, sonda exploratorie rămîne în permanență nemișcată. În sistemul TM, axul care corespunde pe ecran fasciculului explorator, execută o mișcare de translație, cu o viteză constantă. Deplasarea aceasta, reprezintă de fapt un artificiu tehnic, care permite derularea imaginii și analiza ei în timp.

Sistemul TM este larg utilizat în ecocardiografie. În diagnosticul obstetrical este utilizat pentru evidențierea valvulei mitrale.

Aparatura de investigare ecografică obstetricală se află într-o continuă perfecționare. Frecvențele utilizate sînt cuprinse între 1 și 4 MHz (2 MHz pentru majoritatea aparatelor). Rezoluția ultrasunetelor la aceste frecvențe este de 0,8 mm. Profunzimea cîmpului explorator, atinge 35—40 de cm.

Aparatele moderne permit efectuarea examenelor ecografice în toate cele trei sisteme, lucrează în scara gri, sînt dotate cu dispozitive de focalizare a fasciculelor ultrasonice, calibrori încorporați, baleiaj automat Au fost constituite multiscanere ce dispun de mai mulți transductori dispuși în serie, care funcționează automat. A devenit posibilă realizarea computerizată a imaginilor ecografice.

Scanned with OKEN Scanner

Aparatul Echoview System 80 L este unul din tipurile cele mai perfecționate de aparatură ultrasonică și are în componența sa moduli care permit examenul ecografic în sistemele A și B. Sistemul TM permite efectuarea ecocardiografiilor fetale. Dimensiunile ecranelor sînt de 12,7 ×10,1 cm. Ecranul pentru examinarea în modul A este prevăzut cu markeri liniari pentru distanță (distance markers) cu dispoziție verticală. Examenul în modul B se efectuează pe ecran cu remanență. Pentru măsurători, modul B dispune de un afișaj cu markeri punctiformi, dispuși la intervale care corespund distanțelor de 1 cm.

Aparatul, dotat cu control ecodinamic (E.D.C.), cu diagonala ecranului de 25,4 cm E.D.C., permite înregistrarea tuturor ecourilor și redarea lor cuantificată, în 8 nuanțe de gri. Conferă, de asemenea, posibilitatea alegerii zonelor de examinat și mărirea lor la dorință, chiar pînă de 6 ori. Asigură în plus, posibilitatea reglării contrastului pentru amplificarea, sau dimpotrivă, eliminarea ecourilor, slabe.

Brațul pantograf pe care este fixat transductorul, este orientabil ($\pm 90°$), permițînd examinarea gravidei în decubit dorsal sau în poziție șezîndă. Pantograful conferă posibilitatea trecerii de la examinarea în planuri transversale, la examenul în planuri longitudinale, fără deplasarea gravidei, prin schimbarea poziției brațului aparatului. Pantograful este prevăzut cu indicator de angulație și este perfect echilibrat, pentru a reduce efortul examinatorului.

Frecvența de lucru a transductorilor focalizați cu care este dotat aparatul este de 2,25 MHz. Pentru efectuarea de puncții sub controlul ecografic, aparatul dispune de un transductor inelar.

Profunzimea de examinare în sistemul A, este de 35 de cm.

6.1.4. **Prezentarea acustică sau grafică — efect Doppler**

Un principiu fizic enunțat de fizicianul vienez Doppler constă în faptul că sunetul sau undele de radio se întorc la sursa de transmitere cu o frecvență schimbată, dacă sînt reflectate înapoi de la un corp în mișcare.

Ultrasunetul cu o frecvență de 2,25 megacicli și cu o intenitate de 2,8 miliwați/cm^2 a fost plasat pe abdomenul matern. Undele sonore s-au întors cu o frecvență schimbată. Această diferență de frecvență între undele transmise și reflectate poate să fie transformată într-un semnal acustic, care poate fi auzit, poate fi înregistrat grafic sau pe o bandă de magnetofon (transformare în semnale auditive și vizuale). Pentru ușurarea acestui scop, rezultatele au fost de obicei transformate în sunete „audibile" și aceste rezultate au fost denumite simplu „sunete".

Aplicarea acestei legi fizice a undelor ultrasonice prezintă interes pentru punerea în evidență a fenomenelor circulatorii care detectează prezența fătului în primele sale săptămîni de viață intrauterină. Ultrasonocardiograma permite afirmarea prezenței sau absenței funcției cardiace.

Cel mai ușor de auzit este sunetul produs, fie de mișcarea inimii fătului, fie de circulația sangvină, prin cordonul ombilical și sunetul din circulația sangvină a vaselor materne, care se identifică frecvent. În cazul în care nu auzim sunetul produs de mișcarea inimii fătului, diagnosticul de sarcină oprită în evoluție este evident (S. Levi).

Scanned with OKEN Scanner

6.1.5. Alte metode în tehnologia ultrasonogramei

Cristalul introdus într-un organ efectuează mai multe rotaţii complete de 360°, într-un plan dat. Metoda poate fi comparată în domeniul ultrasunetelor cu tehnicile endoscopiei obişnuite (Round Sector C. Scop). Deplasarea automată a cristalului este circulară; în acest scop, partea de corp care trebuie explorată este scufundată într-o cavitate cilindrică plină cu apă, iar cristalul parcurge perimetrul cilindrului. Se obţine imaginea unei secţiuni total orizontale a unui corp sau a unei părţi a acestuia (de exemplu torace, abdomen, braţ, gambă etc.).

Prof. Edward Eisner, de la Universitatea Srathclyde, propune realizarea metodei reprezentării tridimensionale (L. Maecus Steward).

Aparatura pentru ultrasonogramă funcţionează pe baza efectului Doppler la o frecvenţă de 2—2,5 MHz *(Sonicaid, Aloka Japan, R. C. Doptone Smith Kline şi Sonicaid, Vidoson Siemens*, ecograful B. Kretz şi altele).

6.1.6. Holografia

Informaţia ecou, obţinută în trei dimensiuni dintr-un număr mare de puncte diferite, poate să fie înregistrată simultan pe o placă fotografică holografică. Aceasta se realizează prin folosirea luminii dintr-o sursă laser şi descompunerea fasciculului de lumină într-un fascicul de reflexie standard şi unul al cărui front de undă se amestecă prin reflecţia din obiectul sub examinare. Acest tip de interferenţă este complet neinteligibil cînd este văzut în lumina obişnuită. Tehnica este foarte laborioasă, iar numărul de holograme este foarte redus.

6.1.7. Utilizarea metodei în diagnosticul ginecologic şi obstetrical

Cefalometria. Estimarea clinică, corelarea mărimii fătului cu volumul sangvin, utilizarea oxidului de carbon pentru măsurarea volumului eritrocitelor la mamă, confirmarea radiologică a maturităţii fetale, sînt metode susceptibile de multe erori şi nu dau decît indirect informaţii asupra funcţiei placentare. Posibilitatea măsurării diametrului parietal, începe din a 28-a săptămînă de sarcină. Metoda precizează dezvoltarea fătului, gradul de maturizare, prin măsurarea repetată a diametrului biparietal, şi permite să se decidă declanşarea precoce a travaliului, în cazul în care fătul este în pericol (diabet, incompatibilitate Rhesus, sarcină prelungită, insuficienţă placentară.) Această aplicare a ultrasunetelor pentru cefalometrie, care are cea mai mare extindere, este de real folos clinicianului, atunci cînd se efectuează concomitent şi o placentografie, toate corelate apoi cu dozarea estriolului.

Aplicaţiile actuale ale Sonar-ului, Sistem A-Scan şi B-Scan în obstetrică sînt în primul rînd sarcina incipientă şi sarcina tardivă.

Sarcina incipientă: sacul gestaţiei incipiente, implantarea, ritmul creşterii, oul clar, diferenţierea placentară, maturitatea, diagnosticul timpuriu al gemenilor, avortul, oul mort reţinut, mola hidatiformă, tumorile pelviene asociate, sarcina ectopică.

— Trimestrul al II-lea şi al III-lea de sarcină: ritmul creşterii fetale la gemeni, definirea prezentaţiei, hidramniosul, localizarea placentară, dezvoltarea, modificările placentare în cadrul factorului Rhesus, tumorile asociate.

Scanned with OKEN Scanner

Explorarea sonoră în ginecologie este susceptibilă să analizeze structura tumorilor, în special prin diferențierea elementelor chistice și solide.

a) Chistul de ovar, explorat la 4 MHz, prezintă o imagine rotundă, delimitată de o capsulă fină, netedă, regulată; conținutul lichidian omogen al tumorii nu provoacă nici un ecou intrachistic.

b) Chistul dermoid provoacă ecouri intrachistice nesistematizate. Structurile dense ale oaselor și dinților sînt responsabile de întreruperi de imagini, pentru că fasciculul ridicat al frecvenței (4 MHz) este în întregime resorbit.

c) Chistul neoplazic se manifestă prin ecouri intratumorale, mai mult sau mai puțin compacte, care nu maschează în general, peretele posterior al chistului.

d) Ascita exprimă pe sonograme apariția unor zone limpezi între peretele abdominal și ecourile intestinale. Prezența unor ecouri intraascitice pledează în favoarea metastazelor.

e) Fibromul uterin apare cu pereți groși și denși.

Metoda ultrasunetelor, experimentată pe animale, se dovedește o metodă lipsită de nocivitate. Energia utilizată pentru diagnostic este minimă, față de dozele utilizate pentru terapie. Metoda înlocuiește cu succes localizarea placentei cu izotopi (vezi capitolul VI) și radiografia pentru diagnosticul de prezentație. Măsurarea diametrului biparietal, în special, precum și celelalte detectări în obstetrică și ginecologie, aduc servicii remarcabile specialității noastre.

6.1.8. **Locul ecografiei în diagnosticul sarcinii extrauterine**

F. Laffargue, M. Hasid, M. Gamerre, D. Tranier ● *Revue française d'obstetrique et gynécologie, nr. 5, 1980*

Problemă cotidiană a obstetricii și ginecologiei, sarcina extrauterină neruptă reprezintă un diagnostic foarte dificil. Din datele autorilor se confirmă această afirmație: din 200 de cazuri internate ca suspecte de sarcină extrauterină, numai 76 de cazuri, adică 38%, au fost confirmate ca atare. Semiologia este înșelătoare. De exemplu, un tablou complet nu corespunde unei sarcini extrauterine decît în 50% din cazuri, și invers, un tablou clinic frust, cu semne înșelătoare, corespunde într-o treime din cazuri unei sarcini extrauterine.

Dificultățile de diagnostic sînt accentuate în ultimul timp deoarece: femeile consultă mai frecvent medicul la primele semne de alarmă, a crescut frecvența utilizării steriletelor și a „pilulei", responsabile de tulburări de ciclu.

Suspiciunea de sarcină extrauterină este frecvent crescută, ca și celioscopiile și laparotomiile exploratorii în scop diagnostic. Astfel, autorii arată că din 200 de cazuri suspectate de sarcină extrauterină s-au efectuat 149 de celioscopii și 10 laparotomii, confirmîndu-se diagnosticul în 76 de cazuri. Astfel, o metodă nesîngerîndă, ca ecografia bidimensională, trebuie să capete un loc mai important în diagnostic, precedînd metodele chirurgicale.

Diagnosticul ecografic a avut la bază semne directe și indirecte, devenite clasice.

Semnele directe care pun în evidență sarcina extrauterină:

— de certitudine: imaginea unui sac ovular situat alături de un uter gol, semne mai rar prezente (numai în 10% din cazuri);

— de suspiciune: imagini latero-uterine cu aspect de hematocel sau hematosalpinx, prezente în 66% din cazuri.

Scanned with OKEN Scanner

Semn indirect, absența unui sac ovular intrauterin este de mare valoare după 4—5 săptămîni de amenoree, cînd există certitudinea unei sarcini în evoluție (RGM pozitiv).

Autorii afirmă că nu au avut nici un rezultat de fals diagnostic, adică imagine de sarcină intrauterină în cazul celor 47 de cazuri de sarcină extrauterină studiate.

Rezultatele obținute prin ecodiagnostic sînt împărțite de autori în 2 grupe:

— primul grup reprezentat de ansamblul gravidelor internate cu suspiciune de sarcină extrauterină, adică 200 de cazuri, din care 120 au avut ecografie și 47 au fost confirmate. Deci, în 37 de cazuri imagine de sarcină extrauterină, dar în 10 cazuri imaginea a fost normală (fals negativă în proporție de 20%) și s-au adăugat 7 cazuri fals pozitive în proporție de 16%. Așadar, rezultatele sînt relativ mediocre: din 120 de cazuri cu suspiciune de sarcină extrauterină examenul ecografic nu a reușit să înlăture suspiciunea de sarcină extrauterină în 64 de cazuri;

— al doilea grup reprezintă un studiu retrospectiv pe cele 47 de cazuri confirmate ca sarcină extrauterină, corelația între ecografie și semnele clinice dovedindu-se foarte satisfăcătoare.

În toate cele 47 de cazuri ecografia a arătat absența sarcinii în uter, iar în 37 de cazuri (78%) diagnosticul a fost pozitiv, evidențiindu-se semne directe.

În concluzie, examenul ecografic singur nu poate să elimine suspiciunea de sarcină extrauterină în 47% din cazuri, dar corelată cu semnele clinice, imaginea ecografică pozitivă de sarcină extrauterină devine un semn diagnostic important după metroragii, și durere (semne clinice). Este foarte util după 5 săptămîni de amenoree, confirmînd diagnosticul de uter gol și permițînd astfel chiuretajul bioptic.

Examenul ecografic, un examen util, care restrînge numărul celioscopiilor și al laparatomiilor, folosit în corelație cu semnele clinice, joacă un important rol diagnostic, susceptibil de progres prin îmbunătățirea tehnicii și a semiologiei ecografice în viitor.

6.1.9. **Diagnosticul sarcinii cervicale cu ajutorul ultrasunetelor**

Zygfryd J. Szeja, Asghar Rahaghi, Frederick P. Rentz ● *(Amer. J. Obstet. and Gynaec., 1980, 136: 416)*

Sarcina cervicală este o formă rară de sarcină ectopică, a cărei caracteristică este implantarea oului în spatele orificiului intern al colului.

În 1911, Rubin a stabilit criteriile patologice:

— trebuie să existe glande cervicale vizavi de locul de implantare a placentei;

— întreaga placentă sau o porțiune din ea trebuie să fie situată sub nivelul vaselor uterine, sau sub reflectarea peritoneală pe suprafețele anterioară și posterioară a uterului;

— trebuie să existe o legătură strînsă între placentă și col și

— elementele fetale nu trebuie să fie prezente în corpul uterin.

În 1959, Paalman și MacElin au formulat următoarele criterii clinice de sarcină cervicală:

— amenoree urmată de sîngerare uterină nedureroasă;

— un col moale și disproporționat de mare, egal sau mai mare decît corpul uterin (uter „în clepsidră");

— produsul de concepție să fie situat în întregime în col și să fie strîns fixat de endocol;

Scanned with OKEN Scanner

— orificiul intern să fie închis și
— orificiul extern parțial deschis.

Sarcina cervicală urmează o evoluție tipică definită de Flanagan și Walsh precum urmează:

— Sarcina se termină de obicei spontan în cursul primului trimestru.

— Diagnosticul corect se pune rareori înainte de examinarea bolnavei sub anestezie.

— Sîngerarea vaginală, de obicei nedureroasă, este invariabil primul simptom.

4. La orice încercare de mobilizare, survine sîngerare masivă, pornită de la locul implantării oului.

Autorii descriu un caz de sarcină cervicală, la care a fost pus diagnosticul preoperator, folosindu-se ultrasunetele. Este vorba despre o femeie de 24 de ani, cu menarha la 12 ani, cu cicluri menstruale regulate, care nu folosise niciodată anticoncepționale perorale și nici nu avusese implantat vreun dispozitiv contraceptiv intrauterin. Era căsătorită de 18 luni și încercase de 1 an să rămînă gravidă. Fusese supusă unui examen minuțios pentru infertilitate, care a cuprins evaluarea diagramelor temperaturii bazale, biopsie de endometru și histerosalpingografie (decembrie 1977). Ultima menstruație avusese loc pe 15/12/1977 și sarcina a fost confirmată o lună mai tîrziu. A fost internată pe 12/2/1978 cu un istoric de sîngerare vaginală, nedureroasă, cu durată de 2 săptămîni și eliminare de mici cheaguri de sînge. La examenul bimanual, volumul uterului era ușor mărit, uter mobil și nedureros. Colul era destul de mare, destins și moale, ocupînd cea mai mare parte din zona vaginului superior. Orificiul extern permitea pătrunderea indexului și se simțea țesut moale friabil. S-a presupus o placentă praevia. Testele de sarcină din 13 și 14 februarie au fost pozitive. Examenul din 15 februarie, cu ajutorul ultrasunetelor a arătat un uter „în clepsidră" cu implantarea produsului de concepție în canalul cervical. Dusă în sala de operație, bolnava a fost examinată sub anestezie generală și s-a constatat un col mărit de volum, cu orificiul extern deschis, permițînd pătrunderea indexului. Produsul de concepție era implantat în canalul cervical. Conținutul endocervical a fost evacuat mai întîi prin aspirație, apoi s-a completat operația cu o chiuretă ascuțită. La palpare orificiul intern a fost găsit închis. Examenul cu ultrasunete a arătat că fundul uterului se găsea la 7,5 cm. La chiuretarea cavității uterine s-a găsit o cantitate moderată de endometru secretor de aspect normal. Sîngerarea de la locul de implantare a oului, moderată, a încetat la masaj și compresie bimanuală a colului și uterului. Cele constatate intraoperator au fost confirmate de examenul histopatologic.

Metoda de investigare cu ajutorul ultrasunetelor a pus un diagnostic de sarcină cervicală, rapid, în mod neinvaziv, ceea ce a permis o intervenție chirurgicală promptă.

6.1.10. **Determinarea dimensiunii rinichiului fetal la o gestație normală prin compararea raportului: circumferința renală/ circumferința abdominală la făt**

Peter Grannum, Michael Bracken, Rosamund Silverman, John C. Hobbins ● *(Amer. J. Obstet. — Gynaec., 1980, 136: 249)*

Cu ajutorul ultrasunetelor se pot evidenția rinichii fetali și se poate evalua anatomia intrarenală. În ideea de a determina cum variază mărimea rinichiului fetal cu vîrsta sarcinii, au fost studiate 89 de gravide între a 12-a săptămînă de sarcină și termen, toate cu sarcini cu evoluție normală și fără risc pentru boală renală fetală. Măsurarea diametrului renal a arătat că acesta crește progresiv linear pînă la termen. S-au făcut măsurători de circumferință renală (Kidney Circumference — KC), care au fost comparate cu circumferința abdominală (Abdominal Circumference — AC), la nivelul venei ombilicale, utilizîndu-se raportul KC/AC. S-a observat că acest raport rămîne constant pe tot timpul gestației (0,27—0,30). În plus, au fost studiate

Scanned with OKEN Scanner

3 gravide cu risc crescut pentru boală renală fetală și s-a găsit că la acești feți raporturile au fost semnificativ modificate (KC/AC>0,46). În 2 cazuri diagnosticul a fost confirmat necroptic. Aceste date sînt prezentate ca fiind indispensabile în evaluarea gravidelor în trimestrele al II-lea și al III-lea de sarcină, ai căror feți au risc de malformații renale.

Apare clar din studiu că este posibil să se stabilească mărimea rinichiului fetal la diverse vîrste de gestație și să se estimeze raportul KC/AC, care rămîne, practic, neschimbat de-a lungul gestației, pe cînd diametrul renal individual crește progresiv linear cu avansarea sarcinii.

Raporturile KC/AC în cazul celor 3 nou-născuți cu malformații renale au fost semnificative, în afara limitelor acceptate ca fiind în cadrul normalului, pentru aceste raporturi. Acest tip de evaluare permite diagnosticarea anomaliilor renale, în unele cazuri chiar în al II-lea trimestru de sarcină. La gravidele cu risc crescut pentru malformații renale fetale, cu posibilități de recurență pînă la 25% (boala polichistică renală infantilă — tip Potter I), informația privitoare la statusul renal fetal este de neprețuit în sfătuirea gravidelor aflate în trimestrul al II-lea de gestație. De asemenea, această informație este de mare ajutor clinicianului în a cărui observație se află gravidele cu feți afectați de boli renale.

6.1.11. **Mișcările ritmice fetale**

G. Divid Adamson, Alan J. Cousin, Douglas J. Gare ● *(Amer. J. Obstet. — Gynaec., 1980, 136: 239)*

Cercetările ultimilor ani au stabilit că au loc mișcări ritmice ale toracelui fetal, care au fost investigate în ceea ce privește numeroși factori, dar nu s-a putut demonstra semnificația lor, motiv pentru care studiile s-au îndreptat către găsirea unor metode mai precise de măsurare. Articolul prezintă exemple de rezultate clinice preliminare obținute cu un dispozitiv complex și foarte exact de măsurare (real-time-B-scan phaselocked tracking scheme). Diagramele obținute reprezintă un progres semnificativ în ceea ce privește posibilitatea de a înregistra aceste mișcări ritmice ale toracelui fetal și permit totodată, lărgirea orizontului de înțelegere a fiziologiei și semnificației clinice a acestui fenomen.

Articolul arată că, față de sistemele de înregistrare a ultrasunetelor de tip A (A-Scan Technique), la care se înregistrau multe artefacte, sistemul tip B (Real-Time B-Mode System) reprezintă un progres considerabil. Se prezintă in extenso standardizarea aparatului și cîteva exemple de trasee înregistrate, sub formă de rezultate ale unor cercetări aflate încă în stadiul de experiment și de rezultate clinice preliminarii. Astfel, sînt ilustrate diagramele de înregistrare a mișcării aortei fetale, a inimii fetale, a toracelui și abdomenului fetal, care apar fie sub formă de traseu cu unde sinusoide, fie sub formă de traseu „în dinți de ferăstrău"; se mai ilustrează exemplificări grafice de variație în frecvența și amplitudinea mișcărilor, aspectele grafice ale înregistrării a ceea ce se presupune că sînt sughițul și oftatul fătului.

Traseele obținute demonstrează rezultatele care pot fi obținute prin folosirea acestui dispozitiv de detectare a mișcărilor ritmice ale toracelui fetal. Aceste înregistrări de diverse tipuri, ca și demonstrarea periodicității și variației mișcărilor, se suprapun peste rezultatele unor cercetări anterioare, precum și peste date cunoscute de fiziologie, privitoare la mișcările ritmice ale toracelui fetal.

Dispozitivul de față oferă, totuși, cîteva avantaje semnificative. Astfel, nu este imposibilă, prin altă : paratură, o înregistrare de mai mare acurateță a incidenței și

Scanned with OKEN Scanner

frecvenței diverselor tipuri de mișcări ritmice ale toracelui fetal și o înregistrare a relațiilor acestora cu mișcările fetale grosolane (de ansamblu). De asemenea, devine posibilă clasificarea caracteristicilor fiecărei forme de undă, durata și înclinarea lor. În plus, mai poate fi determinată și variabilitatea, la fiecare mișcare. Ușurința în folosire, calitatea înregistrării și bogăția de informații oferite de acest aparat, vor mări mult posibilitatea strîngerii datelor necesare unei înțelegeri superioare a fiziologiei mișcărilor ritmice ale toracelui fetal.

6.1.12. A doua metodă de identificare a respirației fătului utilizînd ultrasunete Doppler

Jonathan D. S. Goodman, Colin D. Mantell ● *(Amer. Journ. Obstet. — Gynaec., Oxford, England, 1980, vol. 136, nr. 1)*

Un nou semnal Doppler de frecvență joasă a fost asociat cu respirația fătului. Acest semnal este defazat față de semnalul descris anterior din vena cavă inferioară și își are originea în vena ombilicală.

6.1.13. Determinarea prenatală cu ultrasunete a greutății creierului fetal și a ponderii somatice a acestuia

Harold V. F. Jordan, W. Bruce Clark, Albany New York ● *(Amer. Journ. Obstet. — Gynaec., 1980, vol. I, nr. 1)*

Este prezentată o nouă metodă de determinare a greutății fătului în uter. Deoarece aceasta se bazează pe măsurători cu ultrasunete multiple, luîndu-se în considerație variațiile individuale ale antropometriei, metoda se va aplica la populații diferite. Componentele greutății fătului sînt separate în două variabile (greutatea encefalului și ponderea somatică), care se determină independent. Suma lor permite o determinare rezonabilă a greutății totale a fătului atît în cazurile normale, cît și în cazurile de hipotrofie fetală, unde ponderea somatică față de greutatea creierului este mai mică. Prin această metodă se obțin datele necesare interpretării greutății encefalului în raport cu greutatea ponderală somatică. Deci se pot obține informații cantitative asupra întîrzierii creșterii fetale.

6.1.14. Semnificația localizării ultrasonice a inserției placentare în sarcina incipientă

M. G. Chapman, E. T. Furness, W. R. Jones, J. H. Sheat ● *(British Journal of Obstetrics-Gynaecology, 1979, vol. 86, nr. 11, p. 846)*

Placenta a fost localizată sistematic prin ultrasunete la 615 gravide internate consecutiv. La 175 de gravide s-a găsit inserție joasă a placentei (28%). Incidența inserției joase a placentei scade de la 32% la 16 săptămîni, la 18% la 24 de săptămîni. Din 94 de gravide examinate la 24 de săptămîni, în săptămîna a 34-a numai 5 aveau placentă praevia.

Scanned with OKEN Scanner

Autorii scot în evidență faptul că placenta praevia reală scade pe măsură ce crește vîrsta sarcinii, rămînînd însă semnificativ faptul că din cazurile care în stadiile inițiale aveau placentă jos inserată, se recoltează nașterile cu copii „small for date".

6.1.15. Evaluarea fătului antepartum: dezvoltarea unui profil biofizic fetal

Frank A. Manning, Lawrence D. Platt, Louise Sipos ● *(American Journal of Obstetrics and Gynaecology, 1980, vol. 136, nr. 6, p. 787)*

Au fost măsurați în studiul de față 5 parametri biofizici fetali, prin metode ultrasonografice: mișcările respiratorii fetale, mișcările fetale globale, tonusul fetal, volumul calitativ al lichidului amniotic și testul de „non stress", la 216 gravide cu sarcină cu risc, la aceeași vîrstă de gestație.

Relația dintre parametrii biofizici individuali și combinația acestor parametri, la terminarea nașterii, a fost studiată prin aprecierea scorului Apgar la 5 minute, stresul fetal în travaliu și procentul mortalității perinatale. În cazul unui singur test procentul fals negativ a fost mic, dar similar la fiecare din celelalte teste. Procentul fals pozitiv a fost în schimb mare (peste 50%) și a variat semnificativ la fiecare test.

Comparate cu un singur test, testele combinate au prezentat variații semnificative în sensul că, cele mai corecte rezultate au fost obținute cînd fătul a fost supus la toate cele 5 teste, ceea ce sugerează că testarea biofizică combinată fetală este cea mai bună metodă de apreciere a evoluției fătului antepartum.

6.1.16. Diagnosticul diferențial ultrasonografic al iminenței de avort

S. Zanke, K. H. Eichhorn, M. Günther ● *(Zentralblatt für Gynäkologie, vol. 101, nr. 122, p. 1 523)*

Au fost examinate 200 de gravide internate pentru iminență de avort între săptămînile a 6-a și a 16-a de sarcină, la care s-au practicat 294 de examene ultrasonografice prin sistemul B-scann. În 68% din cazuri sarcina a fost găsită în evoluție, iar 13,6% din acestea au avortat înainte de săptămîna a 28-a. Au fost de asemenea depistate 4 mole și 15 sarcini oprite în evoluție.

Autorii scot în evidență importanța ultrasonogramei pentru diagnosticul diferențial dintre sarcina normală în evoluție, sarcina oprită în evoluție, cu lichid clar, și molă hidatiformă.

6.1.17. Diagnosticul prenatal al unor malformații multiple fetale cu ajutorul sonografiei (șanț ventral și cefalocel)

H. Watzek, Halle-Saale ● *(Zentralblatt für Gynäkologie, 1981, vol. 103, nr. 2, p. 96)*

Este prezentat un caz de cefalocel cu șanț anterior, diagnosticat în a 34-a săptămînă de sarcină prin ultrasonografie. Același diagnostic la același caz este confirmat prin alfa-fetoproteină și amniofetografie.

Scanned with OKEN Scanner

Se atrage atenţia asupra importanţei obstetricale a stabilirii diagnosticului de făt malformat prin metodele menţionate.

6.1.18. Ecografia în supravegherea prenatală

J. P. Shaaps (Liège) ● *(Rev. Médicale de Liége, 1980, vol. XXXV, nr. 17, p. (77)*

Ecografia în urmărirea gestaţiei este o tehnică de urmărire morfologică directă a conţinutului uterin, care permite să se pună în evidenţă o sarcină după o amenoree de 6 săptămîni, să se afirme localizarea intrauterină a acesteia şi să se dateze cu precizie vîrsta sarcinii. De la 7 săptămîni embrionul însuşi poate fi vizualizat şi poate fi măsurat. Creşterea acestuia este foarte rapidă (de la 10 mm la 7 săptămîni, pentru a atinge 55 mm la 12 săptămîni). Acest parametru este un excelent indicator al vîrstei sarcinii. La 8 săptămîni poate fi individualizată activitatea cardiacă. La fel se poate preciza existenţa unei sarcini multiple.

În cursul primului trimestru, tehnica ecografică permite să se dateze cu precizie vîrsta gestaţiei, să se facă diagnosticul sarcinilor multiple, ca şi estimarea vitalităţii fetale.

De la începutul celui de al III-lea trimestru, măsurătorile ecografice se fixează asupra polului cefalic. Datele obţinute sînt strîns corelabile cu vîrsta fătului pînă la 20 de săptămîni.

Cunoscînd vîrsta sarcinii, trebuie precizată starea de eutrofie a fătului. DBP reflectă în ultimă instanţă creşterea cefalică a fătului. În plus, structura osoasă a cutiei craniene nu va suferi decît lent modificări ale vitezei de creştere. Un organ sensibil la denutriţie şi care este uşor accesibil ecografic este ficatul. Se măsoară diametrul abdominal transversal la nivelul inserţiei ombilicului ; raportat la diametrul biparietal permite să se precizeze starea trofică a fătului pentru o vîrstă cunoscută de sarcină. Dar, pentru aceasta trebuie să fie cunoscută vîrsta reală a sarcinii prin examen ecografic precoce.

6.1.19. Evaluarea ultrasonică a golirii cavităţii uterine în avorturile de prim trimestru, induse prin administrare intravaginală de 15-metilprostaglandină F_2 -alfa-metilester

T. P. Dutt, M. Bliar, M. G. Elder ● *(Amer. Journ. Obstet. and Gynaecol., 1979, 133: 484)*

Avortul precoce de prim trimestru a fost indus prin aplicarea unui pesar intravaginal unic conţinînd 3 mg de 15-metilprostaglandină F_2-alfa-metilester la 17 paciente. La 16 (94%) rezultatul obţinut a fost bun. Evoluţia procesului intrauterin a fost urmărită cu ajutorul unor ultrasonograme seriate efectuate cu B-scan. Durerea, sîngerarea şi dislocarea sacului de gestaţie au început din a 6-a oră de la administrarea pesarului intravaginal. Efecte colaterale gastrointestinale de o intensitate semnificativă au apărut la majoritatea pacientelor, dar au fost de obicei de scurtă durată. Sîngerarea vaginală, care nu a fost importantă, a ţinut în medie 10 zile şi, în marea majoritate a acestui timp, uterul a conţinut produsul de concepţie. Se trage concluzia că metoda este eficace în timpul primelor 6 săptămîni de sarcină.

Scanned with OKEN Scanner

6.1.20. Variația biologică a diametrului biparietal și consecințele asupra ultrasonografiei în practica clinică

Jordan H. V. F ● (Amer. J. Obstet. Gynaec., 1978, 131, 1, 53—59)

Autorul arată că, în clinică, pentru stabilirea vîrstei sarcinii, se servește de diametrul biparietal (DBP), în scopul determinării unei hipotrofii fetale (RCIU) și pentru a estima greutatea la naștere (PN).

S-a observat că există diferențe între rase: autorul își efectuează studiul asupra rasei negre de origine sud-africană, în sarcini care au evoluat normal, clinic și biologic, excluzînd din lotul de cercetat marile multipare (peste 6 copii).

Criteriile de cercetare asupra copiilor au fost: vîrsta sarcinii între 39 și 40 de săptămîni, talia minimă de 48 cm și vîrsta pediatrică corespunzînd la cel puțin 39 de săptămîni.

Rezultatele au arătat că nu există o corelație statistică semnificativă între DBP și greutatea la naștere, și nici între DBP și greutatea creierului.

Autorul conchide că DBP nu are o valoare absolută, ci trebuie corelat în funcție de alte variații geografice materne și propune căutarea și a altor diametre craniene, care să permită utilizarea eventuală a metodei.

6.1.21. Supravegherea timp de un an a copiilor expuși la examene cu ultrasunete în timpul sarcinii

Scheidt P., Stanley F., Bryla D. A. ● (Amer. J. Obstet. Gynaec., 1978, 131, 743—748)

Autorii conchid că nu s-a constatat nici un efect nociv pînă în prezent la copiii cărora le-au fost practicate examene cu ultrasunete în timpul sarcinii. Au fost studiate trei grupe de copii: un lot martor, un lot de copii ale căror mame au fost examinate la ultrasunete și care au suferit o amniocenteză în timpul sarcinii și un lot de copii ale căror mame au suferit doar o amniocenteză, fără examinare la ultrasunete.

Examenul cu ultrasunete s-a practicat din jurul săptămînii a 16-a, cu doze care au variat de la 1—20 mW/cm² la 2,25 megahertzi.

La naștere, procentajul de întîrziere a creșterii fetale in utero, greutatea, talia, scorul Apgar, perimetrul cranian au fost identice în toate cele trei grupe.

La un an de la naștere, nu a fost găsită nici o modificare între cele trei grupe, privind morbiditatea, mortalitatea, existența infecțiilor, convulsiilor sau paraliziilor, cu o dezvoltare fizică și psihică normală, ceea ce confirmă inocuitatea metodei.

6.1.22. Diagnosticul ecografic al sexului masculin in utero

I. Salvat, P. Gleyze, R. Canu ● La Nouvelle Presse Médicale, 1980, nr. 3, pag. 189

Sexul fetal poate fi stabilit in utero cu certitudine prin explorări, cum ar fi amniocenteza, efectuarea cariotipului celulelor fetale, tehnici uneori imprecise și laborioase.

A fost căutat un indiciu care să permită identificarea sexului fătului in utero. Această preocupare nu are nici un interes medical fundamental (numai afecțiunile legate de sex sînt de interes medical), ci numai unul social, deoarece cea mai mare parte a cuplurilor își pun problema sexului fetal înainte de a naște.

Scanned with OKEN Scanner

În acest scop, s-a încercat, în cursul unei ecografii făcută în alte scopuri, punerea în evidență a sexului copiilor.

A fost utilizat un ecograf ALOKA SS D 202. Se repereză coloana vertebrală, se urmărește pînă în regiunea sacrată și se încearcă, în acest fel, în opoziție cu această regiune, vizualizarea scrotului. Acesta apare ca o imagine de boabă de cafea. Atunci cînd s-a reperat zona care corespunde scrotului, se imprimă o mișcare fetusului. În acest moment se vede cum are loc balotarea scrotului, scrotul fiind liber în lichidul amniotic. Indiciu ușor de căutat, dacă această balotare există, se poate afirma categoric că este vorba de un băiat.

6.1.23. **Stenoza duodenală — diagnostic ecografic și critica amniofetografiei**

F. Duchatel, P. Deleseny, R. O'Hana, P. L. Huillier (Pontoise) ● *Rev. Franç. Gynéc., 1979, 74, 1, p. 47—51*

Malformația duodenală, rară și puțin cunoscută de pediatri și chirurgi, este de asemenea o cauză rară de hidramnios.

Descoperirea in utero prin ecotomografie a unei stenoze duodenale pune problema investigațiilor complementare și în particular a amniofetografiei; prin descrierea unui asemenea caz, autorii încearcă să codifice conduita de diagnostic pentru a evita amniofetografia, care nu este total lipsită de riscuri.

Prin ecografie se evidențiază excesul de lichid amniotic și se exclud cauzele clasice ale excesului de volum uterin (gemelaritatea și malformațiile arcului neural), se apreciază grosimea placentei (în caz că este mai groasă, se pune în discuție luesul congenital sau anasarca fetoplacentară) ; se vizualizează direct conținutul abdominal, prin evidențierea unor lacune rotunde cu stomac dilatat, evocînd o anomalie digestivă, ca și vezicula biliară în repleție sau goală, în funcție de nivelul malformației.

Dacă nu se poate preciza cauza hidramniosului, se recomandă repetarea ecotomografiei, care va evidenția creșterea marcată a volumului abdominal fetal și stenoza duodenală ce poate fi incompletă și deci să nu apară la primul examen.

Dacă s-a stabilit malformația fetală, trebuie stabilită și maturitatea fetală prin cercetarea celulelor oranjofile, a raportului lecitină/sfingomielină, a bilirubinei și a alfa-fetoproteinei din lichidul amniotic; bilirubina și alfa-fetoproteina sînt crescute față de media vîrstei sarcinii.

Prin amniografie se evidențiază conturul craniului fetal, conturul tegumentului și absența opacifierii tractului digestiv și a cavităților pielo-caliceale.

În cazul în care se suspectează stenoza duodenală, la naștere trebuie luate următoarele măsuri :

— să se suprime orice alimentație orală,

— să se efectueze examene radiologice abdominale pe gol, fără nici o pregătire prealabilă, pentru a se evidenția imaginea de bulă dublă de aer, caracteristică pentru stenoza duodenală,

— intervenție chirurgicală de urgență pentru a nu se instala dezechilibrul hidromineral cu reechilibrare dificilă și care întunecă prognosticul chirurgical.

În încheiere, autorii apreciază mai mult ecotomografia și amniocenteza, care oferă multiple posibilități de diagnostic și mai de finețe, în comparație cu amniofetografia.

Scanned with OKEN Scanner

Scanned with OKEN Scanner

CAPITOLUL VII

7.1. Radioimunologia în practica obstetricală și ginecologică. Tehnici curente

7.1.1. **Biokit HCG**

Introducere. Testarea radioimunologică realizează o determinare sensibilă și precisă a gonadotrofinei umane corionice în urină și plasmă. Kit conține suficienți reactivi pentru determinarea a 19 eșantioane necunoscute și 1,6 puncte pe curba standard. Marea ușurință a tehnicii permite obținerea rezultatelor după 4 ore.

Conținutul kit Standard: HCG înalt purificată 6 149 UI/mg o fiolă: 350 ng HCG liofilizat.
— HCG marcat cu I^{125} o fiolă, activitate totală ±4 μCi.
— Tampon fosfat la pH 7,4 o fiolă.
— Tuburi pretratate 50 de piese.

Interes clinic.

A. *Nivelurile în sarcina normală.* În timpul primelor 3 luni de sarcină, cantități mari de HCG apar în urină și în sînge. Concentrațiile HCG în sînge, cresc rapid, ajungînd la un vîrf în jurul zilei a 80-a (între a 60-a și a 90-a) după ultima menstruație.

Valorile sînt extrem de variabile de la o femeie la alta, cuprinse între 15 și 190 U.I./ml de ser. În timpul trimestrului II și III, concentrația de HCG este mult mai mică, ajungînd în ser între 5 și 15 U.I./ml și 5 000—15 000 U.I./24 de ore pentru urină. Valorile generale pentru concentrația serului sînt aproape paralele cu cele obținute în excreția urinară. Pînă acum nu au fost observate variații diurne în nivelurile serice de HCG.

B. *Nivelurile de HCG în situații anormale.*

a. *Sarcină multiplă.* Se admite în general că nivelurile de HCG, sînt mai mari decît la o femeie cu un singur făt.

b. *Amenințarea de avort sau avorturi habituale.* În cazurile unde fătul este anormal, sau unde există evidență clinică pentru o funcție placentară slabă, HCG este în general anormal de scăzut față de stadiul sarcinii. Mai mulți autori au arătat că un nivel scăzut de HCG în stadiile inițiale era asociat cu o frecvență crescută a avortului mai tîrziu. Din contră, nivelul normal este asociat în general cu evoluție favorabilă.

c. *Mola hidatiformă și coriocarcinomul uterin*. Se admite în general că concentrația HCG în ser sau excreția lui în urină, este mai mare ca în sarcina normală. Evacuarea molei sau tratarea chirurgicală trebuie să ducă la o scădere a concentrației HCG. Este importantă supravegherea HCG în ser prin teste după intervenție. Creșterea concentrației HCG în ser în perioada postoperatorie este în general asociată cu complicații, datorită faptului că un fragment de tumoare molară a rămas neextirpat.

d. *Coriocarcinomul testicular*. Nivelul de HCG este totdeauna ridicat la astfel de cazuri, excreția în urină putînd fi de peste 2 milioane U.I./l. Se poate conchide că determinarea HCG în ser sau în urină, este importantă pentru supravegherea sarcinii, în special în timpul primului trimestru de sarcină.

Trebuie să amintim că un nivel scăzut în stadiile inițiale are o valoare prognostică și necesită un tratament imediat.

În măsura în care există probleme patologice ca tumorile molare și coriocarcinomul, determinările seriale de HCG pot să ajute la stabilirea tratamentului.

Prepararea reactivilor

— HCG standard — în fiolă marcată „HCG standard" se adaugă 7 ml de tampon și se amestecă ușor. Se va evita apariția spumei. Soluția standard este apoi împărțită în 3 recipiente de 2 ml și se mențin la minus 20°.

— Iodarea cu I^{125} a HCG. Într-o fiolă ^{125}I — HCG se adaugă 5 ml de tampon. Se agită complet.

— Tamponul. Conținutul unei fiole „tampon" cu pH 7,4 este dizolvat în 500 ml apă bidistilată și adus la pH 7,4 cu hidroxid de sodiu sau acid clorhidric IN. Soluția tampon este menținută la 4°.

Tehnica în detaliu. Prepararea curbei standard.

Într-un recipient de 2 ml de HCG standard se adaugă 8 ml de tampon și se amestecă ușor. Această soluție (soluția 1) conține 10 ng/ml.

„Soluția 2" cu 1 ng/ml se obține prin diluarea unui mililitru din „soluția 1" cu 9 ml de tampon. Se pipetează în tuburile pretestate următoarele volume:

a) Soluția 1:	1 000 µl (microl)	10 ng
	500 µl	5 ng
	200 µl	2 ng
b) Soluția 2:	1 000 µl (microl)	1 ng
	500 µl	0,5 ng

Notă

Aceste referințe standard sînt folosite la stabilirea curbei standard și se fac în duplicat. Alte două tuburi sînt ținute ca martor.

Prepararea eșantioanelor. Eșantioanele pentru diluat se folosesc astfel:
pentru urină 250 și 500 și pentru plasmă 100 (factor de diluție).

Testul: se iau 200 µl din plasma diluată sau urină;

— la fiecare tub (standard, eșantion sau martor) se adaugă:

— 100 µl de soluție HCG I^{125};

— soluție tampon pentru a avea un volum final de 1,5 ml,

— se amestecă fiecare tub într-un mixer Vortex,

— se pun tuburile într-o baie de apă la 37°, timp de 3 ore, astfel ca 1,5 ml din tub să fie imers în apă;

— după incubare, tuburile sînt golite prin succiune.

Se spală de 2 ori cu apă de robinet și se determină radioactivitatea tuburilor prin numărătoare directă, cu un computer gama.

Notă

Reacția are loc imediat după adăugarea reactivilor în tuburile pretratate și de aceea se impune mare atenție la următoarele puncte:

— diluția de urină și plasmă, la fel ca și prepararea soluției 2 standard, soluția de HCG radiolodat, și marcarea tuburilor trebuie să fie făcute înainte de pipetarea soluției standard în tuburi;

— timpul de adăugare a soluției standard, a eșantionului de testat și a soluției tampon, pînă la 1,5 ml, trebuie să se facă cît mai repede posibil.

Scanned with OKEN Scanner

Calcularea rezultatelor. Se trasează curba standard, unind valorile obținute de HCG standard raportate la cantitățile de gonadotrofină corespunzătoare fiecărui standard (exprimat în ng) pe hîrtie logaritmică sau milimetrică. Se citește direct pe curbă, cantitatea de HCG a eșantioanelor necunoscute și se fac corelațiile pentru a exprima rezultatul în ng pe ml sau în U.I. (1 ng = $6\,149{,}10^{-6}$ U.I.).

De exemplu: pentru U.I. se folosește următoarea ecuație:

A. pentru urină $P \times V \times N \times 5\,6149{,}10^{-6} = Y$ U.I./24 de ore, în care P = cantitatea în ng a HCG citit pe curbă, N = factorul de diluție (250 sau 500), V = volumul de urină în ml pentru o perioadă de 24 de ore (diureza);

B. pentru plasmă $P \times N \times 5 = Y$ ng HCG/ml, în care P = cantitatea în ng de HCG citit pe curbă, N = diluția (100)

Echipamentul necesar. Micropipete automate cu vîrf detașabil din plastic, de 100, 200, 500 și 1 000 µl.

Pipete specifice de 0,2 ml, divizate 1/100 sau seringi „microlitrice", sau aparat automat de diluție.

Pompă vacuum

Computer gama

Mixer Vortex.

7.1.2. **Biokit estronă-estradiol**

Acest nou biokit a fost descoperit în laboratoarele de cercetare Biolab și permite cercetarea estronei și estradiolului în medii biologice. Metoda se bazează pe o tehnică radioimunologică. Reacția încrucișată între estronă și estradiol este completă și necesită determinarea cromatografică pentru a permite separarea lor înainte de măsurătoarea finală. Kit-ul conține toți reactivii necesari pentru 200 de determinări.

Conținutul kit. Kit conține 2 seturi de reactivi, fiecare suficient pentru 100 de determinări. Un set conține:

— Estradiol foarte purificat (pentru curba standard) o fiolă 10 ng.

— Estronă foarte purificată (pentru curba standard) o fiolă 10 ng.

— Estradiol marcat cu tritium, o fiolă: 2,5 µCi (activitate specifică ±100 Ci/mmoli).

— Estronă marcată cu tritium, o fiolă: 2,5 µCi (activitate specifică ± 100 Ci/mmoli).

— Antiser estradiol/estronă: obținut la iepuri față de 17 beta-estradiol, 17 hemisuccinat conjugat cu B.S.A.

— Tampon uscat P.B.S.

— Amestec carbon-dextran-carbon.

Interes clinic. Dozarea estronei și estradiolului în plasmă, permite aprecierea indicelui de estrogeni individuali.

Indicațiile sînt numeroase și aceste testări vor fi executate în toate verificările unde este necesar un profil hormonal.

Indicații principale.

— Supravegherea sarcinii (în asociere cu alți parametri ca progesteronul, HCG, H.P.L.).

— În toate cazurile legate de funcția genitală: amenoree, metroragii, sindrom de climacteriu.

— În cazuri de tulburări pubertare la copii (pubertate precoce sau întîrziată).

— Determinarea hiperestrogenismului la bărbat.

— Supravegherea gradului de stimulare a funcției ovariene după injectarea de gonadotrofine.

Scanned with OKEN Scanner

Prepararea reactivilor. Estradiol-standard

La fiecare fiolă se adaugă 4 ml etanol. Această soluție conține 2,5 pg de estradiol micro 1 (µl).

Estronă-standard. La fiecare fiolă se adaugă 4 ml etanol. Această soluție conține 2,5 pg estronă/µl.

Estradiol marcat cu tritium.

La fiecare fiolă H^3-estradiol se adaugă 250 µl de etanol (soluția 1).

Se iau 10 µl din soluția 1 și se adaugă 1 ml etanol (soluția 2).

Soluția 1 este folosită pentru testarea radioimunologică a estradiolului.

Soluția 2 este folosită pentru determinarea recuperărilor.

Estronă marcată cu tritium. La fiecare fiolă estronă H^3 se adaugă 250 µl de etanol (soluția 3), se iau 10 µl din soluția 3 și se adaugă 1 ml etanol (soluția 4).

Soluția 3 este folosită pentru radioimunotestarea estronei.

Soluția 4 este folosită pentru determinarea recuperării.

Tamponul P.B.S. Amestecul tampon diluat cu apă bidistilată pînă la un volum final de 500 µl într-un recipient calibrat. Soluția este amestecată timp de 2 ore. Pentru prepararea diferitelor soluții se ia numai supernatantul. Se păstrează la 4°.

Antiserul estradiol. Fiecare fiolă conține destul antiser pentru 100 de determinări. Chiar înainte de folosire se adaugă 10 ml de tampon P.B.S. Se amestecă (se folosește un agitator magnetic).

Soluție estradiol-estradiol H^3. Se pipetează 200 µl din soluția 1 (estradiol H^3), într-un recipient. Se evaporă pînă la uscare la temperatura camerei. Se adaugă 10 ml din soluția antiser estradiol.

Se spală sticla de două ori cu 5 ml tampon P.B.S. Se adaugă 30 ml de tampon P.B.S. pentru a obține un volum final de 50 ml. Se amestecă 1 oră la temperatura camerei cu un agitator magnetic.

Soluția antiser estronă H^3. Procedeul este asemănător cu cel al estradiolului, exceptînd faptul că se adaugă 200 µl de estronă H^3 (soluția 3).

Dextran carbon. Suspensia este făcută prin adăugarea conținutului unui flacon „Dextran-Carbon" la 110 ml de tampon P.B.S., care se agită continuu la 4° cu un agitator magnetic.

Notă. Cînd se prepară reactivii, se amestecă încet să nu se facă spumă.

Se va folosi o micropipetă automată cu capăt interșanjabil.

Tuburile folosite pentru testare, trebuie să fie complet curate și clătite cu metanol înainte de folosire.

Testarea în detaliu. Prepararea curbei standard

Procedeul este același pentru estronă și estradiol.

Se pipetează în tuburi de sticlă: 0,0 µl, 20 µl, 40 µl, 100 µl, 200 µl, 400 µl, 800 µl din soluția standard, volume care corespund respectiv următoarelor cantități de steroizi: 0,00 ng, 0,05 ng, 0,10 ng, 0,25 ng, 0,50 ng, 1,00 ng, 2,00 ng. Primul tub fără estradiol sau fără estronă este luat drept martor. Se evaporă pînă la uscat, sub curent de aer, sau mai bine sub azot, într-o baie de apă la 37—40°.

Prepararea eșantioanelor. Estrona și estradiolul trebuie să fie extrase din plasmă. Cele 2 substanțe se separă prin cromatografie. Estrogenii separați sînt în final uscați în tuburile de sticlă. Testarea radioimunologică este executată în aceste tuburi. Este necesar să se determine recuperarea pentru fiecare eșantion (folosirea soluției 2 și 4).

Radioimunotestarea estradiolului.

— Se adaugă 500 µl din soluția antiser estradiol H^3 la toate tuburile: tuburi standard și tuburi eșantion.

— Se incubează 5 minute la 37—40° în baia de apă, apoi 30 de minute la 4°.

— La 4° se adaugă 1 ml din soluția dextran-carbon (în timpul acestui proces soluția de dextran-carbon trebuie să se mențină sub o continuă agitare). Se agită.

— Se incubează 10 minute la 4°.

— Se centrifughează la 3 000—4 000 ture pe minut timp de 15 minute.

— Se transferă 500 µl din supernatant într-o fiolă conținînd 10 ml de cocteil radioactiv.

— Se numără la un contor cu scintilații beta.

Radioimunotestarea estronei. Tehnica este aceeași exceptînd prima manevră unde trebuie folosiți 500 µl din antiserul estronă H^3.

Notă. Se recomandă cu insistență folosirea unui mixer Vortex pentru realizarea punctului 1 și 3.

Calcularea concentrației estronei și estradiolului în plasmă. Se realizează 2 curbe standard (estronă și estradiol) prin marcarea valorilor CPM obținute de la diferitele cantități de estrogeni.

Se citesc de pe curbă cantitățile de estrogeni din eșantioanele necunoscute.

Se folosește următoarea ecuație:

Scanned with OKEN Scanner

$$\frac{Q}{A \times R} = X \text{ ng/ml}$$

unde Q = cantitatea de estrogeni citită pe curbă în ng.
A = volumul eşantionului în ml
R = recuperarea.

Echipamentul necesar

Micropipetă automată cu vîrf din plastic detaşabil de 100, 200, 250, 500 µl.
Pipete calibrate la 20, 40, 100, 200, 400, 800 µl.
Agitator Vortex
Agitator magnetic
Centrifugă multiloculară
Numărător lichid pentru radiaţii beta
Etanol (RG)
Cocteil radioactiv
Tuburi test din sticlă de 3 ml.

7.1.3. **Biokit LH**

Introducere

Biokit LH permite determinarea hormonului luteinizant în plasmă. Determinarea este realizată direct, fără perioade de extracţie sau purificare prealabilă, printr-o tehnică radioimunologică specială, folosind anticorpi obţinuţi faţă de LH uman foarte purificat. Kit conţine toţi reactivii necesari pentru 200 de determinări.

Conţinutul kit.

— Standard H.L.H., înalt, purificat, 1 fiolă = 70 ng,
— H.L.H. marcat cu I^{125}, 1 fiolă ± 5µCi,
— Tampon fosfat 1 şi 2,
— Ser cu gamaglobulină antiiepure,
— Antiser LH.

Interes clinic. Calcularea L.H. în plasmă reprezintă un parametru important în studiul funcţiei pituitare. Determinările după administrarea de L.H. R.H. permit aprecierea rezervelor funcţionale ale hipofizei.

Dacă afecţiunea este situată în mod deosebit în gonade este necesară testarea acestui hormon în toate calculele unde funcţia reproductivă implică ovarul sau testicului.

Prepararea reactivilor

— *H.L.H. standard*

La o fiolă marcată „H.L.H. standard" se adaugă 7 ml tampon şi se amestecă uşor. Se va evita apariţia spumei. Această soluţie standard este apoi divizată în 3 recipiente de 2 ml şi ţinute la minus 20°.

— H.L.H. iodat cu I^{125}

La o fiolă de H.L.H.—I^{125} se adaugă 4 ml tampon 1.

1. Această soluţie este apoi împărţită în recipiente de 1 ml. Se depozitează la minus 20°. Cînd se folosesc aceste recipiente trebuie să fie diluate cu 4 ml de tampon 1.

— Tampon fosfat 1. Conţinutul unei fiole „tampon pH 7,4" este dizolvat în 100 ml apă dublu distilată şi ajustată la pH 7,4 cu NaOH sau HCl 1N. Această soluţie este păstrată la 4°.

— Bază fosfat 2. Se diluează conţinutul unei fiole cu 60 ml apă dublu distilată.

— Ser cu gamaglobulină antiiepure. La fiecare fiolă cu ser gamaglobulină cu ser antiiepure se adaugă 10 ml de apă dublu distilată.

— La fiola „antiser L.H." se adaugă 10 ml de tampon 2.

Tehnica în detaliu

— *Prepararea curbei standard.* Soluţia preparată anterior (soluţia 1) conţine 10 ng/ml. La 200 µl din soluţia 1 se adaugă 1,8 ml din tamponul 1. Aceasta dă soluţia 2 cu 1 ng/µl. Se pipetează în tuburile test de plastic în duplicat.

200 µl soluţia 1 care conţine 2,00 ng
100 µl soluţia 1 + 100 µl de tampon 1 care conţine 1,00 ng

Scanned with OKEN Scanner

50 µl soluția 1 + 150 µl de tampon 1 care conține 0,50 ng
200 µl soluția 2 care conține 0,20 ng
100 µl soluția 2 + 100 µl de tampon 1 care conține 0,10 ng
50 µl soluția 2 + 150 µl de tampon 1 care conține 0,05 ng
10 µl soluția 2 + 200 µl de tampon 1 care conține 0,01 ng
0 µl soluția 2 + 200 µl de tampon 1 care conține 0,00 ng

— *Prepararea eșantioanelor.* Eșantioanele trebuie să fie diluate pînă la factorul 4 cu tampon 1. Se pipetează în tuburi test de plastic 200 µl din plasmele astfel diluate.

— *Testarea*

— la fiecare tub (standard, eșantion sau martor) se adaugă 200 µl de antiser H.L.H. Se amestecă;
— se incubează 24 de ore la 37°;
— se adaugă 100 µl de H.L.H.I^{125}. Se amestecă;
— se incubează 24 de ore la 37°;
— se adaugă 100 µl de antigamaglobulină. Se amestecă;
— se incubează 18 ore sau mai mult la 4°;
— se adaugă 2 ml tampon 1;
— se centrifughează 15 minute la 3 000—4 000 r;
— se decantează și se adaugă 2 ml tampon 1;
— se decantează;
— se numără cu un contor gama.

Calcularea rezultatelor. Se trasează curba standard prin unirea valorilor (cpm) obținute față de cantitatea de LH a fiecărui standard (exprimat în ng) pe o hîrtie milimetrică sau logaritmică.

Se citește direct din curbă cantitatea de LH a eșantioanelor necunoscute.

Se folosește următoarea ecuație:

$P \times 20 \times 3{,}43 = Y$ m U.I./ml.

unde P = cantitatea în ng de L.H. citit pe curbă.

Echipamentul necesar. Micropipete automate, cu vîrf detașabil de 100—200—500 µl.
Pipete calibrate la 10, 50, 100 și 200 µl.
Butelii de plastic calibrate pentru 1 litru.
Mixer Vortex
Agitator magnetic
Centrifugă multiloculară
Tuburi de plastic de 3 ml
Computer gama.

7.1.4. **Biokit „HPL"**

Notă introductivă. Kit conține toți reactivii necesari pentru a asigura testarea în duplicat a H.P.L. în 82 de eșantioane necunoscute și 3—6 puncte în curbele standard.

Această tehnică, specifică, sensibilă și ușor de aplicat, permite să se obțină rezultatele după o oră.

Aceasta este numai tehnica rapidă RIA care permite testarea H.P.L. și în plasmă și în urină.

Conținutul kit.

— Standard — hormon uman lactogen placentar foarte purificat, o fiolă 650 ng de H.P.L., liofilizat.
— H.P.L. marcat cu iod: H.P.L.—I^{125}. Activitate totală ± 16 µCi de H.P.L. I^{125}.
— Tampon fosfat: 3 fiole
— Tuburi pretratate 200 de bucăți.

Interes clinic. H.P.L. sau somatotropina corionică umană a fost extrasă prima dată și purificată din placenta umană de Josimovich și MacLaren în 1962. HCS, hormon proteic sintetizat de celulele sincițiotrofoblastului, are o durată de înjumătățire de

Scanned with OKEN Scanner

13 minute, valorile obținute fiind în funcție de masa placentară. Nu s-a demonstrat existența unui ritm circadian. Toți acești factori sugerează că HPL poate servi ca indice al funcției placentare. Toate materialele publicate în ultimii 3 ani duc la următoarele concluzii:

— În sarcina normală, nivelul de HPL crește constant după a 6-a săptămînă de gestație, iar valorile cele mai ridicate sînt obținute în a 38-a și a 39-a săptămînă.

Condiții patologice

— Amenințare de avort: controlul HPL în determinările succesibile ne arată 2 posibilități:

a) cazuri care se termină cu avort spontan, unde nivelul de HPL este mic sau în descreștere,

b) cazuri fără avort. Nivelurile sînt normale sau în creștere.

— Sarcină molară: nivel foarte scăzut de HPL

— Izoimunizare:

a) fătul este ușor afectat: nivelul HPL rămîne aproape normal,

b) stres fetal cu hidrops fetoplacentar: nivelul HPL crește rapid.

— Diabet: HPL este normal sau subnormal.

— Sarcină cu preeclampsie: nivelul HPL este subnormal, nu mai crește după 32 de săptămîni.

— Distrofia fetoplacentară: niveluri scăzute, care sînt găsite în creștere la testări succesive.

— Multiple infarcte placentare: este greu să se arate o creștere în timp.

— Sarcină gemelară: nivelul scăzut de HPL indică o postmaturitate fetală sau un stres cronic.

Toate aceste date conduc la concluzia că HPL este un test folositor pentru evaluarea funcției placentare de-a lungul întregii sarcini, cu deosebire în ultimele 2 trimestre.

Prepararea reactivilor

— Soluție standard de HPL. La 1 fiolă „HPL standard marcat" se adaugă 6,5 ml tampon și se amestecă pînă la dizolvare completă. Această soluție standard (soluția 1) este apoi împărțită în porțiuni în recipiente de 2 ml. Se înmagazinează la minus 20° pînă la momentul folosirii.

— HPL iodat cu I^{125}. La o fiolă de HPL—I^{125}, se adaugă 4 ml de tampon și se agită continuu. Această soluție este apoi împărțită în porțiuni de 1 ml. Se depozitează la minus 20° pînă se folosește.

— Tampon.

Conținutul unei fiole (tampon fosfat marcat) este dizolvat în 200 ml de apă bidistilată. pH este adus la 7,4 cu NaOH 2 N. Se aduce apoi volumul la 250 ml. Această soluție tampon este păstrată la 4°.

Tehnica în detaliu. Prepararea standardelor. Se iau 500 µl din soluția stoc de HPL standard (soluția 1 de 100 ng HPL/m) și se aduce la volumul de 5 ml prin adăugare de 4,5 ml tampon. Se agită ușor (soluția 2 de 10 ng/ml). Se pipetează în tuburile pretratate volumele următoare:

a) soluția 1:	200 µl	20 ng
soluția	100 µl	10 ng
b) soluția 2:	500 µl	5 ng
	200 µl	2 ng
	100 µl	1 ng

Notă. Aceste referințe standard sînt folosite pentru stabilirea curbei standard și se face în duplicat.

Alte 2 tuburi sînt folosite drept martor.

— *Prepararea eșantioanelor.* Serul sau plasma de cercetat sînt diluate cu tampon, în raport cu vîrsta sarcinii:

Diluția:	— pînă la 15 săptămîni	1: 25
	— de la 15—25 de săptămîni	1: 50

Scanned with OKEN Scanner

— de la 25—35 de săptămîni 1 : 100
— de la 35 de săptămîni la termen 1 : 200

Testarea se face pe 200 µl din aceste diluţii.

Urina nu trebuie să fie diluată. Se folosesc pentru testare 200 ml de urină centrifugată.

Descrierea metodei

— Cantitatea de 1 ml din recipientul cu HPL marcat este diluată cu 4 ml tampon şi amestecată.
— La fiecare tub standard eşantion, sau martori se adaugă 100 µl din soluţia HPL I^{125}.
— Se adaugă soluţie tampon la fiecare tub pentru a obţine un volum final de 1,5 ml.
— Se agită toate tuburile pentru cîteva secunde în mixerul Vortex.

Se pun tuburile într-o baie de apă la 37° pentru o oră, astfel încît 1,5 cm din tub să fie în apă.

După incubare, tuburile se golesc prin aspiraţie.

Se spală de 2 ori cu apă de la robinet şi se determină radioactivitatea tuburilor prin numărătoare directă pe un contor gama.

Notă. Reacţia are loc imediat după adăugarea reactivilor în tuburile pretratate; de aceea este necesar să urmărim atent următoarele puncte:

— Diluţiile plasmei, centrifugarea urinii, la fel ca şi prepararea soluţiei 2 standard, diluţia soluţiei de HPL marcat, ca şi marcarea tubilor trebuie să se efectueze înaintea pipetării soluţiilor standard în tuburi.
— Timpul adăugirii soluţiei standard, eşantionului de 200 µl şi a soluţiei tampon pînă la volumul de 1,5 ml trebuie să se facă cît mai rapid posibil.

Calcularea rezultatelor. Se trasează curba standard, marcînd valorile (în CPM) obţinute din standardurile de HPL, faţă de cantităţile de HPL ale fiecărui standard (exprimat în ng).

Se citesc direct pe curbă cantităţile de HPL exemplarele necunoscute şi se face corecţia în raport cu diluţia, exprimîndu-se rezultatele în ng/ml.

Se foloseşte următoarea ecuaţie:

a) pentru plasmă: $P \times N \times 5 = Y$ ng/ml plasmă

b) pentru urină: $P \times 5 = Y$ ng/ml urină

unde P = cantitatea în ng de HPL citit de curbă şi N = factorul de diluţie (25, 50, 100 sau 200).

Notă. Pentru urină, valorile sînt exprimate în ng/24 ore prin simpla înmulţire a rezultatului cu valoarea diurezei în ml.

Echipamentul necesar

Micropipete automate cu vîrful din plastic detaşabile de 100, 200, 500, 1 000 µl.
Pipete specifice de 0,2 ml, seringi „microlitrice" divizate 1/100 sau aparat automat de diluţie.
Mixer Vortex
Pompă aspirator
Contor gama.

7.1.5. **Test radioimunologic pentru prostaglandina F (PGF)**

Notă introductivă. Materialul prezentat permite executarea a aproximativ 500 tuburi RIA la un preţ de cost de aproximativ 200/tub. Metoda se bazează pe folosirea dextranului legat cu carbon pentru separarea antigenului legat, de cel liber şi foloseşte metoda generală Orczyk şi Behrman. Cîţiva reactivi accesorii nu sînt eliberaţi în acelaşi set, dar sînt în general prezenti în orice laborator. Antigenii radioactivi nu sînt furnizaţi de Calbiochem, dar sînt eliberaţi de alte firme.

Reactivii necesari

— Prostaglandina F, standard: PGF se găsesc într-o formă uscată şi stabilă.
— Antiserul la PGF preparat pe iepuri: 1 ml liofilizat. Acest antiser este virtual specific pentru PGF. În timpul prestării materialelor biologice orice PGA, PGB sau PGE sfîrşeşte în fracţii separate şi nu interferă cu măsurătorile PGF.

Scanned with OKEN Scanner

— Tamponul fosfosalin (fiecare fiolă conține pînă la 500 ml de 0,01 M de tampon fosfosalin, pH 7,4, conținînd EDTA mili-molar, 0,01% metiolat și 0,01% gelatină).

Materiale adiționale.

— Prostaglandina F_1 alfa tritium marcat sp. act. în jur de 100 Ci/mMoli provine de la corporația New England Nuclear (NET) sau de la Calatomic.

— Alte substanțe: gelatină, dextran, carbon, acid silicic și solvenți organici în diferite amestecuri: benzen, etilacetat, metanol.

Depozitarea reactivilor

— Antiserul la PGF, este eliberat într-o formă uscată, stabilă, într-o cantitate suficientă pentru 500 de tuburi. Dacă se vor face toate testările dintr-o dată se dizolvă antiserul uscat într-un ml de apă distilată, apoi se diluează această soluție pînă la 50 ml, cu fosfosalin tampon 0,1 M, pH 7,4 conținînd EDTA milimolari; 0,01% metiolat și 0,1% gelatină. Dacă ne propunem să folosim mai puțin de 500 de tuburi, putem să dizolvăm întîi antiserul într-un ml de apă distilată, apoi să transferăm cantități potrivite în fiole pînă la 1 ml ser. Acestea trebuie să fie înghețate instantaneu și depozitate la minus 20°, pentru a fi folosite mai tîrziu. Cînd este nevoie, aceste cantități depozitate trebuie diluate în proporție 1/50 cu același fosfosalin tampon descris anterior,

— PGF standard. Se dizolvă conținutul unei fiole de PGF standard în 10 ml și 0,01 M (1%) tampon fosfosalin, pentru a obține o soluție standard, care conține 1 nanogram de PGF/ml pentru a fi folosit în prepararea curbei standard. Soluția va fi depozitată la minus 20° cînd nu este folosită.

Sursa și menținerea prostaglandinelor radioactive. Prostaglandinele marcate cu tritium cu activitate specific înaltă, pot fi obținute de la corporația New England Nuclear sau Calatomic. Aceste substanțe, folosite pentru controlul de acoperire și ca antigeni radiochimici în timpul probelor competitive de legare, din cauza activității lor specific ridicate (dezagregarea radiochimică) constituie o continuă problemă. Orczyk și Behrman recomandă repurificarea vehiculului marcat pe o coloană de acid salicilic la cel puțin 30 de zile.

În general, cel mai folosit trasor pentru controlul de acoperire sau pentru probele de legare competitive, este materialul furnizat în categoria cu activitatea specifică cea mai ridicată. Cu cît activitatea specifică este mai mare, cu atît greutatea actuală a prostaglandinei este mai mică pentru controlul de acoperire, prin aceasta crescînd sensibilitatea probei. Se poate procura PGF 1 alfa cu activitate specifică de aproximativ 100 Ci/mMol. PGF 2 alfa necesar este numai de 15 Ci/mMol. Totuși, PGF 1 alfa marcat este mai folosit chiar și la determinările pentru PGF 2 alfa. Reacția încrucișată a prostaglandinelor este aproape identică cu a unei categorii și se poate folosi, în mod normal, sensibilitatea crescută, corespunzătoare cu activitatea specifică mai ridicată. Secvența de purificare a prostaglandinelor pe silicagel este identică cu secvența folosită la separarea categoriilor de prostaglandine. Cele mai multe laboratoare sînt deja echipate să execute separări secvențiale și/sau purificări.

Controlul de acoperire în timpul testării prostaglandinelor. Testarea radioimunologică a prostaglandinelor trebuie să includă un control de acoperire și posibil un control de separare, realizat prin adăugarea unui trasor la prostaglandina marcată în fiecare eșantion. De exemplu, dacă interesează numai studiul PGF, vor fi adăugate 1 000 de impulsuri pe minut de PGF la țesut sau lichid biologic în timpul extracției. În funcție de manipulările de separare va fi calculat volumul cunoscut al fracțiunii de PGF, de exemplu 1 ml. Dacă acest volum conține 340 impulsuri/minut, atunci se va ști că 1 ml conține 0,34 de PGF original prezent în țesut sau lichid biologic. Dacă acum se utilizează 0,5 ml din aceeași soluție pentru un test competitiv de legare, se va folosi 0,17 din PGF total în eșantionul biologic. Deci se va multiplica valoarea observată de PGF la 100/17 pentru a obține valoarea actuală a PGF în eșantion. Dacă se va măsura mai mult decît o prostaglandină într-un singur eșantion, se vor adăuga 1 000 de impulsuri pentru controlul de acoperire la fiecare componentă care interesează. Similar, amestecul de PGS marcat poate fi preparat și folosit ocazional la verificarea eficienței separării în coloană, în laborator.

Scanned with OKEN Scanner

Ghid pentru extracția prostaglandinelor din țesuturi și lichide biologice

A. *Procedeul pentru țesuturi*

— Țesut omogenizat (100—200 mg) în 1 ml de soluție salină 0,9% și 0,4 ml, 0,1 N HCl.

— Transferarea într-un tub de extract.

Agitarea omogenizatului cu 2,6 ml de etilacetat/izopropanol (1: 1 vol/vol) pînă la omogenizare. Se oprește și se agită de la 5 la 15 minute. Se evidențiază o singură fază lichidă.

— Se adaugă 3 ml de soluție salină 0,9% și 2 ml de acetat-etil și se agită.

— Se lasă să se separe straturile de lichid (faze).

Notă. Această procedură este realizată cel mai bine prin centrifugare.

— Se îndepărtează 3 ml din faza de acetat-etil superioară (volumul fazei de deasupra este de aproximativ 3,5 ml).

— Evaluarea soluției de acetat-etil superioară la un curent de azot.

B. *Procedeul pentru lichide biologice*

— La 1 ml de lichid biologic se adaugă 3 ml de acetat etil izopropanol/0,1 N, acid clorhidric (3: 3: 1; vol/vol/vol). Se oprește și se agită de la 5 la 15 minute. Se obține o singură fază lichidiană (soluție).

— Se repetă ca pentru țesuturi, începînd cu aliniatul al treilea.

Solvenți pentru prepararea prostaglandinelor

Amestecul de 4 solvenți expus mai departe este folosit la separarea prostaglandinelor în subclase. Recomandăm prepararea și marcarea acestor amestecuri de la început, folosind solvenți uscați din sticle nedesfăcute sau solvenți din baloane, uscați cu un agent dehidratant. Nomenclatura S—1, S—2 etc. este redată după Orczyk și Behrman.

S — 1 benzen/etil-acetat 60: 40/vol/vcl.

S — 4 benzen/etilacetat/metanol 60: 40: 2 vol/vol/vol

S — 3 benzen/etilacetat/metanol 60: 40: 10 vol/vol/vol.

Prepararea și folosirea coloanelor de acid silicic

— O pipetă de sticlă serologică, de 10 ml, se rupe la marcajul de 2 ml și este folosită pentru prepararea coloanei de acid silicic.

— Se introduce la extremitatea pipei un mic dop de vată de sticlă.

— La acidul silicic se adaugă suficient S—1 pentru a obține 0,25 g de acid silicic/ml. Din această suspensie se adaugă cu grijă în coloană 2 ml, pentru a evita depunerea acidului silicic în zonele superioare ale coloanei.

— Se lasă coloana să dreneze, se adaugă succesiv și se permite apoi să dreneze:

a. 5 ml S—2

b. 1 ml S—1

c. 0,5 ml S—1

— Extractul de lichide native evaporate sub curent de azot este dizolvat în 0,2 ml de S—3, la care se adaugă apoi 0,6 ml de S—1. Această soluție se pune cu grijă cu o pipetă Pasteur în coloana preparată.

— Se lasă coloana să dreneze, apoi se spală cu 6 ml din S—1. Această fracțiune conține lichide neutre, acizi grași, steroli, steroizi, PGB, PGA.

— Coloana este apoi spălată cu 12 ml de S—4. Această fracțiune conține PGE.

— Ultima soluție obținută se face cu 3 ml de S—2. Această fracțiune conține PGF.

Ghid pentru o procedură posibilă de test radioimunologic

Următoarele etape sînt descrise în secvențe pentru radio-imunotestarea PGF:

— Tuburi de sticlă dispuse 12×75 mm sînt marcate pentru întrebuințare.

— Se adaugă PGF standard pentru a dubla tuburile la nivelurile următoare pentru fiecare tub: 0, 10, 25, 50, 75, 100 și 200 picograme. Cum soluția standard preparată conține 1 000 picograme/ml (1 picogram/1 microlitru) se vor adăuga 0, 10, 25 etc. microlitri în fiecare tub. Se evaporă alcoolul din tuburi printr-un curent ușor de azot la capătul tubului, rămînînd cantitatea necesară de prostaglandină uscată.

— Volumele cunoscute ale fracțiunii PGF din coloanele de acid silicic, sînt adăugate pentru a dubla eșantioanele din tuburi, în general în 2 concentrații diferite. Se evaporă aceste tuburi pînă la uscare sub 1 jet de azot.

Scanned with OKEN Scanner

— Se adaugă 0,10 ml din serul diluat (1/50) la toate tuburile preparate în acest fel. La 2 tuburi adiacente se adaugă 0,1 ml din tamponul fosfosalin şi fără antiser. Acestea sînt controlorii „fără antiser". Se agită toate aceste tuburi complet într-un mixer Vortex, pînă există certitudinea că partea solidă este complet omogenizată în soluţie. Se incubează 30 de minute la temperatura camerei, pentru ca dizolvarea să se facă sigur.

— Se prepară o soluţie de PGF prin evaporarea unei cantităţi corespunzătoare de soluţie stoc de PGF, marcată prin uscare cu azot şi se dizolvă reziduul în tampon fosfosalin, în cantitate suficientă, cu 0,1% gelatină pentru a realiza o concentraţie finală de 0,1 μCi/ml. Se va folosi mixerul Vortex, pentru ca dizolvarea să fie completă. Se adaugă 0,1 ml din această soluţie (10 nCi la fiecare tub).

— Incubare între 2 şi 24 de ore la 4°.

— Se adaugă 0,1 ml tampon fosfosalin conţinînd 0,5% gelatină la tuburile de testat şi se amestecă în mixerul Vortex. Acesta este un moment foarte important, prin care gelatina împiedică dextran-carbonul să extragă antigenul marcat din anticorp, în timpul următoarei etape.

— Se adaugă 1 ml dextran-carbon în tamponul fosfosalin, se amestecă şi centrifughează la 1 000 g timp de 15 minute (suspensia de dextran-carbon se prepară prin agitarea a 25 mg dextran T70 şi 250 mg carbon, în 100 ml de tampon fosfosalin. Se va agita continuu pentru a menţine suspensia uniformă).

Se varsă fracţia supranatantă într-o fiolă de numărat, se adaugă cocteilul de scintilaţie şi se numără. Se înlătură precipitatul.

— Eşantioanele necunoscute sînt comparate cu datele prezente în complexul antigen-anticorp din fracţiunea supernatantă. Se realizează o curbă pe hîrtie semilogaritmică şi necunoscuta se citeşte direct pe curba obţinută.

Scanned with OKEN Scanner

Scanned with OKEN Scanner

CAPITOLUL VIII

8.1. Cercetări electronomicroscopice asupra miometrului uman la termen

C. Cotuțiu, H. Ciortoloman, V. Ancăr, O. Coman, D. Hudiță • Com. la U.S.S.M., Obst. Ginec. Buc., mai 1980

Toate datele acumulate pînă în prezent — majoritatea lor obținute pe material experimental — semnalează relativ puține elemente de ultrastructură a miometrului uman la termen, precum și ale modificărilor lui în unele condiții patologice. De aceea, autorii au întreprins încă din 1974 un studiu electronomicroscopic asupra miometrului uman la termen, cu scopul de a surprinde unele aspecte ultrastructurale particulare.

Au fost studiate 35 de fragmente de miometru obținute cu ocazia operației cezariene, fragmentul prelevat intraoperator fiind imediat fixat în soluție de glutaraldehidă 3% în tampon cacodilat, pH 7,4,0,1M, cu adaos de sucroză timp de 6 ore la 4°.

După o spălare peste noapte în același tampon, fragmentele au fost fixate cu soluție OsO_4 1% în tampon s-collidin, pH 7,4, timp de două ore.

După deshidratare în alcooluri de concentrație progresivă și în propilen oxid, s-a procedat la incluzionare în „Epon 812" (Luft).

Secțiunile obținute la ultramicrotomul LBK au fost examinate la microscopul electronic „Zeiss Opton 9 S".

Iată, în continuare, rezultatele noastre ilustrate de cîteva cazuri semnificative.

Observația 1.

Materialul examinat provine de la o gravidă la termen, cu sarcină fiziologică, operată la începutul travaliului pentru disproporție netă fetopelviană prin bazin general strîmtat.

Pe secțiunile examinate se observă:

— fig. 56: celule musculare cu nucleu central, cu cromatina fin dispersată, membrana nucleară prezentînd cîteva pliuri. Citoplasma conține miofilamente, corpi denși și granule de glicogen.

— fig. 57: membrana celulară prezintă din loc în loc densificări cu apariția unui material ce devine granular spre citoplasmă. Aceste structuri similare unor joncțiuni sînt mai frecvente la faldurile membranei.

— fig. 58: interstițiul este format din fibre fine de colagen, într-o substanță fundamentală laxă, cu rare elemente nervoase.

— fig. 59: în citoplasmă se remarcă structuri fibrilare; în vecinătate se remarcă fibre de colagen într-o matrice laxă.

Concluzia aspectelor observației 1 este de aspect ultramicroscopic normal.

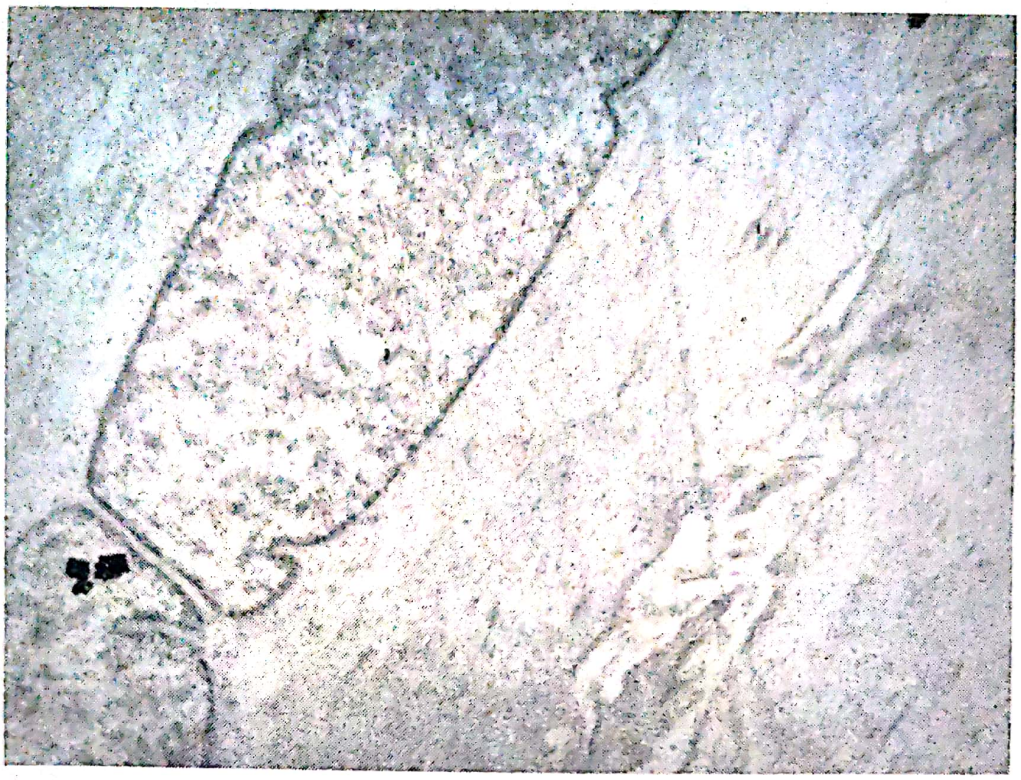

Fig. 56

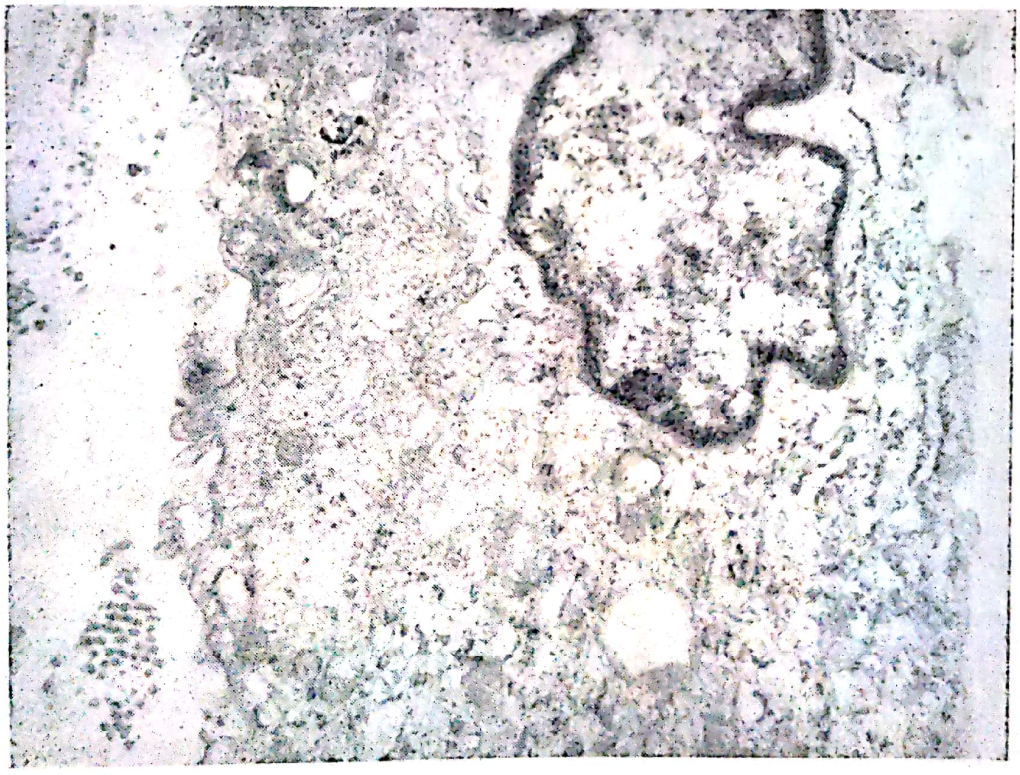

Fig. 57

Scanned with OKEN Scanner

Observația 2

Materialul provine de la o gravidă în luna a VII-a, în vîrstă de 31 ani, la al treilea copil, operată de urgență pentru placenta praevia centrală cu sîngerare abundentă, și la care anamneza și examenele paraclinice au arătat un aport insuficient alimentar prin tulburări de malabsorbție și digestie, cu proteinemia scăzută la limita inferioară, ușoară anemie și hipoglicemie.

Pe secțiunile examinate se observă:

— fig. 60: celule musculare de dimensiuni mai mici, cu nuclei proeminenți, care au adesea nucleoli bine dezvoltați. Citoplasma prezintă foarte rari corpi denși, puțin glicogen, iar structurile de tip joncțional ale membranei nu se observă. Interstițiul este bogat în fibre de colagen.

— fig. 61: se remarcă o abundență de țesut conjunctiv bogat în fibre, care tind să se grupeze în fascicule.

În concluzie, se observă o polimerizare a țesutului conjunctiv, pusă pe seama parturiției bogate, corelată cu un aspect al miofibrilelor cu slabă încărcătură proteică și o reprezentare slabă de actină și miozină, cu o slabă prezență a granulelor de glicogen. Aceste aspecte se datoresc hipoproteinemiei prin malabsorbție, hipoglicemiei prin aport insuficient alimentar și unei carențe de estrogeni, gravida fiind la sfîrșitul lunii a VII-a de sarcină.

Observația 3

Materialul provine de la o gravidă operată pentru suferință fetală după 6 ore de travaliu, la o dilatare aproape completă.

Pe secțiunile examinate se observă:

— fig. 62: abundență de celule fibromioblastice, din care unele cu figuri mielinice în citoplasma lor.

— fig. 63: celulele musculare sînt sărace în citoplasmă cu puține organite și fără glicogen. Unele din ele au nucleolii proeminenți sau chiar doi nucleoli.

— fig. 64: pe secțiunea transversală a unei fibre musculare apar structuri dense, rotunde sau ovalare, adesea grupate într-o anumită zonă.

Concluzia: polimerizare în miofibrile, care arată nematuratia organului printr-o influență estrogenică deficitară, care ar putea explica și sărăcia de fibroblaști, elemente de metaplazie ale uterului gravid.

Observația 4

Materialul provine de la o gravidă cu o sarcină depășită, care avea o disgravidie de ultim trimestru, obezitate cu o creștere ponderală de 34 kg în cursul sarcinii, cu anemie accentuată, operația cezariană efectuîndu-se pentru lipsa declanșării medicamentoase a travaliului după ruperea spontană a membranelor.

Pe secțiunile examinate se observă:

— fig. 65: fibrele musculare reprezentate printr-o cantitate însemnată de fibromioblaști, repartizați aproximativ egal pe secțiunile examinate.

— fig. 66: încărcarea cu glicogen a fibrelor musculare este diminuată.

— fig. 67: în mod surprinzător, și celulele endoteliale prezintă granule de glicogen evidente.

— fig. 68: capilarele sangvine prezintă o membrană bazală cu unele discontinuități, fiind înconjurate de țesut conjunctiv.

Concluzia este de aspect distrofic al fibrei musculare, cu puțini corpi denși și slabă încărcare glicogenică, aspect datorat în primul rînd factorilor hipoxici, fiind potențat de edemul tisular.

Observația 5

Materialul examinat provine de la o primipară la termen, cu o disgravidie edematoasă, la care a apărut o distocie dinamică în travaliu; pentru corectarea hipodinamiei se administrează o perfuzie ocitocică, după care s-a instalat o hiperkinezie cu hiperdinamie, cu o hipertonie realizînd aspectul unei tetanii uterine.

Pe secțiunile examinate se observă:

— fig. 69: celule musculare cu nuclei centrali, care conțin adesea nucleoli, membrana nucleară este frecvent puternic invaginată, iar citoplasma lipsită cu desăvîrșire de glicogen.

Scanned with OKEN Scanner

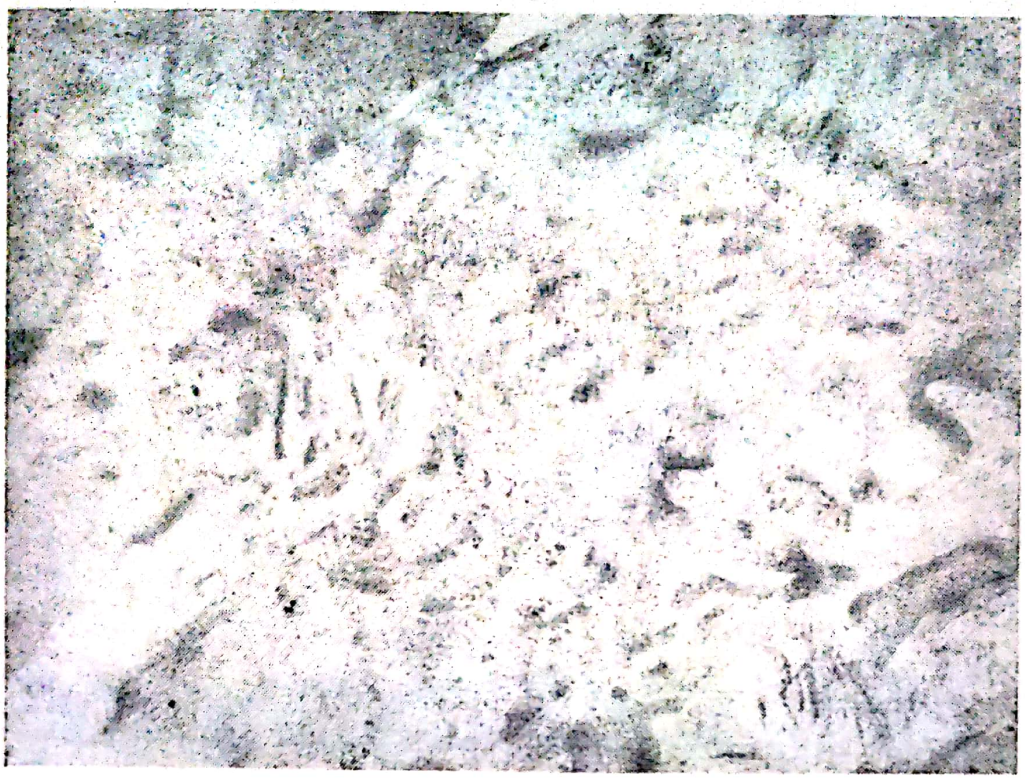

Fig. 58



Fig. 59

Scanned with OKEN Scanner

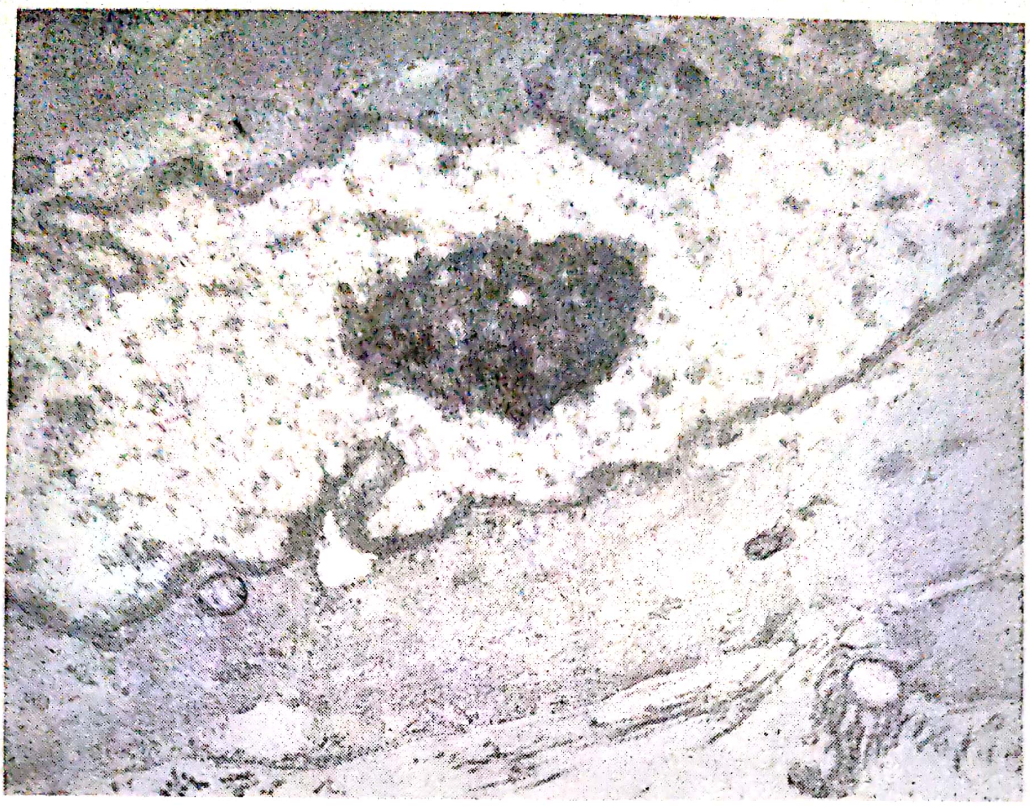

Fig. 60



Fig. 61

Scanned with OKEN Scanner

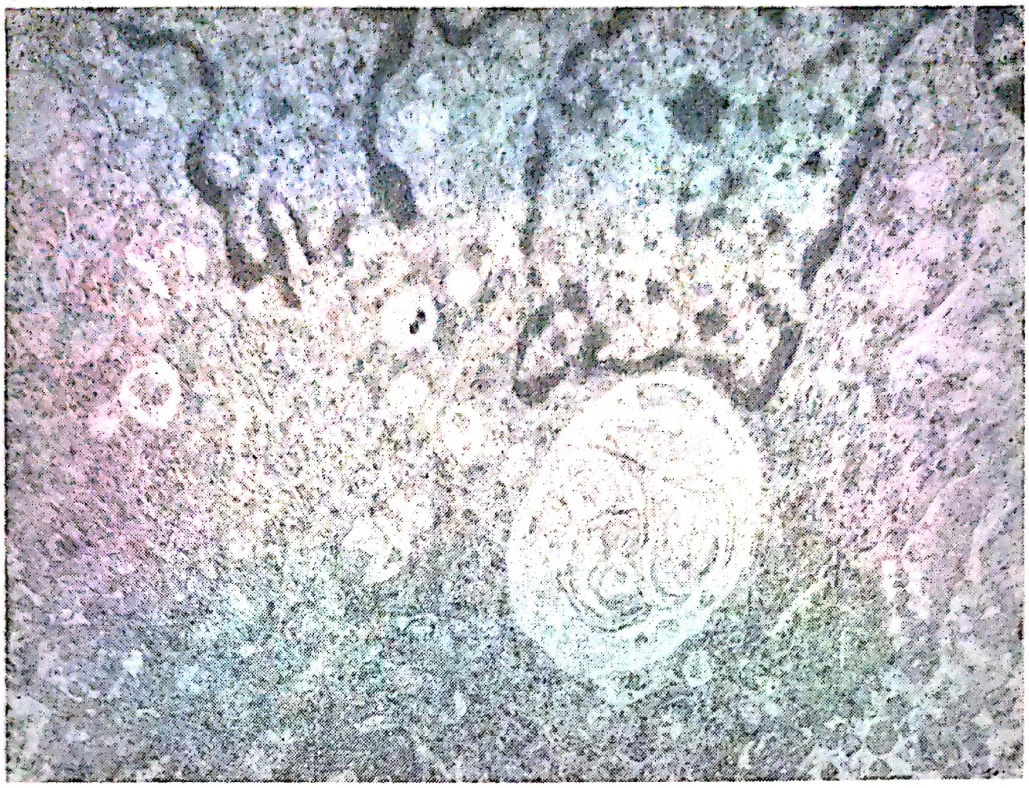

Fig. 62

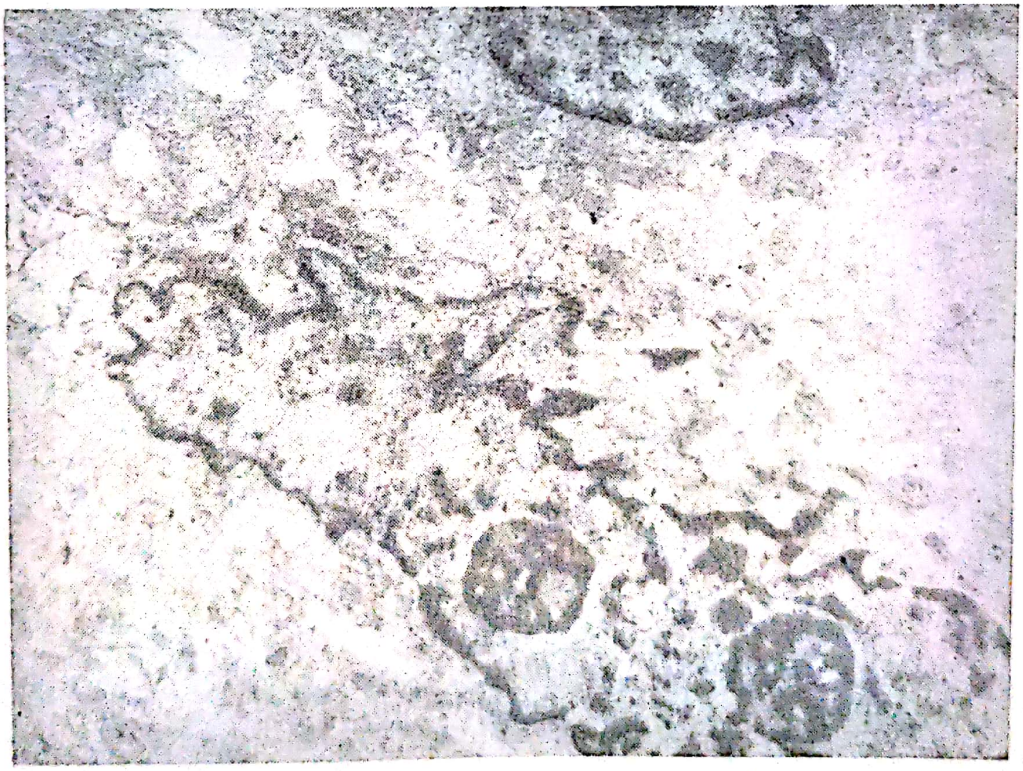

Fig. 63

Scanned with OKEN Scanner

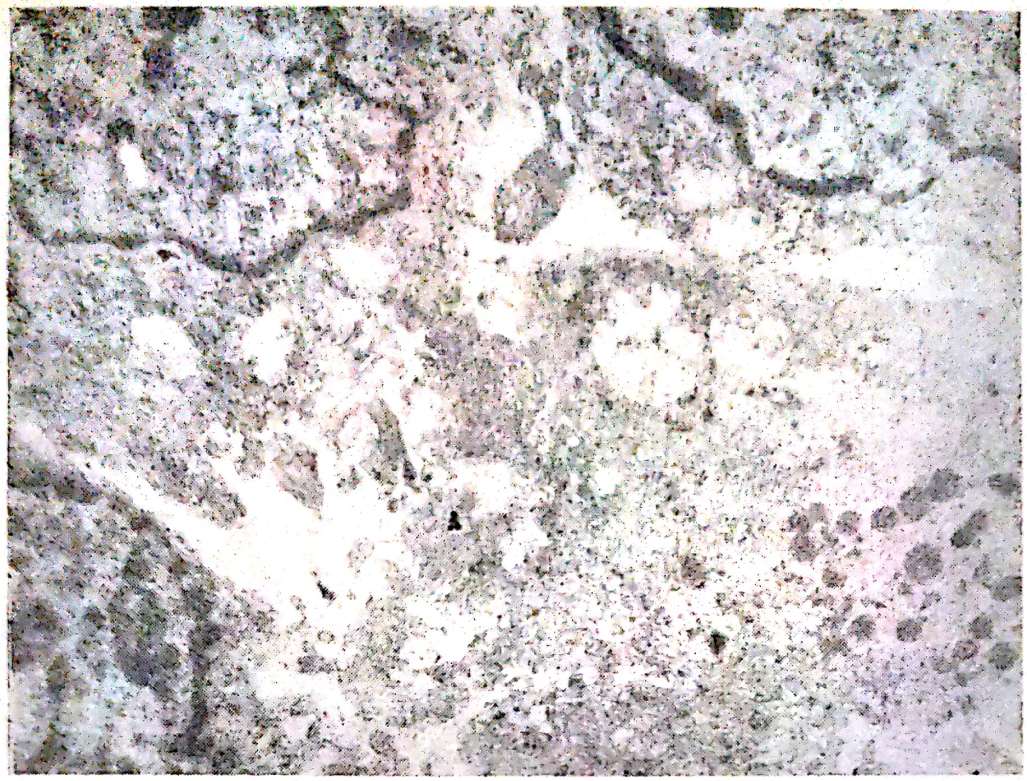

Fig. 64

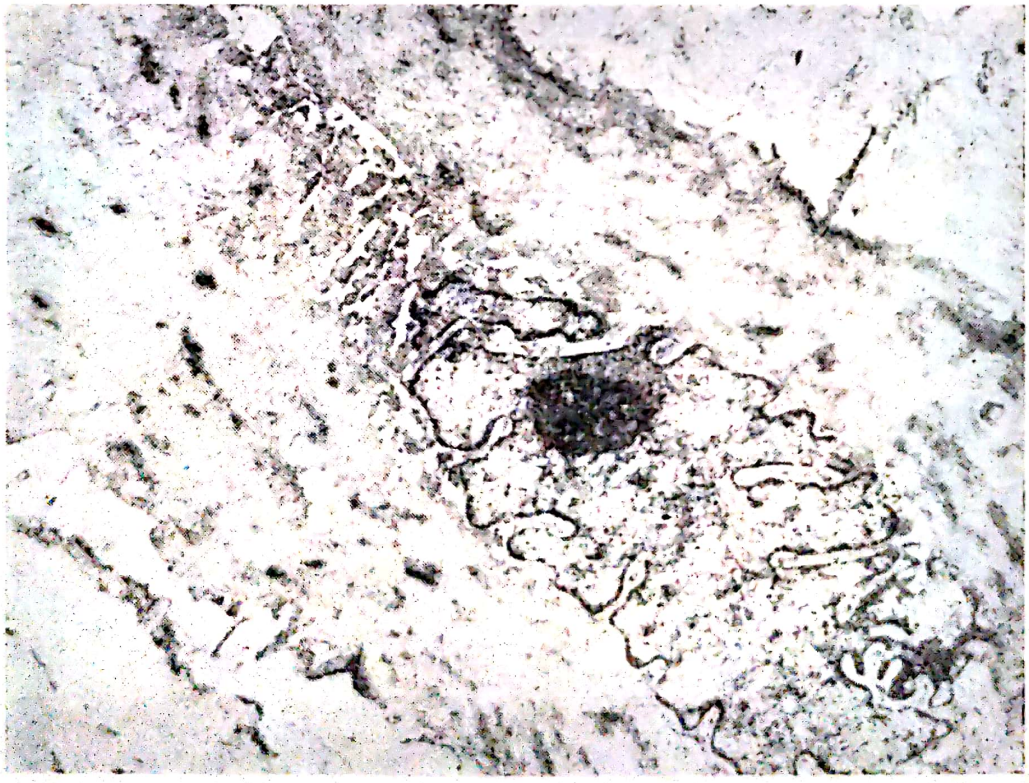

Fig. 65

Scanned with OKEN Scanner

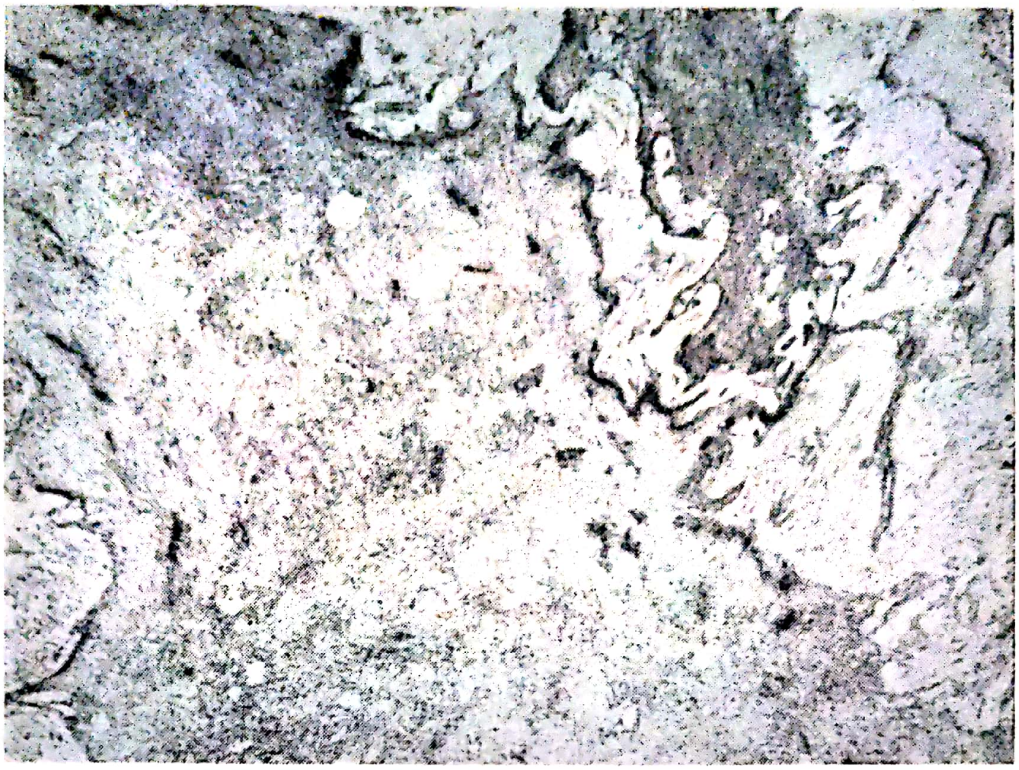

Fig. 66



Fig. 67

Scanned with OKEN Scanner

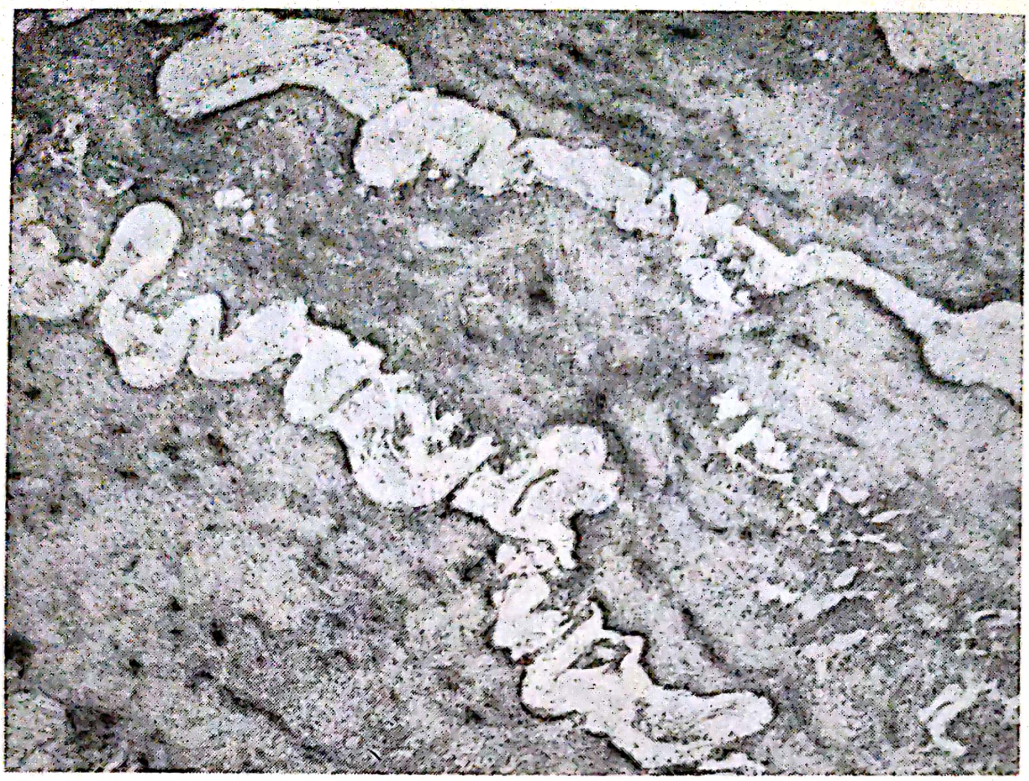

Fig. 68



Fig. 69

Scanned with OKEN Scanner

Fig. 70



Fig. 71

Scanned with OKEN Scanner

— fig. 70: membrana celulară prezintă diferenţieri de tip joncţional, are un aspect anfractuos, aminteşte de aspectul fibrei musculare în plină contracţie.

— fig. 71: ţesutul conjunctiv este lax, cu fibre colagene fine, iar fibromioblaştii sînt rari.

Este aşadar vorba de o spoliere musculară de glicogen, corolar al oboselii organului care şi-a cheltuit în mod inutil rezervele energetice şi la care travaliul s-a terminat înainte ca naşterea să fi avut loc.

În concluzie, acest studiu arată existenţa unor leziuni distrofice submicroscopice, suportul manifestărilor clinice prezentate de gravidele din lotul studiat.

Apare evidentă necesitatea instituirii tratamentului de corecţie metabolică a travaliului, încă din stadiul biochimic şi ultramicroscopic al leziunilor, pentru a preveni apariţia lor clinică.

8.2. **Examenul electronomicroscopic al epiteliului în hidrosalpinx**

E. Philipp, Kiel ● I/19 Zentralblatt für Gynäkologie, 1981, 103, nr. 1, p. 19

La examenul electronomicroscopic al hidrosalpinxului se identifică sigur 4 tipuri (stadii) de celule epiteliale:

— epiteliu normal cu celule bine diferenţiate;
— zone cu epiteliu necrobiotic;
— complexe epiteliale regenerative;
— epiteliu regenerativ cu funcţionalitate greu definită.

Pe baza cercetărilor, autorii consideră că epiteliul lezat al tubei uterine poate fi regenerat datorită potenţialului maxim de refacere al acestuia, proces condiţionat de scăderea presiunii hidrosalpinxului.

8.3. **Ultrastructura tumorilor granuloase ovariene**

E. Philipp, L. Overbeck, Kiel ● Zentralblatt für Gynäkologie, 1981, 103, nr. 5, p. 369

Tumoarea cu celule granuloase are structură histologică epitelioidă. Microscopia electronică evidenţiază 2 tipuri celulare caracteristice: închise şi deschise la culoare. Celulele deschise sînt probabil celulele tecale.

Celulele sînt dotate cu un set bogat de organite, corespunzînd unei capacităţi marcate de sinteză a sterolilor. Se presupune că există un sistem de drenaj intercelular pentru transportul steroizilor de la celulă spre capilarul sangvin. Diviziunea celulară este de tip amitotic.

8.4. **Aspecte electronomicroscopice ale placentei în naşterea prematură**

H. Ciortoloman, V. Ancăr, O. Coman, Gh. Bacalbaşa ● Comunicare la Simpozionul Uniunii Medicale Balcanice, Varna, R. P. Bulgaria, 1982

Cu toate progresele terapeuticii, naşterea prematură continuă să reprezinte o problemă de mare interes în obstetrică, atît prin frecvenţă, reprezentînd, potrivit

Scanned with OKEN Scanner

afirmațiilor diferiților autori, între 8—15% din totalul nașterilor (9% în România), cît și prin riscurile pe care le comportă pentru făt; ea continuă să ocupe un loc foarte important în morbiditatea și mortalitatea perinatală și infantilă.

În etiologia nașterii premature sînt implicați numeroși factori. Cu toate acestea, la 40—70% din cazurile de naștere prematură nu pot fi evidențiați factorii etiologici. Studiile histopatologice efectuate de diferiți autori asupra placentelor din sarcinile cu naștere prematură au arătat fie leziuni patologice evidente în cazurile cu etiologie certă (leziuni inflamatorii, leziuni cu caracter distrofic degenerativ, leziuni vasculare hemodinamice), fie placentă cu caractere histologice normale, în cazurile în care nu au putut fi evidențiați factorii etiopatogenici.

Placentele cu aspect histologic normal reprezintă peste 50% din cazuri, proporție corespunzătoare cu cea a nașterilor premature cu etiologie necunoscută.

În scopul precizării substratului morfopatologic al nașterilor premature cu etiologie necunoscută s-a efectuat un studiu electronomicroscopic a 40 de placente, provenind de la nașterile premature din această categorie.

Nașterile au avut loc între săptămîna a 28-a și a 35-a de sarcină. Au fost eliminate din lot cazurile cu patologie de sarcină sau asociate sarcinii și au fost incluse în lot numai gravidele la care culturile din lichidul amniotic recoltat pe cateter au fost sterile. Datele obținute au fost comparate cu ale unui lot martor de gravide ce au născut la termen.

Studiind la microscopul electronic placentele provenite din nașterile premature, s-au observat modificări în sincițiotrofoblast, ca și în spațiul intervilos. S-au pus astfel în evidență excrescențe în cruce în porțiunea distală a vilozităților terminale, care constituie vilozități cuaternare, precum și o suprafață grosolană a microvililor terminali și obstrucții cu fibrină în spațiul intercotiledonar al arborelui vilos, care acoperă și o mare parte din suprafața de schimb a vilozităților.

În acest fel, placentele cu aspect histopatologic normal la microscopia optică, prezintă electronomicroscopic leziuni patologice caracteristice, care constituie substratul morfopatologic al acestor cazuri cu etiopatogenie mai puțin cunoscută.

Scanned with OKEN Scanner

Scanned with OKEN Scanner

CAPITOLUL IX

9.1. Teleradioscopia și radiocinematografia în histerosalpingografie

Raoul Palmer ,,Les explorations fonctionelles gynécologiques", 1975, pag. 194—197

În histerosalpingografia clasică, elementele de funcționalitate tubară sînt surprinse ocazional pe filmele radiologice, controlul radiologic al umplerii tubare nefiind permanent.

Prin metoda clasică sînt necesare aproximativ 6—8 clișee radiologice, care provoacă cu aparatele obișnuite, o iradiere de circa 40 r, ceea ce nu este deloc de neglijat.

Amplificatorul de luminozitate (cele mai recente realizează o amplificare de 3 000 de ori a luminozității ecranului) mărește considerabil luminozitatea ecranului, permite diminuarea considerabilă a dozelor de scopie, realizînd totodată, fără inconveniente pentru pacientă, o radioscopie continuă într-o sală luminată, fără să mai fie nevoie de cameră obscură.

Autorul utilizează metoda din anul 1957; în colaborare cu M. M. Chérigié și cu Eric Duvivier a realizat un film cu această metodă, prezentat de casa ,,Sandoz".

Pentru acest film autorii au folosit un amplificator Massiot prevăzut cu ecran circular cu diametru de 13 cm, și un aparat de filmat Reflex de 16 mm, cu peliculă tri-X, la o viteză standard de 16 imagini/sec.

Cu această aparatură, iradierea în timpul radiocinematografiei histerotubare a fost de 10 r/minut, ceea ce a permis realizarea unei radiocinematografii continue a întregii tehnici, fără să se depășească iradierea prin procedeul tradițional. Histerosalpingografia a durat 3 minute și a fost efectuată cu Vasurix 25, injectarea fiind făcută cu aparatul Riazi-Palmer, la o viteză de jumătate de tur de spiră pe secundă. S-a injectat, în cazul în care pasajul substanței este liber, o cantitate de 10 ml în 80 de secunde, la o presiune inferioară celei de 100 mmHg.

De regulă, după histerosalpingografie, autorul efectuează în continuare, o hidrotubație cu ser fiziologic și penicilină.

În prezent s-au făcut perfecționări din care se menționează:

— un amplificator de luminozitate cu un cîmp de 16 cm, care permite cercetarea întregii cavități pelviene;

— o dată cu perfecționarea amplificatorului s-a micșorat doza de iradiere (în prezent de aproximativ 4 r/minut) obținîndu-se totodată un contrast și o claritate superioară a imaginilor;

— televizarea operației de histerosalpingografie permite operatorului să urmărească pe un mic ecran desfășurarea procesului, într-o sală normal luminată, fără alte amenajări prealabile.

Pentru studiul pliurilor mucoasei tubare, radiocinematografia nu a ajuns încă la finețea imaginii radiologice clasice; de aceea autorii efectuează, în momentul injectării trompelor și în momentul evacuării lor, 2 clișee radiologice standard.

Valoarea teleradioscopiei : sînt examinate comparativ imaginile date prin radioscopia clasică și prin ecranul de televiziune, arătîndu-se că în cazul ecranului radioscopic ochiul uman nu poate distinge, din cauza slabei luminozități, toate elementele foarte fine, chiar după o bună adaptare la întuneric (20 de minute), în timp ce, în cazul amplificatorului, care are ecranul mult mai fin, se disting mult mai bine elementele de amănunt, mai ales că citirea se face la dimensiuni normale și la lumină obișnuită obținută printr-un sistem optic. Teleradioscopia prezintă avantaje nete care, cu toate că diminuează puțin calitatea imaginii primare din cauza baleiajului, permite examinarea foarte ușoară, la lumină obișnuită și în afara cîmpului de radiații; imaginea poate fi urmărită simultan de mai mulți observatori, permițîndu-se totodată centrarea clișeelor cu foart mare precizie.

Valoarea documentelor radiografice: se apreciază calitatea net superioară a filmelor radiologice asupra structurii de finețe a calibrului tubar, dar avantajul imaginilor radiocinematografice, mai ales cînd filmul este foarte sensibil apare foarte clar, chiar la calibre tubare foarte mici.

Imaginea cinematografică pe ecranul de televiziune redă imaginea în mișcarea trompelor și uterului, existînd și posibilitatea de a filma ecranul de televiziune.

În concluzie, filmele radiologice standard sînt mai bune atunci cînd studiem imaginea statică, dar teleradioscopia aduce și ea avantaje considerabile, pentru că permite fixarea rapidă a celor mai bune imagini, cu o centrare precisă și cu o iradiere net inferioară metodei standard.

Ca noutăți de ultimă oră, autorul prezintă cele mai noi achiziții tehnice ca a treia generație de amplificatoare de luminozitate și folosirea unui ampliofotograf ce permite efectuarea de filme directe, cu un diametru de 9 cm, fie imagine cu imagine, fie în serii de imagini, la un interval de unul pînă la 6 filme pe secundă.

Scanned with OKEN Scanner

Scanned with OKEN Scanner

CAPITOLUL X

10.1. Electrocardiografia fetală

În domeniul obstetricii moderne, electrocardiografia fetală a devenit un mijloc de detectare a suferinței fetale, iar din rolul său practic decurg aplicațiile clinice.

10.1.1. **Tehnică și aparatură**

Gravida trebuie să fie instalată confortabil, relaxată, într-o atmosferă de repaus și calm, pentru obținerea unui traseu clar și neparazitat.

Pielea abdomenului trebuie preparată înainte de aplicarea electrozilor. Pentru curățirea tegumentului se poate folosi acetonă, apă și săpun, alcool 70° sau o pastă propusă de Chavinié, compusă din:

Bicarbonat de potasiu	5,60 g
ClNa	146 g
Piatră ponce	180 g
Gumă adragant	11 g
Glicerină	33,60 g
Apă	400 g

Pe abdomenul matern se aplică electrozii, bine șterși și unși cu un strat egal de pastă, a cărei compoziție diferă în funcție de preferința autorilor.

Electrozii se prezintă sub formă de mici discuri de argint clorurat, cu un diametru de 3,5 cm, sau de mici ventuze care se plasează pe capul ori pe pelvisul fetal, sau bande elastice, care apropie electrodul de făt, diminuînd grosimea părților moi intermediare, sau electrozi-agrafe, care se plasează pe prezentație cu ajutorul unei pense Kally.

Electrozii pot fi plasați la distanță sau în contact cu fătul. Electrozii plasați la distanță sînt cei care se aplică pe abdomenul matern și valoarea înregistrării este favorizată de calitatea pastei și de presiunea cu care electrozii sînt aplicați.

Electrozii plasați în contact cu fătul pot fi aplicați în trei moduri: a) un electrod sferic de 0,3 mm diametru, făcut din aliaj de nichel 75%, crom 11% și fier 12% (modelul lui Caldeyro-Barcia), care se introduce prin puncție transabdominouterină și se fixează apoi pe fesa fătului. Tehnica nu este la îndemîna oricui și n-a intrat în practica curentă; b) introducerea electrodului sferic, pe calea vaginocervicală în uter, între membrane și uter (tehnica Sureau); c) electrod-agrafă sau ventuză pe craniul fetal, la o dilatație de 2—3 cm, pe membrane rupte în cursul travaliului

Derivații. Unii autori (J. Sanchez Ramos și A. J. Bret) utilizează două derivații, un electrod-ventuză sau agrafă pe prezentație sau pe spatele fătului, trecînd de prezentație, și un electrod pe pubisul matern. Jacques Chavinié și Claude Sureau (din serviciul prof. M. Lacomme și F. Lepage) utilizează trei electrozi: un electrod indiferent, zis de pămînt, fixat pe coapsă și doi electrozi, activi, unul suprapubian și unul pe fundul uterului, dispuși în ax vertical sau oblic. J. L. Berthet utilizează patru electrozi; J. Chesson și colab. preferă să folosească șase electrozi, pentru a obține o derivație mai completă.

Amplasarea electrozilor este următoarea: trei electrozi negativi pe fundul uterin (dreapta, median și la stînga), trei electrozi pozitivi în zona pubiană (dreapta, median și la stînga) și unul neutru pe coapsă. Plecînd de la aceste șase poziții, cu ajutorul unei cutii de selecție, autorii realizează mai multe combinații: trei derivații verticale, două derivații oblice și două derivații transversale. Pentru o mai bună precizare a axei electrice spațiale a QRS fetal, în unele cazuri se mai fac două derivații cu electrozi plasați în flancurile drepte și stîngi ale abdomenului sau încă o derivație antero-posterioară lombo (L_3)-ombilicală.

În cadrul studierii problemelor tehnice legate de electrocardiografia fetală, amintim detectarea prin ultrasunete, tehnică cu rezultate bune și fidele, apoi cardiofonia și telecardiografia fetală. În cardiofonie, înregistrarea se face de obicei la sarcini peste 18 săptămîni, deoarece zgomotele cardiace trebuie să fie suficient de intense pentru a permite alimentarea unui cardiotahigraf. Un microfon special captează zgomotele fetale, care sînt amplificate și reproduse printr-un difuzor. Este un procedeu simplu, cardiofonul este de volum mic și poate fi ușor transportat și manipulat.

Teleelectrocardiografia fetală este interesantă și destul de simplă. Transmiterea complexului se face prin radio, nu prin fire, emițătorul se plasează la capul gravidei. Receptorul este situat la distanță și permite supravegherea mai multor gravide cu un singur aparat.

10.1.2. **Aparatele de înregistrare**

Sînt de mai multe feluri. Massiot-Philips, cu curent alternativ și curent continuu, cu două sau mai multe viteze (trei lente, trei rapide). Aparate cu înregistrator cu patru canale — ECEM — cu trei viteze de înregistrare (15, 30, 60 mm/sec.), viteza cea mai favorabilă de derulare fiind de 30 mm/sec., o constantă de timp 6,1 sau 0,3 și o amplificare de 1 mm pentru 5 sau 10 microvolți. Electrocardiograf *Magnavox* care folosește un filtru de frecvență de la 0,1 la 40 cicli. Aparat Offner cu opt canale și altele.

Oricare ar fi aparatul, trebuie să aibă anumite caracteristici:

a) *posibilitatea de amplificare*. Slaba intensitate a complexului fetal impune utilizarea unui preamplificator, pentru a obține un voltaj minimal de 1 mm pentru 2 microvolți. Se pot utiliza două preamplificatoare în serie, care cresc voltajul de la 2 la 4 microvolți/mm;

b) *constantă scurtă de timp pentru a elimina oscilațiile* curbelor de bază și a obține o linie de bază stabilă. Constanta de timp trebuie să fie de ordinul a 50—70 m/sec.;

c) *zgomotul de fond trebuie să fie foarte slab*. Folosirea filtrelor permite reducerea paraziților și a zgomotelor de fond născute din însăși aparatele electrice, erori de conexiune, electrozi incorect aplicați (electrod-piele), incorecta curățire a pielii abdomenului, incorecta aplicare a pastei de electrod, paraziți de origine maternă.

Înregistrarea se efectuează cu ajutorul unui ac cu încălzire reglabilă, pe o hîrtie termosensibilă milimetrică. Vitezele de derulare și de înregistrare ale ECG fetale sînt de 25—50 mm/sec.

Scanned with OKEN Scanner

10.1.3. **Activitatea electrică a inimii fetale**

Potrivit relatărilor lui J. Sanchez şi A.J. Bret, primele studii asupra activităţii electrice a inimii au fost întreprinse de M. Olivo, pe o inimă de pui, cultivată *in vitro*. Dezvoltarea inimii şi a marilor vase are loc între a 21—a şi a 40-a zi a vieţii intrauterine, iar activitatea electrică a miocardului apare la sfîrşitul săptămînii a 3-a, cînd inima este reprezentată printr-un tub arterial ; tehnicile actuale nu pot înregistra activitatea electrică a inimii înainte de săptămînile 16 şi 18, proporţia de înregistrări ajungînd treptat, cu cît ne apropiem de termen, la 90—99%.

Grangu a obţinut complexe electrice cardiace la embrion de 4—5 săptămîni, Gasparri şi Massi din a 8-a săptămînă, Vara şi Halminen din a 10-a săptămînă (Berthet), Larks din a 11-a săptămînă, Aluigi şi Zochini din a 12-a săptămînă ; P. Eisenberg şi Senties (Mexico) din a 14-a săptămînă, Smith din a 16-a săptămînă, Sanchez şi Bret din a 18-a săptămînă. Înregistrarea activităţii electrice a inimii de la această vîrstă de sarcină ne dă informaţii utile, pe care nici urechea şi nici examenele biologice nu ni le aduc, uneori, în mod precis (Berthet).

10.1.4. **Controlul ritmului cardiac fetal**

Controlul ritmului cardiac fetal ţine în primul rînd de aportul de oxigen, care afectează direct miocardul ; dismetabolia cardiacă este tradusă prin bradicardie persistentă şi aritmie. Inima se apără foarte bine, mult timp şi prin multiple mijloace de compensare împotriva anoxiei şi pare să fie ultimul organ care este afectat de deficitul de oxigen. Ea rezistă chiar după o atingere ireversibilă a creierului : feţii prezintă bătăi cardiace, dar nu mai pot fi reanimaţi. Fătul se apără împotriva deficitului cronic de oxigen (diabet, toxemie, sarcină prelungită) prin mecanisme de compensare. Are loc constant o vasoconstricţie în organe de importanţă secundară (muşchi, intestin, ficat, plămîn, piele). Clinic, această vasoconstricţie duce la diminuarea cantităţii de oxigen şi la declanşarea unui peristaltism intestinal, urmat de expulzie de meconiu ; copiii se nasc cu tegumentul foarte palid, uneori cu descuamaţie a pielii, datorită vasoconstricţiei şi ischemiei pielii (anemie posthemoragică, insuficienţă placentară).

În afară de O_2, care dictează ritmul cardiac, mai intervin şi alţi factori, acidoza şi factorii nervoşi.

Acidoza este consecutivă hipoxiei şi apare în travaliile prelungite, cu cheltuială mare de energie, cu oboseala muşchilor, cu acumulare de CO_2 şi de metaboliţi acizi, care schimbă stabilitatea ritmului cardiac (tahicardie, tahiaritmie), prin stimulii chimici care intervin asupra centrilor nervoşi, ce dau răspunsuri diferite ale ritmului cardiac. În acelaşi mod lucrează variaţiile de presiune sistemică asupra craniului fetal, acţiunea indirectă asupra baroreceptorilor şi chemoreceptorilor, acţiunea directă asupra centrilor de stimulare mecanică, prin presiunea exercitată asupra capului pe col, bazin şi perineu. Ritmul cardiac mai poate fi modificat medicamentos, în special în cazul unei terapii iatrogene (prin administrare de ocitocice, în special).

10.1.5. **Morfologia complexului fetal**

Morfologia complexelor fetale este greu de definit, în comparaţie cu complexele materne. Traseele obţinute prin electrozi externi pun în evidenţă complexele materne şi complexele fetale.

Scanned with OKEN Scanner

Complexul matern se traduce prin prezența unei unde rapide de mare amplitudine, în ritm izocron cu pulsul matern. Între două mari unde materne QRS apar două vîrfuri mici intercalate; aceste vîrfuri se apropie uneori pînă la coincidență cu complexul matern și reprezintă micile complexe fetale, dată fiind frecvența lor mult superioară complexului matern. Faza depolarizării ventriculare se pretează la analiză, atriograma și faza de repolarizare ventriculară nu sînt aparente. Amplitudinea variază între 1 și 6 mm, cu o medie de 2—3 mm, și oscilează între 10 și 50 de microvolți; aceste variații sînt legate de poziția electrozilor față de axul electric al inimii materne și poziția fătului. Durata diferitelor unde ale complexului fetal este variabilă: P = 65 msec., QRS = 65 msec., T = 139 msec; PR = 104 msec., ST = 57 msec. (Jacques Chavinié).

În caz de gemelaritate apar două complexe fetale, apropiindu-se pînă la coincidență, pentru a se disocia din nou (fenomen de urmărire, prindere și încălecare — Sureau).

Traseele obținute prin electrozi în contact direct cu fătul: electrozii fixați pe capul fetal permit de obicei obținerea unui traseu în exclusivitate fetal. În unele cazuri se disting net unda P și T. Dacă amplificarea este mare, uneori apare și complexul matern, ca o undă lentă, de amplitudine minimă; complexul fetal este de 5 ori mai mare (Sanchez și Bret). Undele fetale, în sens invers undelor materne, sînt în favoarea prezentației craniene, o undă în același sens (matern-fetal) fiind în favoarea prezentației pelviene.

Anomalii permanente apărute în travaliu, ca *extrasistolele*, frecvent vizibile, nu traduc o suferință fetală și dispar la naștere. *Bradicardia permanentă* (excepțională) este datorită în general unei disociații atrioventriculare, caracterizată printr-un ritm lent de 40—50 de bătăi/minut. Este vorba de o tulburare de conducere a fasciculului Hiss, care face să se contracte separat atriile și ventriculii. Anomalia dispare după naștere, iar pe traseu apare o undă fetală în formă de W. Tahicardiile peste 160 de bătăi/minut apar ocazional, legate de tahicardia maternă (emoțională sau medicamentoasă), nu sînt niciodată dovada unei suferințe fetale, fiind dealtfel trecătoare.

10.1.6. **Interpretarea suferinței fetale**

Este foarte greu de definit o morfologie exactă fetală pe electrocardiogramă, deci cu atît mai greu sînt de interpretat anomaliile morfologice, iar valoarea lor rămîne discutabilă. Studiul lor pare să fi decepționant pînă în prezent (Surreau și Chavinié).

Prin electrozii fetali aplicați direct pe craniu, se poate aprecia ritmul, care dă posibilitatea unei interpretări mai corecte și aparent mult mai simple.

Totuși, în funcție de curba ritmului nu se poate stabili și deduce de o manieră matematică starea fătului. V. Maeda și I. Ezaki susțin că aceste curbe sînt dealtfel foarte variabile în cursul travaliului și comportă aspecte intermediare și mixte.

J. Chavinié și C. Surreau arată că diversitatea clasificărilor, modificările lor de la un an la altul, făcute chiar de aceeași autori (E. Hon, Caldeyro-Barcia, Carl Wood) constituie mărturia dificultăților de apreciere a unor parametri stabili în interdependența și interferența fenomenelor biologice. Incertitudinile determinismului fiziologic, eventualitățile de asociere a Dips I cu acidoza, efectul atropinei asupra bradicardiilor anoxice, al glucozei asupra bradicardiilor de origine mecanică, trebuie să incite la prudență în ceea ce privește utilizarea practică și interpretarea acestor date. Ele sugerează căutarea unor noi date calitative sau cantitative asupra

Scanned with OKEN Scanner

ritmului la sfîrşitul contracţiei. Cu toate cele afirmate, nu trebuie să slăbească supravegherea fătului în travaliu, sub pretextul complexităţii şi incertitudinii interpretării ECG (Chavinié şi Surreau).

Deosebirea făcută de Hon şi Caldeyro-Barcia, citaţi de Chavinié, între bradicardiile precoce şi cele tardive prezintă, desigur, interes, dar nu trebuie considerată riguroasă şi definitivă (Chavinié şi Surreau).

Trebuie să aibă în vedere următoarele situaţii: dacă ritmul este stabil între contracţii şi există variaţii de ritm în timpul unei contracţii normale (frecvenţa cardiacă fiind între 120-160/min.), acestea nu pot fi interpretate ca Dips I, după cum nici bradicardia în expulzie, la primipare, pentru că, aşa cum a arătat Hon, compresiunea pe creierul fetal determină totdeauna o bradicardie (Dips I lipsind în prezentaţia pelviană). Considerăm că Dips I nu are nici o semnificaţie patologică, în afara cazului în care oximetria arată o saturaţie scăzută de oxigen şi pH este sub 7,20.

Contracţia uterină duce la un aflux scăzut de sînge şi deci de oxigen în vasele uteroplacentare, prin pensarea calibrului vascular, fapt pe care l-am demonstrat personal pe arteriografii la căţele gravide; la aceasta se mai adaugă compresiunea pe cavă, aortă şi vasele mari colaterale în timpul contracţiei.

Studiile radiografice şi izotopice ale lui E. Ramsey, făcute la *Macaccus rhesus*, certifică diminuarea foarte netă a fluxului uteroplacentar în timpul contracţiei uterine, această diminuare devenind proporţională cu contracţia. Borel şi Fernstrom merg mai departe şi consideră, pe baza arteriografiilor practicate, că există o întrerupere aproape totală a circulaţiei in timpul contracţiilor puternice.

Muşchiul cardiac nu poate contracta datorii de oxigen, ca muşchii netezi sau scheletali ; de aceea, funcţia lui trebuie să se adapteze la cantităţile scăzute sau foarte scăzute de oxigen din timpul unei contracţii, direct proporţional cu intensitatea contracţiei, tonusul şi aportul de O_2.

Dispariţia Dips I după administrarea de O_2 confirmă această ipoteză.

Această bradicardie apărută înseamnă un mecanism de evitare a oricărei risipe de O_2; de aceea, compensator şi fiziologic, inima trebuie să se adapteze.

Dacă Dips I nu are nici o semnificaţie patologică, atunci cînd craniul este angajat, coborît sau în expulzie, Dips I la începutul travaliului, pe un craniu neangajat, poate fi suspectat de un început de suferinţă fetală şi determină să se practice o microdeterminare de pH, care precizează realitatea sau intensitatea suferinţei, pentru a nu exagera cu indicaţiile operaţiei cezariene. Aceste variaţii ale ritmului cardiac, provocate prin contracţia uterină, aparţin ca descriere şcolii din Montevideo, şi a lui Hon, sub numele de Dips.

Pentru toţi autorii, Dips I este datorat unei creşteri temporare şi trecătoare a tonusului vagal pe cale reflexă ; după injectarea de atropină aceste variaţii dispar, ceea ce confirmă ipoteza.

Acelaşi lucru se obţine printr-o compresie pe craniul fetal, prin apăsarea fundului uterin ; reflexul declanşează o stimulare a centrului vagal şi apare bradicardia (comparabil cu reflexul oculocardiac).

Amplitudinea Dips se măsoară în bătăi/minut, o amplitudine de 20 de bătăi este slabă, una de 40 de bătăi mijlocie şi una de 60 de bătăi mare.

Decalajul este intervalul de timp, măsurat în secunde, care se scurge, între vîrful contracţiei şi punctul cel mai jos corespunzător Dips. În funcţie de timpul de decalaj, şcoala din Montevideo le-a împărţit în Dips I şi II.

În ceea ce priveşte decelaţia precoce sau Dips I, încetinirea ritmului debutează cu contracţia şi se termină cu ea ; pe curbă apare un traseu identic şi inversat faţă de cel al contracţiei uterine.

Scanned with OKEN Scanner

În Dips II (decelație tardivă), încetinirea ritmului survine mai tîrziu, în raport cu debutul contracției uterine și se prelungește mult timp după sfîrșitul acesteia. Pe curbă apare o prăbușire a liniei de bază, mai mult sau mai puțin rapidă, de durată variabilă, însă net decalată în raport cu unda contractilă.

Dacă Dips I era influențat de situația capului de dilatație sau ruptura membranelor, apariția lui Dips II nu este în funcție de aceiași factori; incidența lor este influențată de tulburările de dinamică (hiperkinezie, diskinezie, hipertonie), stări patologice materne (toxemie, diabet, hipotensiune arterială), circulare de cordon, cordon în eșarfă.

În aceste împrejurări concentrația de O_2 este prăbușită la un nivel critic, saturația cu O_2 este de 30%, iar presiunea (pO_2) este egală cu 20 mmHg (Caldeyro-Barcia); decalajul în raport cu contracția este de 20-50 de secunde și exprimă totdeauna o stare hipoxică și de acidoză materno-fetală.

Tahicardiile de compensație după bradicardie (Dips II) (Caldeyro-Barcia) anunță de asemenea o suferință fetală și se asociază aproape constant cu testul Apgar, copiii fiind deprimați și șocați.

Trebuie considerate ca severe: tahicardia peste 180 și bradicardia inferioară la 100 complexe, care devin permanente și care reprezintă compensația inimii împotriva tuturor agresiunilor (mecanice, metabolice, dar mai ales hipoxice).

Natura nevoilor obstetricale cere în continuare perfecționarea mijloacelor de supraveghere a inimii fătului, iar ECG fetală în travaliu trebuie să devină un mijloc indispensabil de investigație, alături de controalele biologice, pentru înlăturarea ezitărilor izvorîte din aprecieri subiective și din aparențe clinice.

10.2. **Reactivitatea ritmului cardiac neonatal după bradicardie variabilă în timpul travaliului**

M. Katz, M. M. Sokal, M. Lilling, A. Fox ● Amer. J. Obstet. Gynaecol., 136, nr. 1, p. 389, 1980

Autorii au efectuat un studiu în care au monitorizat continuu în timpul travaliului și în primele 30 minute de viață neonatală, ritmul cardiac instantaneu la 65 de nou-născuți sănătoși.

S-a observat că feții care au avut *in utero* o bradicardie moderată sau severă, au avut o întîrziere semnificativă în reactivitatea ritmului cardiac neonatal, fără nici un element evident de asfixie neonatală.

Autorii descriu caracterele acestei reactivități a copiilor cu sau fără bradicardie și discută posibilele mecanisme care ar putea să explice întîrzierea reactivității normale a ritmului cardiac la nou-născut.

10.3. **Valoarea electrocardiografiei cu pol cefalic în travaliu**

H. Ciortoloman, O. Coman, V. Ancăr, D. Hudiță ● Com. U.S.S.M. Obstet. Ginec. București, noiembrie, 1981

Autorii arată că detectarea suferinței fetale în travaliu dispune în prezent de metode moderne de monitorizare, din care ECG cu pol cefalic este una din cele mai recente achiziții în urmărirea stării fătului în travaliu.

Scanned with OKEN Scanner



Fig. 72. — Aparat de electrocardiografie directă Medicor CMK—24.

Fig. 73. — Electrod tip agrafă.

Studiul efectuat de autori încă din 1974 și în prezent a fost făcut cu aparatul de electrocardiografie directă Medicor CMK-24, din dotarea clinicii, prevăzut cu un electrod tip agrafă (fig. 72 și fig. 73), care poate fi folosit pentru monitorizare de la o dilatație de 3—4 cm, pe membrane rupte. Aparatul prezintă avantaje, din care autorii menționează posibilitatea urmăririi continue a ECG în travaliu, expulzie și imediat după naștere, dotarea cu un sistem de alarmă sonor și optic, afișarea optică

Scanned with OKEN Scanner

a traseului ECG și înregistrarea numerică a frecvenței inimii fetale, precum și faptul că aplicarea electrodului pe craniul fetal nu incomodează gravida, lăsîndu-i libertate în mișcare.

În lotul studiat, 34% erau gravide cu risc fetal crescut. S-a studiat electrocardiograma fetală din punct de vedere al frecvenței cardiace, ca și al morfologiei complexelor fetale, în raport cu starea fătului la naștere, obiectivizată prin scorul Apgar.

În verificarea valorii modificărilor ECG fetale, autorii au folosit scor-sistemul frecvenței cardiace, care asociază 5 parametri ai ECG fetale ; ritmul frecvenței de bază, amplitudinea oscilațiilor, frecvența oscilațiilor, apariția tahicardiilor în 30 de minute sau a bradicardiilor.

În mod normal fiecare din acești parametri se notează cu 2 puncte, astfel încît ECG fetală normală are scor-sistemul egal cu 10 puncte.

Valorile normale ale acestui scor-sistem sînt : ritm de bază între 120 și 160 de bătăi/minut, amplitudinea oscilațiilor frecvenței de bază între 6 și 25 de bătăi/minut, episoade de tahicardie mai numeroase de 5 în 30 de minute, fără episoade de bradicardie, iar frecvența oscilațiilor frecvenței de bază mai mare de 6 cicluri/minut.

Pentru controlul experimental al aparatului de ECG cu pol cefalic s-a efectuat la 50 de gravide și o monitorizare paralelă cu aparatul Packard (cardiotacografie), constatîndu-se concordanța ECG fetale transabdominale cu cea obținută prin pol cefalic (fig. 74 și 75) ; se observă că frecvența de 200 de bătăi/minut în cazul unei tahicardii înregistrată simultan, este înregistrată atît de aparatul Packard, cît și pe osciloscopul electrocardiografului cu pol cefalic.

Același aspect de concordanță a fost întîlnit și în cazul semnalării unei bradicardii, aparatul Packard și electrocardiograful cu pol cefalic înregistrînd prompt modificarea ritmului fetal (fig. 76 și 77).

Studiul complexelor ECG fetale cu ajutorul aparatului electrod cefalic este ușor de efectuat, mai ales cînd viteza de deplasare a spotului este medie, imaginea osciloscopică fiind foarte bună, fără artefacte și suprapuneri, ca în cazul electrocardiografiei fetale transabdominale (fig. 78).

Rezultatele obținute au fost următoarele :

— în 74% din cazurile studiate s-a obținut un scor-sistem de valoarea 9—10 la începutul travaliului și de aceeași valoare la sfîrșitul travaliului, cazuri care au corespuns unui scor Apgar la naștere de 9 și 10 ;

— în 20% din cazuri s-a obținut un scor-sistem la începutul travaliului între 6—8, acest lot prezentînd la sfîrșitul travaliului un scor în medie scăzut cu un punct față de cel de la începutul travaliului, într-o proporție de 48% din aceste cazuri. Ele au corespuns nașterii unor copii cu afectări minore, care au primit la naștere Apgar 8 ;

— în 6% din cazuri s-a înregistrat în travaliu un scor-sistem sub 6 puncte, fapt care a corespuns unei afectări fetale severe, ce a determinat terminarea nașterii prin operație cezariană. În toate aceste cazuri s-a asociat un ritm bradicardic cu oscilații rare și apariția bradicardiei tardive (Dips II înregistrat la cardiotacograf).

Folosirea monitorizării electrocardiografice directe cu pol cefalic a permis nu numai urmărirea stării fătului, ci și a efectului terapiei folosite, precum și alegerea judicioasă a conduitei de terminare a nașterii.

Ameliorarea traseului electrocardiografic s-a înregistrat după efectuarea reechilibrării metabolice intrauterine cu glucoză 33%, bicarbonat de natriu 84%, vitamina

Scanned with OKEN Scanner

C 500, B_1, B_6, fosfobion (schemă proprie clinicii noastre), ca și după administrarea de O_2 și schimbarea poziției gravidei în decubit lateral ; în toate cazurile care prezentau modificări patologice ale traseului ECG au fost corectate hipoxia și tulburările de dinamică uterină, cînd acestea au fost prezente.

Urmărirea ECG fetale cu pol cefalic în travaliu reprezintă o tehnică valoroasă de depistare precoce a suferinței fetale, care, corelată și cu alte mijloace de monitorizare, permite supravegherea corectă a fătului în travaliu și în expulzie, fapt ce se reflectă pozitiv în starea copilului la naștere și în morbiditatea și mortalitatea perinatală.

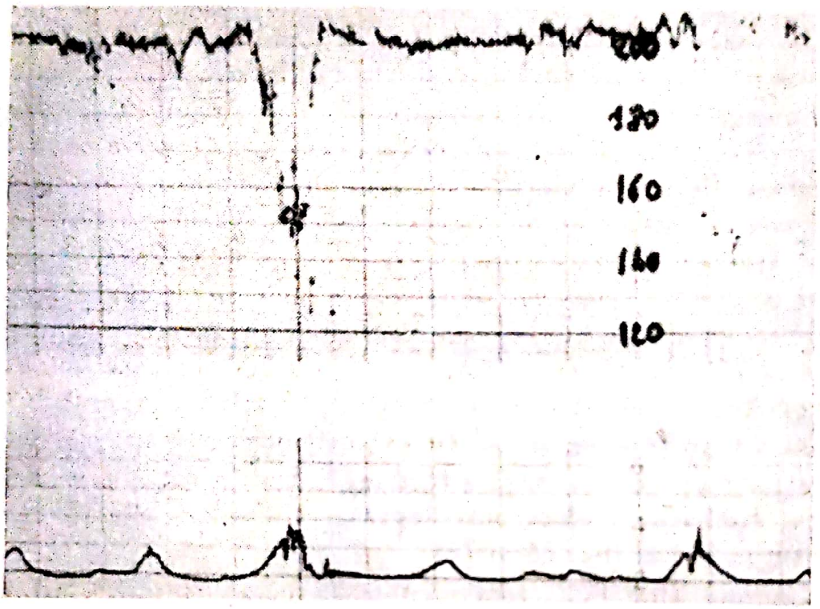

Fig. 74



Fig. 75

Scanned with OKEN Scanner

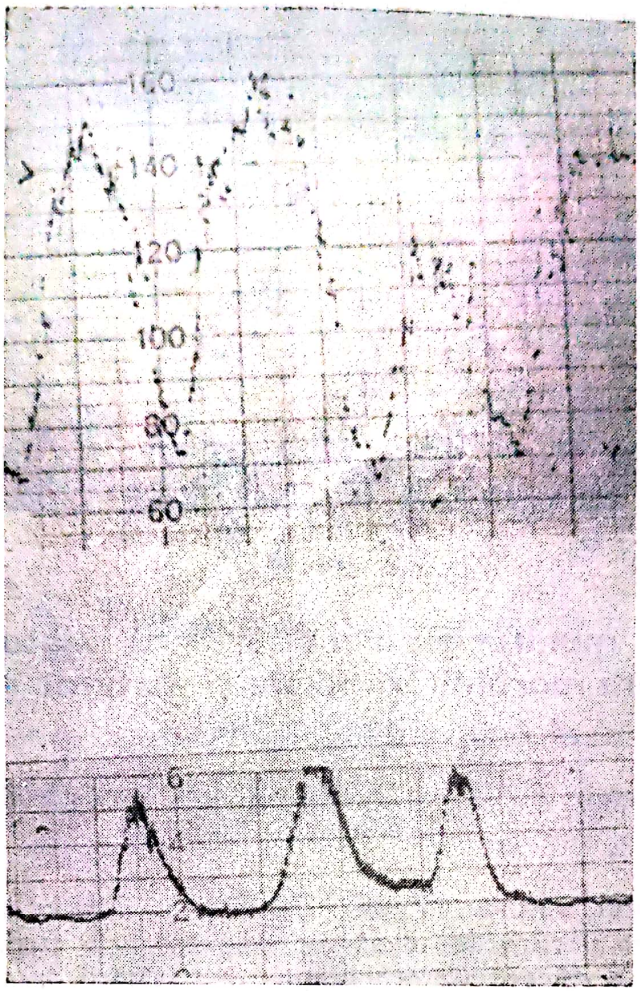

Fig. 76



Fig. 77

Scanned with OKEN Scanner



Fig. 78

10.4. Efectul monitorizării nașterii cu ajutorul aparatelor moderne asupra morbidității fetale și materne și a mortalității perinatale

J. J. Gellin, Gy. Gergely, A. Merner, S. Zalanyi, (Szeged) ● *Zentralblatt für Gynäcologie, 103, nr. 11, p. 624, 1981*

Autorii arată că, dintr-un lot de 9 205 nașteri, 768 au fost reexaminate în privința avantajelor și riscurilor după supraveghere prin cardiotacografie.

S-a constatat o scădere a morbidității și mortalității, în condițiile respectării regulilor de asepsie și alegerii minuțioase a cazurilor de supravegheat.

Scanned with OKEN Scanner

Scanned with OKEN Scanner

CAPITOLUL XI

11.1. Electroencefalografia fetală

11.1.1. **Tehnica electroencefalografiei în travaliu**

P. Wilsson, L. F. Levy, S. Spies, J. Chadwicke ● British J of Obstet. and Gynaecol., vol. 86, nr. 4, p. 266, 1979

Autorii prezintă încercarea de a efectua înregistrarea EEG fetale prin aplicarea a 2 electrozi pe scalpul fetal la o distanţă de 4 cm unul de altul.

Autorii au folosit electrozi de tipul unor capsule ce se fixează pe scalpul fetal printr-o presiune negativă de 20 cm apă, în centrul cărora se găseşte un electrod propriu-zis din argint, cu diametru de 2 mm, ce ia contact cu scalpul fetal.

Autorii au efectuat un număr de 123 de EEG în travaliu, din care la un număr de 121 de femei s-au înregistrat trasee interpretabile, fără artefacte. Se subliniază simplitatea metodei, uşurinţa plasării electrozilor şi lipsa complicaţiilor. O dată cu electrozii de EEG, s-a înregistrat şi ECG fetală printr-un electrod separat.

11.1.2. **Experienţa Clinicii „23 August" Bucureşti în studiul EEG în travaliu şi la nou-născut**

H. Ciortoloman, V. Ancăr, O. Coman, D. Hudiţă, A. Cîmpeanu ● Com. la U.S.S.M. Obstet. Ginec., octombrie, 1981

De dată relativ recentă, istoricul încercărilor de înregistrare a EEG în timpul sarcinii şi travaliului debutează cu Lindsley, care în 1942 a înregistrat EEG transabdominal la un făt de 7 luni, urmat la distanţă de Berstine şi Borkovschi în 1955. Rosen şi colab. (1973), Bremond, Fargier şi Challamel (1974), Zorn, Monod, Dreyfus-Brissac (1976) Wilsson, Levy şi Spies (1979) au încercat pe rînd să înregistreze traseul EEG fetale, folosind fie calea transabdominală, fie electrozi plasaţi pe craniul

fetal prin presiune negativă sau prin înşurubare în scalp; folosirea electrozilor plasaţi pe scalpul fetal a permis obţinerea unor trasee cu mult mai puţine artefacte, interpretabile de specialişti.

Autorii au înregistrat traseul EEG în travaliu şi la nou-născut imediat după naştere la 56 de gravide, care au alcătuit lotul martor şi la 28 de gravide cu patologie obstetricală. Metoda se foloseşte în clinica noastră din 1975.

Pentru înregistrare s-au folosit 4 electrozi înşurubaţi în scalpul fetal (electrozi dubli, cu electrodul colector în spirală), după ruperea membranelor, la o dilataţie de minimum 3—4 cm, situarea lor pe scalpul fetal fiind: 2 în zona parietală şi 2 în zona occipitală, la distanţă de 4 cm între ei. Se obţine astfel posibilitatea înregistrării a 8 semnale EEG, care sînt înregistrate separat sau combinate între ele; aplicarea electrozilor este foarte uşoară, investigaţia fiind comodă pentru gravidă.

Polul negativ al sistemului de înregistrare a fost fixat pe una din coapsele mamei, printr-un electrod-placă umed, pentru înregistrare folosindu-se un electroencefalograf obişnuit cu 12 canale. Electrozii au fost aplicaţi — gravida fiind în poziţie ginecologică, pe masa obstetricală, după care gravida a fost aşezată la pat, într-o poziţie cît mai comodă, înregistrarea făcîndu-se continuu sau periodic, continuîndu-se şi imediat după naştere prin aceiaşi electrozi, pentru a nu modifica caracteristicile traseului.

Din cele 84 de înregistrări s-au obţinut trasee citibile în 72 de cazuri în travaliu şi expulzie. Pentru compararea datelor lotului martor şi ale celui cu patologie obstetricală s-au efectuat şi înregistrări ale nou-născuţilor la 6, 12, 24 ore de la naştere. Traseele EEG efectuate după naştere au fost interpretabile într-o proporţie de 100%.

Înregistrarea EEG în travaliu şi expulzie a permis evidenţierea unor aspecte caracteristice care permit stabilirea prezenţei suferinţei cerebrale fetale încă înainte de apariţia semnelor clinice ale suferinţei fetale.

Astfel, activitatea de bază este reprezentată de ritmuri lente, de 1—5 cicli/secundă de voltaj mediu.

În contracţie se observă o creştere a amplitudinii traseelor, revenirea la normal făcîndu-se după afîrşitul contracţiei.

În expulzie s-a observat scăderea traseului pînă la aplatizare, mai ales în timpul contracţiei expulzive, după terminarea contracţiei amplitudinea tinzînd să crească, pentru a scădea iarăşi în timpul contracţiei următoare.

Aspectele patologice care apar pe traseul EEG sînt reprezentate de apariţia de unde delta ample, situate difuz pe toate derivaţiile şi apariţia de frecvenţe rapide, neregulate, ca şi apariţia unor trasee de voltaj crescut, a ritmului de fond teta, între care se intercalează unde delta izolate, polimorfe, imagini care persistă şi pe traseul înregistrat imediat după naştere sau la 6 şi 12 ore de la naştere.

Avînd în vedere faptul că înregistrarea EEG fetale a evidenţiat elemente patologice în lipsa oricăror semne clinice de suferinţă fetală intrapartum, în expulzie sau postpartum, semne electroencefalografice care s-au ameliorat net după reechilibrarea metabolică cu glucoză 33%, bicarbonat de sodiu 84‰, vit. C 500, B_1, B_6, fosfobion, oxigen, cu o schemă proprie clinicii, autorii conchid că înregistrarea EEG în travaliu şi imediat după naştere la nou-născut este o metodă foarte utilă, care poate să pună în evidenţă suferinţa cerebrală determinată de o etiologie diversă, încă înainte de apariţia semnelor clinice de suferinţă fetală, fapt ce permite tratamentul acesteia încă din faza de leziune biochimică, reversibilă.

Scanned with OKEN Scanner

Alături de celelalte metode de monitorizare, înregistrarea EEG în travaliu permite surprinderea timpurie a modificărilor activității cerebrale fetale în travaliu normal și patologic, modificări care sînt mult mai precoce decît apariția modificărilor ritmului inimii fetale și a celorlalte semne clasice de suferință fetală. Metoda permite și urmărirea activității cerebrale în timpul aplicării de forceps sau vacuum-extractor, ca și influențarea acesteia cu drogurile administrate mamei.

Autorii menționează că apariția precoce a semnelor EEG fetale în suferința fetală și dispariția lor tardivă de pe traseul de EEG permit evaluarea exactă a momentului de începere și de sistare a tratamentului de corectare metabolică în travaliu și după naștere, fapt care crește valoarea metodei, unul din cele mai fidele teste de apreciere a momentului instalării și dispariției suferinței cerebrale fetale.

Scanned with OKEN Scanner

Scanned with OKEN Scanner

CAPITOLUL XII

12.1. **Flebografia**

În ginecologie, flebografia venelor bazinului sau pelvivenografia este foarte puțin utilizată, chiar în centrele mari, cu toate că ea ar trebui să constituie o metodă de investigație cu aplicare sistematică în practica curentă.

12.1.1. **Tehnică și aparatură**

Tehnicile utilizate pentru opacifierea rețelei venoase pelviene se pot grupa în două mari categorii: *tehnica intravenoasă*, prin venele femurale, venele clitorisului, vena cavă, venele uterine, direct sau indirect prin mușchiul uterin, safena internă și *tehnica transosoasă*, prin pubis, ischion, trohanter, creasta iliacă, osul sacru.

Tehnica intravenoasă a fost descrisă prima dată de Wanke și Gumrich, prin puncționarea directă a venei femurale, în porțiunea superioară, unde vena este mai liberă.

— Pacienta este așezată în decubit dorsal, pe un aparat special, „Seriograf", încărcat cu 3 filme 40/40.

— Ca și în cazul procedeelor pentru arteriografie, socotim că premedicația constituie o sedare excelentă și necesară pentru confortul gravidei.

— Asepsia și antisepsia halatelor și mîinilor medicilor și a regiunii corespunzătoare zonei plicii inghinale și a trunchiului Scarpa; izolare cu cîmpuri.

— Dacă pacienta este anxioasă, se va injecta, după palparea arterei femurale, la 3—4 cm în afară, procaină sau novocaină 0,5%, 10 ml, atît pentru comoditatea celui care execută tehnica, cît și pentru liniștea pacientei.

— Lîngă operator se găsesc, pe masă, patru seringi obișnuite de 30 ml, încărcate cu substanța opacă, comprese și 2 ace metalice inoxidabile cu mandrenele lor, lungi de 10—12 cm și de grosimea unui trocar pentru puncție sternală.

— Doi medici echipați ca pentru operație se așază unul în dreapta și altul în stînga bolnavei, palpează simultan arterele femurale și, imediat sub regiunea inghinală și în afara arterei, puncționează direct transcutanat vena femurală. Cateterul pătrunde cam 3/4 din lungimea lui.

— Se scoate mandrenul și, la apariția sîngelui, se injectează foarte rapid substanța de contrast, întîi prima seringă, apoi a doua, de fiecare parte. Cînd s-au injectat din a doua seringă 15 ml,

se declanşează seriograful şi cele 3 clişee sînt expuse, la 2—3 secunde interval, ceea ce permite citirea circulaţiei venoase de la rădăcina membrelor la ultimele trei spaţii intercostale.

— Pacienta are o senzaţie de gust amar şi o căldură trecătoare, în unele cazuri. La sfîrşit, după injectarea substanţei de contrast, sistemul vascular trebuie „spălat" cu ser fiziologic 60—80 ml, în care s-a adăugat o fiolă de Heparină 5 000 u.

— După retragerea cateterului se presează bine vena, se aplică un pansament local şi un săculeţ cu nisip (2—3 kg greutate) la locul puncţionării.

— Examenul poate fi efectuat ambulatoriu; nu este necesară spitalizarea.

Pe unul din ace e ace se poate introduce un cateter, cu tehnica Spitalului universitar Thomas Jefferson din Je ey. Cateterele din teflon, plasate fiecare în cîte una din venele femurale, sînt folosite în tehnica S dinger. Un cateter din teflon este introdus în fiecare din venele femurale şi împins la 10 cm dea pra locului puncţiei, pînă aproape de joncţiunea venelor iliace externe şi hipogastrice. Se comprimă vena cavă puţin la dreapta ombilicului, tehnică corectă atunci cînd nu dă dureri bolnavei. Compresia se face fie cu o centură care se poate umfla, fie cu un sac cu nisip. Prin fiecare canulă se injectează, în 2 secunde, cîte 30 ml de substanţă de contrast încălzită, concentraţia de substanţă iodată fiind 60%. Se efectuează seriografii, cîte două pe secundă, timp de 2 secunde; se decomprimă brusc cava şi apoi se fac noi radiografii, cîte una pe secundă, timp de 4 secunde.

Dacă este bine efectuată, compresiunea abdominală permite umplerea venelor hipogastrice laterosacrate uterine şi vezicale.

După decompresiune vor fi puse în evidenţă venele iliace comune şi vena cavă inferioară.

Glausan descrie o cavografie translombară, pentru ca substanţa de contrast să ajungă retrograd. Această metodă nu a intrat în practică, după cum nici cea prin safena internă, prin venele clitorisului sau hemoroidala medie.

Puncţia directă a venelor uterine a fost încercată de Heinen, Siegel, Hughes, Murray şi alţii.

Flebografia uterină sau *histeroflebografia* este o probă utilă, constînd în injectarea substanţei de contrast în miometrul uterin. Edmundo Murray şi Mario R. Camparato (Buenos Aires) au folosit tehnica recomandată de Guilhelm şi Baux, care constă din următoarele: cu două valve se pune în evidenţă colul uterin şi, după prepararea antiseptică a acestuia, se pune o pensă *tirre-balle* pe buza anterioară, se introduce histerometrul, care permite nu numai histerometria, dar, prin mişcările sale laterale, se poate aprecia deschiderea canalului cervical, care trebuie să corespundă sondei Hégar nr. 6, precum şi poziţia uterului. Apoi se pătrunde cu o canulă specială, de aproximativ 20 de cm lungime, care are un capăt mic cilindric, la care este adaptat, în continuare, un ac scurt (5 mm) de calibru 12, ce serveşte la puncţionarea muşchiului uterin, în zona fundului. Cu o seringă metalică, se injectează în plin muşchi uterin substanţa de contrast iodată (hidrosolubilă) în concentraţie de 50% (Odiston sau Hypaque 50%, sodium diacetamid-triiodobenzoat sau Urokon 50%, sarea de sodiu 3-acetil-amid-triiodobenzoic acid) în cantitate de 10—20 ml, care este în prealabil încălzită la temperatura corpului şi apoi introdusă rapid, în 15—20 de secunde.

Langecker şi colab. au propus pentru flebografia uterină Urografinul, care este un benzoat triiodat în concentraţie de 45%, cu rezultate bune.

Radiografiile sînt luate de seriograf la 10—20—40 de secunde, conform tehnicii uzuale a histerosalpingografiei şi după ce, bineînţeles, valvele vaginale au fost scoase. Substanţa are o difuziune rapidă şi dă o imagine clară a reţelei venoase periuterine.

Topolanski-Sierra propune injectarea hialuronidazei înaintea substanţei de contrast, 150 u în 2 ml ser fiziologic, care facilitează injectarea mediului de contrast, greu injectabil în plin ţesut muscular.

Edmondo Murray şi Mario R. Camparato (Buenos Aires) au utilizat-o la 50 de paciente şi consideră că avantajează considerabil această tehnică. Rapiditatea difuzării substanţei contrastante este remarcabilă, şi, după 20 de secunde de la terminarea injecţiei, nu se mai observă nici o urmă a substanţei radioopace.

Scanned with OKEN Scanner

Mecanismul difuzării rămîne obscur. Este posibil (Edmondo Murray) ca presiunea mare să determine formarea unor fisuri în pereţii vaselor, permiţînd mediului contrastant să intre în curentul sangvin.

Tot timpul injectării trebuie exercitată o presiune constantă şi uniformă, pentru că o presiune exagerată poate să perforeze uterul, iar o presiune prea mică permite refluarea lichidului în cavitatea uterină.

Histeroflebografia este astfel o tehnică relativ simplă, care permite ginecologului să se informeze asupra modificărilor din venele uterine şi trunchiurile venoase principale care drenează pelvisul.

Venografia transosoasă. Tehnica pe cale osoasă permite opacifierea în mod electiv a sistemului hipogastric. Injectarea în osul pubian sau ischion permite vizualizarea venelor vezicii şi ale uterului, iar injectarea în capul femural sau marele trohanter va pune în evidenţă ramurile venei hipogastrice, colaterale femuralei, uneori vena iliacă primitivă şi vena cavă inferioară.

Experienţa noastră ne permite să afirmăm că injectarea în marele trohanter poate fi apreciată ca cea mai utilă.

Procedeul poate fi aplicat folosindu-se sedative înainte de aplicare şi o bună infiltraţie locală dar, potrivit experienţei noastre, durerile suportate de pacientă sînt destul de penibile, astfel încît am recurs la anestezia generală cu Inactin 0,5 g şi atropină 0,1% ml, sau Eponthol 1 fiolă şi halotan în continuare. Medicii care efectuează venografia sînt echipaţi ca pentru orice intervenţie chirurgicală şi protejaţi de şorţuri cu plumb.

Zona punctiei osoase cere o asepsie riguroasă şi o izolare cu cîmpuri operatorii.

Pacienta este aşezată în decubit dorsal, cu picioarele în rotaţie internă, menţinute cu benzi de leucoplast.

Bilateral se punctionează transcutanat marele trohanter cu un ac de biopsie osoasă sau cu un ac de aspiraţie de calibru 16, cu ajutorul unui mic ciocănaş, care lovind uşor acul, îl face să ajungă la măduva osului, executantul avînd în acest moment senzaţia de gol sau de învingere a rezistenţei. Se aspiră cu o seringă de 2 ml şi în acest moment vine sînge. Apoi se injectează foarte rapid (în 5—10 secunde), simultan în ambele părţi, 30 ml substanţă de contrast (Odiston 60%), încălzită la temperatura corpului şi pregătită în două seringi metalice de 30 de ml. Considerăm că cea mai bună substanţă de contrast este *Angiografinul* — soluţie 60% (1 ml de soluţie conţine 0,65 sare de metil-glucamin a N,N-diacetyl-3,5-diamino-2,4,6-sare de triiodbenzoe). Angiografinul este superior Odistonului, din punctul de vedere al contrastului.

Radiografierea este începută aproape de terminarea injecţiei şi filmele sînt efectuate într-un ritm de 1 pe secundă, timp de 5 secunde, după care se mai fac trei expuneri, un film la 3 secunde.

La terminarea radiografierilor se mai efectuează 1—2 radiografii pentru vizualizarea tractului urinar. Aparatul necesar efectuării acestor radiografii este seriograful, care permite luarea automată de clişee în serie. Am obţinut imagini satisfăcătoare şi cu aparatul nostru Diagnomax M 125 cu Seleniu-Medicor, din Spitalul „23 August", cu condiţia să existe mai multe casete şi manipulatorul să fie foarte rapid în mişcări.

Casa Siemens a livrat pe piaţa mondială, un alt tip de aparat, denumit sistem Koordinat Kombi, care se adaptează la starea pacientelor şi la tipul de explorare dorit.

Elementul de bază al sistemului Koordinat Kombi îl constituie masa. Ansamblul conţine: cărucioarele de transport, stativele pentru raze X, amplificatoarele de strălucire, schimbătoarele de filme şi seringile pentru injectare. Toate acestea permit ca, începînd de la o masă simplă, să se obţină ulterior o masă de angiografie specializată. Este util pentru persoanele în vîrstă, cu stare generală neconvenabilă, şi mai ales în centrele de traumatologie. În afară de faptul că nu oboseşte pacientul, sistemul Koordinat Kombi este uşor de manipulat de practician, deoarece supleţea instalaţiei permite, chiar în timpul examenului medical, un schimb de orientare rapidă, dacă necesităţile o cer.

În încheierea acestui capitol, amintim lucrarea lui K. Francisc Lee, care reprezintă punerea în valoare a venografiei pelviene consecutiv limfografiei, pentru studi-

Scanned with OKEN Scanner

erea clinică a stadialităţii cancerului de col. Detaliile anatomice ale venelor pot fi suprapuse peste detaliile ganglionilor limfatici. Venografia obişnuită după limfografie, oferă date complementare pentru depistarea metastazelor (în stadiile I, al II-lea şi al III-lea) cancerului de col şi pentru estimarea prognosticului. O venografie anormală, cu obstrucţia venelor principale, indică un prognostic sumbru, indiferent de stadiul clinic al cancerului de col.

Puncţia sternală este necesară, cum susţin autorii germani, pentru vizualizarea venei mamare interne, în neoplasmul de sîn. Venografia arată amputarea venei, circulaţia colaterală, reducerea calibrului venei mamare interne; suprapusă limfadenogramei, aduce elemente foarte utile de diagnostic şi prognostic (stratilimfadenografie şi flebografie mamară).

12.1.2. **Indicaţii**

— Neoplasmul de col şi corp, în vederea fixării atitudinii terapeutice.

— Tumorile voluminoase pelviene sau abdominale, pentru precizarea sediului tumorii, gradului de stenoză vasculară sau de tromboză.

— Edeme şi cianoză ale membrelor inferioare, cu stază postoperatorie (operaţia Wertheim). Venografia poate să pună în evidenţă compresiunea, invadarea tumorală, prezenţa sau absenţa trombozei.

— Dureri cu caracter îndelungat, difuze, în pelvis, hipogastru, fosa iliacă, cu iradiere lombosacrată sau spre membrele inferioare, supărătoare prin persistenţa lor, mai mult decît prin intensitate, care fac din bolnavă o invalidă în mod sporadic şi care sînt sechelele unor salpingite cronice, sechele după pelviperitonită sau peritonită generalizată.

— Congestiile pelviene sau pentru depistarea varicocelului pelvian; în afara tehnicii chirurgicale, este singura tehnică nesîngerîndă care pune diagnosticul.

— Sindroamele postflebitice, pentru determinarea existenţei leziunilor trombotice.

— Leiomioamele uterine, pentru stabilirea dimensiunii lor.

— Cervicitele cronice, unde adesea se descoperă congestii pelviene sau un varicocel.

— Pentru a stabili dacă este cazul sau nu să se aplice tratamentul anticoagulant.

— Diagnosticul bolii tromboembolice recente a membrului inferior.

— Varice cu sediul gambier al trombozei venoase (în vederea intervenţiei chirurgicale).

— Suspiciunea de sindrom Klippel-Trénaunay, însoţit de edem gigant al membrului inferior.

12.1.3. **Contraindicaţii**

În general flebografia este bine suportată de bolnave, se poate practica ambulatoriu şi aproape că nu se poate vorbi de contraindicaţii.

Din toate contraindicaţiile flebografiei se pot cita: alergia la iod, femeile în vîrstă înaintată, caşectice, febrile, cardiopatele decompensate, inflamaţiile ginecologice şi cancerul de corp uterin.

Scanned with OKEN Scanner

12.1.4. **Complicații**

Examenele efectuate de noi au fost foarte bine tolerate în afara unor mici complicații: diaree, durere abdominală tranzitorie, unele echimoze locale, atît la venografia transfemurală, cît și la cea pe cale venoasă. Nu s-au remarcat fenomene de embolie sau de tromboze.

12.1.5. **Flebograma patologică**

Cuprinde mai multe secvențe de interpretare.

Compresiunea extrinsecă, fără tromboză venoasă, se manifestă prin edem, care dă impresia de tromboză. Este necesar controlul presiunii venoase, care urcă totdeauna peste 70 cm H_2O. Presiunea venoasă scade în zilele următoare, pe măsură ce se restabilește circulația colaterală și edemul scade.

Compresiunea externă arată gradul obstacolului, gradul stenozei venoase sau de compresiune și indică dacă trebuie sau nu administrate anticoagulante.

Tromboza venei iliace stîngi externă sau internă determină edemul membrului inferior și circulație colaterală prepubiană.

Trombozele venoase vechi, peste care se suprapune o tromboză recentă la coapsă, dau, de asemenea, edeme cu tulburări circulatorii periferice, iar imaginea radiologică arată în mod constant tromboză în vena iliacă externă și vena iliacă primitivă stîngă. Acestea se observă la bolnavele care se operează pentru o afecțiune ginecologică, dar care în trecut au avut o tromboză *postpartum* sau *postabortum*.

Trombozele venoase drepte sînt mai rare și apar *postpartum* și postoperator cu edem mare al coapsei. Radiologic, la flebografie apar: circulație prepubiană, tromboza membrului inferior, iar în pelvis vena iliacă externă și vena iliacă primitivă sînt recanalizate.

Trombozele bilaterale survin în urma unui tratament chirurgical urmat de tromboze venoase periferice la membrul inferior stîng și drept, urmate la rîndul lor de embolie pulmonară pornită din regiunea venoasă dreaptă. La flebografie se prezintă ca o tromboză proaspătă a venei cave. Pe radiografie, aceste imagini de tromboze proaspete sînt foarte caracteristice, prin absența circulației colaterale drepte, comparativ cu partea stîngă, unde tromboza fiind mai veche, prezintă o întinsă circulație colaterală.

Cavografia este necesară și pentru diagnosticul unei tumori cu localizare abdominală, în vederea depistării sediului și naturii compresiunii.

Se poate afirma existența unei relații între manometrie și „vîrsta" trombozelor. În cele proaspete, presiunea se ridică foarte mult, apoi, pe măsură ce se stabilește circulația colaterală, presiunea coboară, cîteodată chiar pînă la valori normale. Trombozele pelviene stîngi sînt mai frecvente decît cele drepte, datorită comprimării venei iliace primitive stîngi de către artera iliacă primitivă dreaptă.

Edmundo Murray, care efectuează un studiu pe 50 de paciente cu inflamații ginecologice în antecedente și care au rămas cu sechele dureroase, a depistat prin flebografie uterină congestii pelviene în 60% din cazuri și varicocele în 12—28% din cazuri. Varicocelul pelvian a fost evident mai ales la venele uteroovariene, în venele uterine, în ligamentul larg, mai frecvent de partea dreaptă.

Venele ovariene și uterine sînt dilatate, însoțite sau nu de varicocele, calibrul lor fiind în orice caz cel întîlnit în varicocel.

Scanned with OKEN Scanner

În congestiile pelviene, de obicei calibrul vaselor nu este prea dilatat, existînd o întîrziere de peste 20 de secunde în eliminarea produsului opac, probabil datorită leziunilor pereților venoși. Paralel se remarcă o creștere considerabilă a rețelei venoase intramurale, dovada participării uterului la tabloul congestiei pelviene.

Francis Lee, care are o bogată experiență în materie de asociere a venografiei cu limfografia, în stadiul I și al II-lea al cancerului de col, precum și studiile noastre, împreună cu Frischbier (Hamburg), scot la iveală aspecte care pot fi rezumate astfel:

— obstrucția completă a venelor principale, iliaca internă sau vena cavă inferioară, cu circulație colaterală bogată;

— obstrucția parțială a venelor principale, cu canale colaterale;

— incizuri, amprente, îngustări sau deplasări ale venelor principale fără colaterale evidențiate;

— asocieri ale modificărilor menționate;

— pe limfografie, ganglionii limfatici pelvieni plasați median (obturator), care sînt de obicei afectați de metastaze, în general nu sînt puși în evidență. Al doilea grup afectat obișnuit de metastaze — grupul hipogastric — este de asemenea greu de opacificat la limfografie, dar cazurile se clarifică prin venografie pelviană; desenul venos, prin aspectele amintite, arată locul metastazelor ganglionare, care duc la compresiunea venoasă. De aceea, asocierea celor două metode este de o utilitate clinică evidentă;

— urografia intravenoasă nu trebuie ignorată, mai ales cînd există compresiuni metastatice, pentru că scoate în evidență lipsa funcției unui rinichi, variatele grade de hidronefroză (accentuată, moderată sau ușoară).

Folosirea mai largă a acestor tehnici combinate poate să facă o selecție mai specifică a metodelor de tratament al bolnavelor cu cancer al colului; în același timp, extinderea neoplasmului va fi cel mai bine apreciată prin combinarea celor trei tehnici: limfografie, venografie și urografie.

O venografie anormală, în special cu obstrucția venelor principale, indică un prognostic infaust, indiferent de stadiul clinic al cancerului de col.

12.2. Aspecte ale flebografiei suprarenale în 25 de cazuri de virilism pilar. Comparație între datele celioscopiei și biopsiei ovariene

J. Buvat, F. Sally, C. Lhermine, P. Quandalle, M. Houcke ● *Société française de gynécologie. Ședința din 23.IV.1979*

În scopul de a preciza sursa hiperandrogenismului, 25 de femei cu virilism pilar au fost studiate cu ajutorul flebografiei suprarenaliene și celioscopiei, cu studiul histologic al biopsiei ovariene. Explorări endocrine în statică și dinamică au fost de asemenea efectuate. Trei femei au format un grup de referință: dozările hormonale erau tipice pentru o patologie suprarenală organică, confirmată anatomic.

Restul de 32, aveau un virilism pilar de aspect idiopatic (V.P.I.), 16 dintre ele prezentau totuși tulburări menstruale importante. Tentativa de flebografie a eșuat de 6 ori unilateral și o dată bilateral. Nu a survenit nici un accident pre- sau post-flebografie. Flebografia este anormală în cele 3 cazuri cu patologie suprarenală organică (o tumoare și două hiperplazii bilaterale).

Există, de asemenea, semne radiologice de hiperplazie bilaterală (11 cazuri) sau unilaterală stîngă (3 cazuri). Există anomalii endocrine care pledează pentru o

Scanned with OKEN Scanner

origine suprarenală în 10 din aceste 14 cazuri, dar numai 2 cazuri din 17 au flebografia normală. Zece din 32 de femei supuse celioscopiei aveau ovare polichistice, 13 aveau ovare normale, 9 aveau anomalii intermediare. Anomaliile morfologice ovariene şi suprarenale se asociază la aceeaşi femeie în 12 pînă la 25% din cazurile de V.P.I.

Studiul confirmă presupunerile celor mai mulţi endocrinologi în privinţa originii V.P.I.: există o anomalie suprarenală în 45% din cazuri. Există, de asemenea, frecvente anomalii ovariene: 31% din cazuri macroscopice, 58% microscopice, 80—90% după investigaţii endocrinologice.

Autorii confirmă ideea că anomaliile ovariene şi suprarenale sînt adesea asociate la aceeaşi femeie, în particular, asocierea ovare polichistice — hiperplazie suprarenală considerate pînă acum ca o curiozitate frecventă.

12.3. Valoarea venografiei pelviene transtrohanteriene şi intrauterine în patologia ginecologică

H. Ciortoloman, V. Ancăr, O. Coman, D. Hudiţă ● Com. la al VIII-les Congres naţional obst. ginecol. Timişoara, 1979

Autorii prezintă experienţa personală a Clinicii de obstetrică-ginecologie „23 August", Bucureşti, în efectuarea şi interpretarea rezultatelor venografiei transtrohanteriene şi intrauterine în patologia ginecologică, după 10 ani de practicare a metodelor.

Metodă introdusă în investigaţia clinică în jurul anului 1950 de Wannke şi Gumrich, prin puncţia venei femurale în porţiunea ei superioară, venografia a căpătat o întrebuinţare din ce în ce mai largă, fiind descrise metode din efectuare în diferite modalităţi, ca: tehnica Seldinger, care foloseşte catetere de teflon ce se introduc pînă la joncţiunea venelor iliace, tehnica Platzbecker, care foloseşte pentru injectare vena safenă mare, tehnica venografiei prin injectare în marele trohanter femural sau în calcaneu.

Din aceste tehnici, autorii au preferat tehnica injectării substanţei de contrast în marele trohanter femural, pe care o folosesc din 1975 şi care permite obţinerea unor imagini foarte bune ale sistemului venos pelvian fără un seriograf rapid.

Flebografia pelviană transtrohanteriană a fost practicată la 68 de femei cu afecţiuni genitale benigne şi maligne.

Timpii efectuării acestei tehnici, care necesită un instrumentar simplu (seringi de 20 ml, ace pentru flebografie, de tipul celor de puncţie sternală şi un ciocănel de metal pentru introducerea acului în spongioasa trohanteriană) (fig. 79 şi 80) au fost următorii:

— reperarea transtegumentară a marelui trohanter cu marcarea locului, cu o monedă şi controlul radiografic al acestei poziţionări (fig. 81).

— după asepsia şi antisepsia cîmpului operator şi echiparea ca pentru orice intervenţie chirurgicală a medicului care efectuează investigaţia, bolnava fiind sub anestezie generală intravenoasă, se puncţionează cu acul tegumentul şi ţesuturile moi pînă la tabla osoasă a marelui trohanter, după care se bate cu ciocanul pentru ca acul să avanseze în spongioasa osului (fig. 82 şi fig. 83).

— se verifică prin control radiologic situaţia acului, care nu trebuie să fie introdus mai mult de 0,5 cm în interiorul ţesutului osos şi, adaptîndu-se seringa, se aspiră; în mod normal la aspiraţie trebuie să se extragă sînge, care umple uşor seringa (fig. 84).

— în acest moment se efectuează compresiunea abdominală la nivelul ombilicului cu un sac de nisip şi se adaptează seringa cu Odiston 30%, încălzit la 37°, injectîndu-se rapid prin acul introdus în marele trohanter o cantitate de 40—60 ml de substanţă de contrast;

Scanned with OKEN Scanner



Fig. 79



Fig. 80

Scanned with OKEN Scanner

Fig. 81

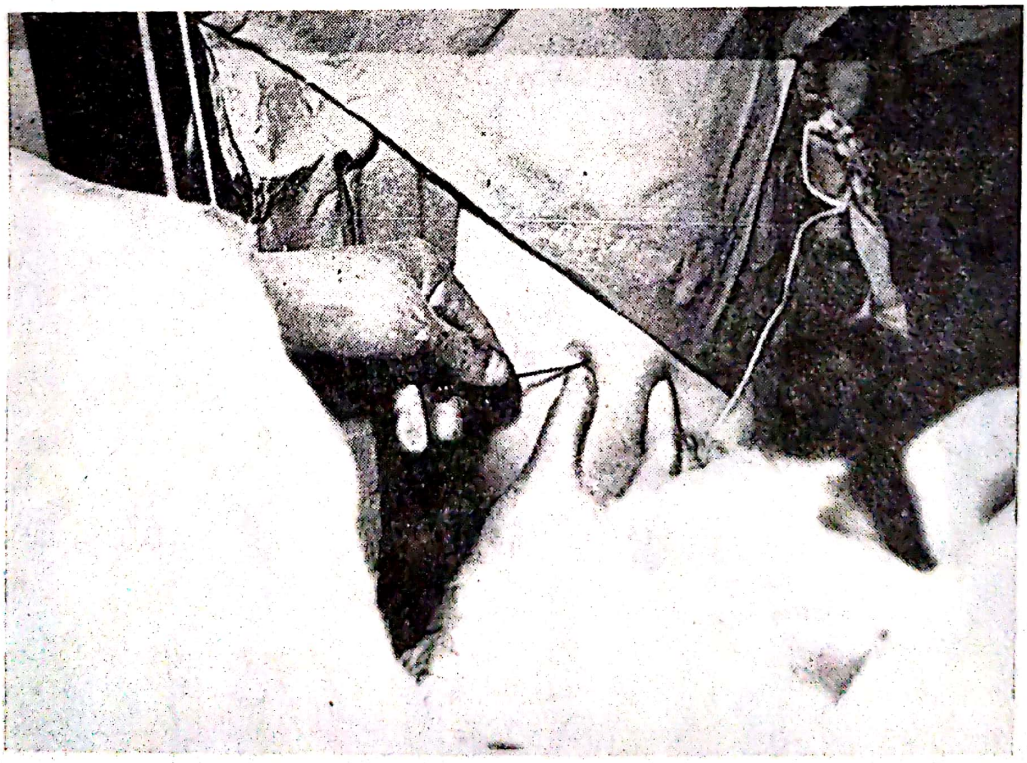

Fig. 82

Scanned with OKEN Scanner

Fig. 83

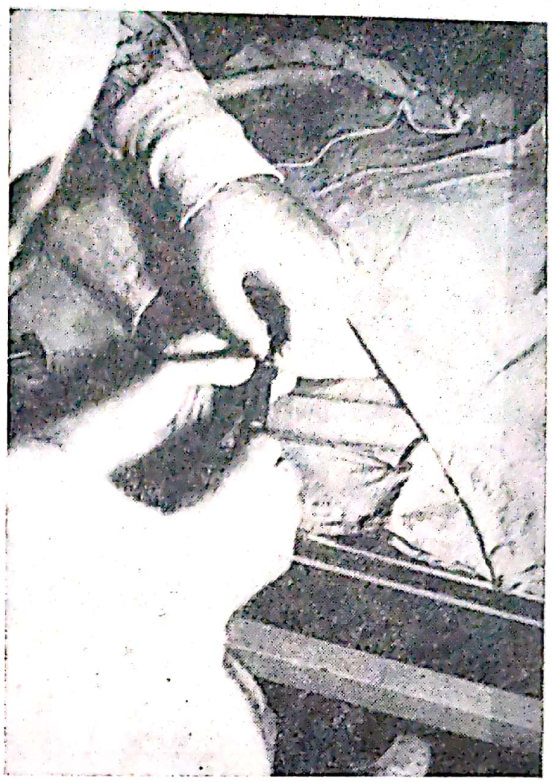

Fig. 84

— simultan, cu injectarea se începe radiografierea, filmele executîndu-se la interval de 20 de secunde;

— după terminarea injectării, se extrage acul și se aplică un pansament compresiv.

Imaginile sistemului venos pelvian obținute prin flebografia transfemurală au fost foarte bune, evidențiindu-se întreg sistemul venos pelvian, compresiunea abdominală a venei cave permițînd remanența substanței de contrast un timp suficient în venele pelviene, pentru a se putea executa radiografiile (fig. 85 și 86).

Am folosit metoda flebografiei transtrohanteriene în cazul neoplasmului de col (49 de cazuri), practicînd fie flebografia simplă, fie după efectuarea limfografiei, obținînd astfel o stratilimfadenogramă.

La 19 cazuri flebografia transtrohanteriană s-a efectuat pentru elucidarea diagnosticului în cazul unor afecțiuni benigne genitale sau ale sistemului venos ca: sindroame algice pelviene, tumori ovariene gigante, tromboflebite pelviene postabortum sau după inflamații genitale uteroanexiale.

Am folosit și tehnica injectării în calcaneu, în cazul sindromului Klippel-Trénaunay sau a limfedemului postpartum, pentru a verifica starea sistemului venos.

Practicarea flebografiei transtrohanteriene sau calcaneene în afecțiunile ginecologice ne-a permis să evaluăm importanța metodei în investigația ginecologică. Menționăm că nu am înregistrat complicații sau accidente, testarea la iod a bolnavelor efectuîndu-se cu 24 de ore înaintea examenului.

Astfel, în neoplasmul de col, flebografia pelviană evidențiază existența unor metastaze care sînt invizibile limfografic, fiind foarte utilă în stabilirea stadialității neoplasmului de col uterin, în asociere cu limfografia.

În patologia ginecologică benignă, flebografia pelviană evidențiază starea și modificările sistemului venos pelvian, furnizînd de asemenea elemente importante



Fig. 85



Fig. 86

Scanned with OKEN Scanner

de care trebuie ţinut cont în stabilirea conduitei terapeutice. În sindromul Klippel-Trénaunay flebografia stabileşte, împreună cu limfografia, indicaţia operatorie; de asemenea, în limfedemul postpartum, flebografia permite diagnosticul diferenţial cu afecţiunile venoase ale membrului inferior şi permite stabilirea conduitei terapeutice.

Un rol deosebit de important îl are flebografia pelviană şi a membrului inferior în tromboflebitele pelviene şi periferice postinfecţioase, apărute în cadrul avortului septic sau după inflamaţii acute uteroanexiale; efectuate „la rece", după un interval de timp care a permis stingerea procesului acut, flebografia a evidenţiat sechelele sistemului venos, care, de cele mai multe ori, sînt răspunzătoare de simptomatologia cronică prezentată de aceste bolnave.

Datorită faptului că imaginile obţinute prin flebografie transtrohanteriană sau calcaneană nu vizualizează în cele mai bune condiţiuni sistemul venos al uterului şi anexelor, care poate fi sediul unei patologii cu răsunet în sfera genitală, cum este cazul varicocelului pelvian, s-a folosit la 35 de bolnave care acuzau sindroame algice pelviene, sterilitate sau amenoree primară, tehnica venografiei intrauterine.

Flebografia intrauterină a fost practicată în Clinica de obstetrică ginecologie „23 August", folosindu-se atît tehnica lui F. Murray şi M. Comparato, cît şi o tehnică proprie.

Practicarea flebografiei intrauterine necesită un instrumentar simplu, valve, pense de col, seringi de 20 ml, material moale steril şi un ac de flebografie intrauterină, lung de 20 cm, de grosimea sondei Hégar 6, la capătul căruia se găseşte un ac scurt de 0,5 cm şi foarte subţire (nr. 12) (fig. 87 şi 88).

La 8 bolnave s-a făcut flebografia intrauterină prin metoda F. Murray şi M. Comparato, care are următorii timpi:

— evidenţierea colului cu valve, asepsia şi antisepsia locală, după care se tracţionează colul cu pensa de col;
— se face histerometria pentru verificarea poziţiei uterului şi a deschiderii canalului cervical;
— se introduce acul de flebografie intrauterină şi se punctionează miometrul în fundul uterin;
— se injectează în miometru o cantitate de 20 ml Odiston încălzit la 37°, în concentraţie de 30%, în ritm rapid;
— se fac radiografii, la interval de 10—20—40 secunde, folosind un aparat de radiologie obişnuit.

La 4 din aceste cazuri s-a utilizat şi artificiul tehnicii Topolansky-Sierra, de a injecta înaintea substanţei de contrast 150 U de hialuronidază în 2 ml ser fiziologic.

Deoarece difuziunea substanţei de contrast era foarte rapidă şi imaginea vaselor fundului uterin îngreuia vizualizarea imaginilor prin apariţia unor pete de substanţă opacă persistente, ca şi datorită faptului că substanţa reflua în cavitatea uterină, apoi şi pericolului de perforaţie fundică, această tehnică a fost părăsită şi s-a utilizat, în 27 de cazuri o tehnică proprie de injectare.

Tehnica proprie de flebografie intrauterină elaborată în Clinica „23 August" constă în faptul că injectarea substanţei de contrast se face cu unul sau două ace lungi de 15 cm, la nivelul regiunii istmice, paramedian, în dreapta şi în stînga, simultan, fapt care oferă metodei unele avantaje. Astfel, difuziunea substanţei de contrast este mult mai uniformă şi mai lentă, permiţînd efectuarea unor radiografii de bună calitate cu un aparat de radiologie obişnuit, se evită pericolul perforaţiei fundice şi se pune mult mai bine în evidenţă imaginea venelor din zona anexială.

Injectarea s-a efectuat cu Odiston încălzit la 37°, în concentraţie de 30%, în cantitate de 30 ml, cîte 15 ml de fiecare parte.

Scanned with OKEN Scanner

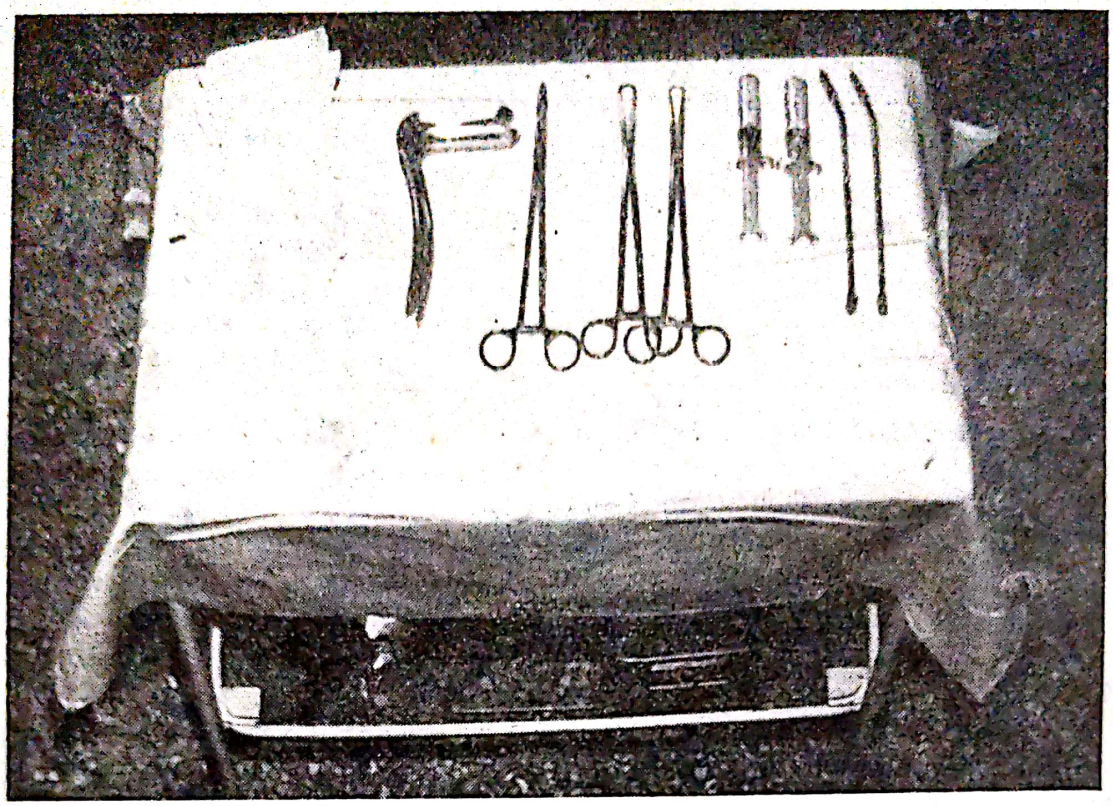

Fig. 87



Fig. 88

Scanned with OKEN Scanner



Fig. 89

Fig. 90

Scanned with OKEN Scanner

Flebografia uterină a permis evidențierea varicocelului pelvian la femei care aveau ca simptomatologie principală dureri cronice pelviene (12 cazuri din 35), tulburări de ciclu menstrual (8 cazuri din 35) și sterilitate primară sau secundară (11 cazuri din 35).

Neevidențiabil la examenul clinic (tact vaginal) sau prin metodele curente de investigație paraclinică (HSG) varicocelul pelvian poate fi diagnosticat numai prin flebografie intrauterină ; pe imaginile succesive apare ca o aglomerare a substanței de contrast, imediat deasupra simfizei pubiene, într-una din zonele anexiale sau bilateral, cu vase mari, dilatate, cu calibru neregulat, dînd aspect de „mărgele" pe traiectul venos, cu imagini persistente care obiectivizează staza (fig. 89 și 90).

De asemenea, flebografia intrauterină permite evaluarea modificărilor sistemului venos uteroanexial și în cazul unor fibroame uterine, mai ales evidențierea degenerării teleangiectatice, ca și în cazul tumorilor ovariene, fapt care aduce date utile în diagnostic și terapie.

În concluzie, flebografia pelviană și intrauterină sînt metode de investigație care permit obținerea unor date în plus în diagnosticarea afecțiunilor ginecologice, uneori indispensabile stabilirii etiologiei, simptomatologiei și delimitării extensiei leziunilor.

12.4. Valoarea studiului venolimfografic în patologia benignă

H. Ciortoloman, V. Ancăr. O. Coman, D. Hudiță ● Com. la U.S.S.M. Obst. Ginec. București, mai, 1981

Autorii comunică posibilitățile largi de diagnostic pe care examenul limfografic le oferă pentru numeroase afecțiuni benigne ; asocierea acestuia cu venografia permite stabilirea unui diagnostic mult mai precis al unor afecțiuni benigne. Pentru ilustrarea posibilităților studiului venolimfografic în patologia benignă, autorii descriu o observație rară, din cazurile Clinicii de obstetrică-ginecologie „23 August" în care diagnosticul și stabilirea conduitei și indicației terapeutice nu au fost posibile decît cu ajutorul acestor metode moderne de investigație (un sindrom Klippel-Trénaunay la o tînără de 16 ani, declanșat de apariția pubertății).

Bolnava I.N., în vîrstă de 16 ani, se internează în clinică cu dosarul 896/1977, prin transfer de la o clinică neurologică, pentru creșterea volumului membrului inferior stîng, însoțită de parestezii și dureri musculare, fenomene apărute lent, o dată cu instalarea pubertății.

Din istoricul bolii reținem că acest proces a evoluat lent, de aproximativ 2 ani, o dată cu instalarea menstruației, creșterea volumului făcîndu-se de la laba piciorului spre coapsă; parestezile și durerile sînt de dată mai recentă, de aproximativ 6 luni, și se accentuează la mers, care este ușor șchiopătat.

Examenul clinic arată o stare generală bună, o hipertrofie globală a membrului inferior stîng (fig. 91) cu diferențe ale circumferinței de 4 cm la jumătatea gambei, 6 cm în 1/3 inferioară a coapsei și 8 cm în 1/3 superioară.

Musculatura membrului inferior stîng este mai fermă, tegumentul este ușor indurat, iar în primul spațiu interdigital se observă leziuni de aspect micotic.

Examenul neurologic, ca și cel clinic general, nu evidențiază alte elemente patologice, iar examenul genital, efectuat prin tact rectal (pacienta fiind virgină) este normal.

Datele obținute de investigația paraclinică curentă sînt de asemenea în limite normale.

În acest impas în stabilirea diagnosticului, se practică limfografia, prin injectare bilaterală simultană automată cu aparatul Ciortoloman, care evidențiază, pe radiografiile făcute la 24 de ore (fig. 92) o imagine de hipertrofie ganglionară în regiunea inghinală și în micul bazin, cu stază limfatică și anastomoze limfovenoase, fără caractere de malignitate ale impregnării ganglionare.

Scanned with OKEN Scanner

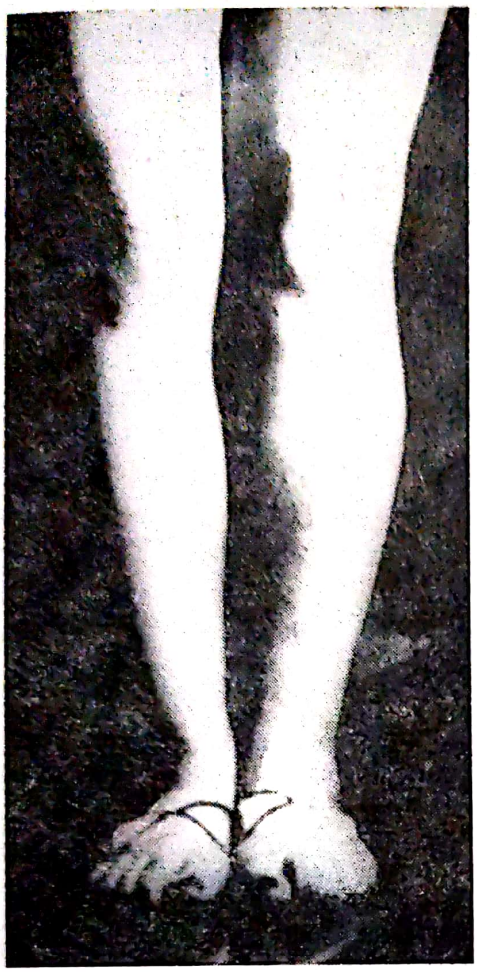

Fig. 92. — Aspectul limfografiei la 24 de ore de la injectare.

Fig. 91. — Aspectul clinic al membrelor inferrioare.

Limfografia arată blocaj masiv ganglionar inghinal și iliac extern, pe baza aspectului impregnării riziforme a ganglionilor, fiind posibilă o etiologie virotică sau postinfecțioasă, deși anamneza nu a confirmat asemenea antecedente.

Pentru elucidarea cazului se practică și o venografie, prin injectare calcaneană, bilateral, pentru a putea efectua un studiu comparativ al sistemului venos. La membrul inferior drept se obțin imagini venografice normale (fig. 93).

La membrul inferior stîng se remarcă dilatații importante ale venelor profunde, care au un calibru de 3—4 ori mai mare (fig. 94 și 95) atît în spațiul popliteu, cît și la coapsă, unde dilatația este și mai accentuată.

Aspectul venolimfografic și contextul datelor clinice a permis stabilirea diagnosticului de sindrom Klippel-Trénaunay, caracterizat prin hipertrofia membrului inferior, datorită unor dilatații ale venelor profunde, congenitale sau ca urmare a unui blocaj, în regiunea inghinală și iliacă, prin adenomegalie limfatică; manifestarea clinică poare fi declanșată de apariția pubertății, ca în cazul de față.

Bolnava a fost îndrumată către Clinica de chirurgie vasculară a Spitalului Fundeni, unde s-a practicat limfadenectomia, urmată de o evoluție postoperatorie favorabilă.

12.5. Dilatația varicoasă a sistemului venos parametric

E. L. Riazantev, T. I. Sisoeva, P. S. Borisenco ● *Acușerstvo i Ghinecologhia, 1981, nr. 9, pag. 43*

O analiză retrospectivă a istoricului bolii și efectuarea flebogramei transuterine la 476 de femei au arătat prezența unor varicozități ale venelor parametrice la 29,7%



Fig. 93. — Aspectul venografiei la membrul inferior drept (imagine normală).

Fig. 94. — Aspectul venografic al dilatațiilor venoase la membrul inferior stîng (film efectuat la 30 de secunde).

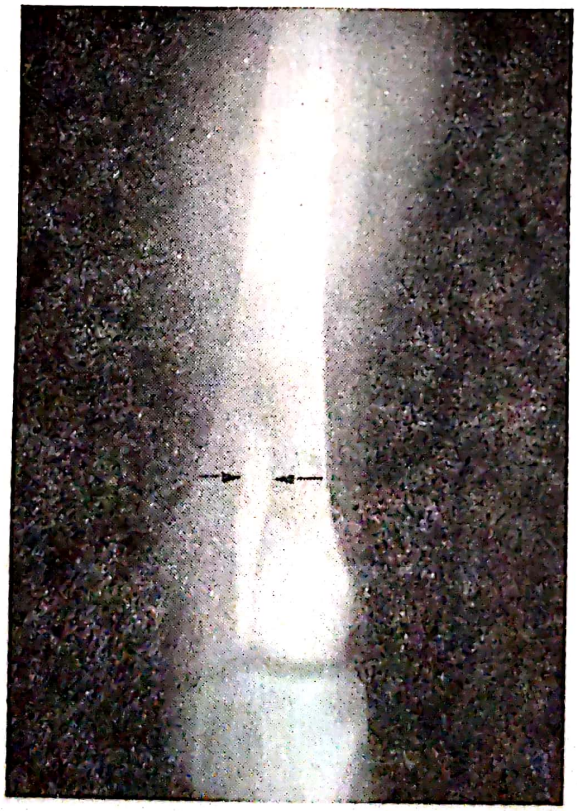

Fig. 95. — Aspectul venografic al venei femorale profunde la membrul inferior stîng (film efectuat la 40 de secunde).

Scanned with OKEN Scanner

din ele. Au fost observate cu precădere la femeile cu anexită cronică și la cele care au avut 3 sau mai multe nașteri. Varicele erau localizate în plexul venos uterin și în cel tuboovarian. Sindromul dureros în micul bazin poate fi localizat ca manifestare a unei sechele de tromboflebită uteropelviană postpartum și ca insuficiență funcțională a sistemului venos periferic, care este varicos și care determină de asemenea și varice în parametre.

12.6. Flebografia extremităților inferioare în tratamentul tromboemboliei venoase

Bynum J., Wilson J. III ● Am. Rev. Resp. Dis. 1978, 117, 4 (2), 99

Flebografia ascendentă a membrelor inferioare a fost efectuată la 136 de bolnave suspectate de embolie pulmonară (EP) sau tromboză venoasă profundă (TVP). TVP a fost evidențiată în proporții egale în venele gambei și ale coapsei (26% din cazuri), pentru ca la 48% din cazuri să nu fie demonstrată. TVP a fost favorizată de boli chirurgicale în 23% și de boli medicale în 77% din cazuri. Apariția EP este asociată TVP la 78% din bolnavele chirurgicale și la 45% din cele medicale, dar recurențele tromboembolice au fost mult mai frecvente la bolnavele medicale (29%) decît la cele chirurgicale (6%). Recurențele au apărut în proporții asemănătoare în TVP ale gambei și ale coapsei, dar au fost net mai frecvente la cele fără TVP. Rezultatele evidențiază că tromboembolia recurentă este predominantă în afecțiuni medicale cronice sau idiopatice, riscul apariției ei fiind asemănător în TVP, minoră sau majoră. Autorii apreciază că tratamentul anticoagulant trebuie să fie la fel de intensiv atît în EP, cît și în TVP, chiar și în formele minore, și consideră că flebografia ascendentă constituie un ajutor în conducerea tratamentului în toate tipurile de tromboembolie.

12.7. Tromboembolia venoasă și sarcina

J. Bonnar ● Recent Advances in Obstetrics and Gynaecology, 1979, nr. 13, p. 173—193, Ed. By John Stallworthy Gordon Bourne

Cea mai serioasă complicație vasculară care survine în timpul sarcinii sau în lăuzie este tromboza venoasă cu embolie pulmonară. Decesele materne prin hemoragii, eclampsie și septicemie au scăzut în ultimii 20 de ani, pe cînd embolia pulmonară a devenit cauza cea mai frecventă a mortalității materne în foarte multe servicii de obstetrică. Majoritatea pacientelor cu embolie pulmonară sucombă imediat sau în decursul unei ore ; se impune îmbunătățirea terapiei. O reducere importantă poate fi atinsă dacă se acordă o atenție mai mare factorilor predispozanți și măsurilor profilactice la toate pacientele cu risc crescut, în special în perioada postpartum.

Edemul, durerea, eczema și ulcerația membrelor inferioare datorită insuficienței venoase cronice, sînt asociate la foarte multe femei care suferă de tromboze venoase netratate și la care se asociază sarcina.

Întîrzierea unui diagnostic de boală tromboembolică are implicații severe pentru femeie. Se pune întrebarea dacă poate să mai aibă alte sarcini și de aici necesitatea unei profilaxii prin nefolosirea preparatelor estrogenice, anticoncepționale și necesitatea unei intervenții chirurgicale.

Scanned with OKEN Scanner

Prezentarea clasică a trombozei venoase ileofemurale este aceea de „picior de lapte" (Milk leg) sau *flegmatia alba dolens* şi forma mai rară cu o îngroşare foarte importantă a piciorului, cianoză profundă, scăderea pulsului arterial, cu sau fără gangrenă, cunoscută sub denumirea de *flegmatia cerulea dolens*.

Acestea sînt mai rar întîlnite. Scăderea frecvenţei se poate obţine prin mobilizarea precoce în special în postpartum şi prin folosirea măsurilor profilactice ale diagnosticului timpuriu şi progreselor terapeutice în tratamentul bolii.

12.7.1. Fiziopatologia trombozei în sarcină

Cu un secol în urmă, Virchow a descris baza înţelegerii genezei trombozei venoase, propunînd în 1860 o triadă de factori care predispun la tromboze:

— scăderea circulaţiei sangvine din care rezultă stază venoasă;

— modificări în coagulabilitatea sîngelui, şi

— alterarea sau distrugerea intimei venoase.

Unele modificări fiziologice din sarcină predispun la tromboză. Riscul relativ al trombozei venoase sau al emboliei pulmonare la femeile gravide sau în postpartum este de 5—6 ori mai mare decît la cele negravide, care nu iau contraceptive peroral. În Anglia, în timpul perioadei 1961—1972, embolia pulmonară s-a clasat pe locul al doilea, avînd ca primă cauză de mortalitate avortul. Într-un studiu efectuat pe populaţia din S.U.A., aproximativ jumătate din toate tromboemboliile venoase la femeile sub 40 de ani au fost atribuite sarcinii şi lăuziei.

Viteza circulaţiei venoase, în membrele inferioare este scăzută cu 50% şi însoţită de o creştere a presiunii venoase, cu aproximativ 10 mmHg. Faptul se datoreşte în parte creşterii calibrului venelor, ca şi faptului că uterul gravid împiedică întoarcerea venoasă. La femeile gravide aproape de termen, studiile flebografice au arătat o închidere aproape completă a venei cave inferioare în poziţia ortostatică. Creşterea circulaţiei venoase de la uterul gravid în venele iliace interne creează de asemenea, o presiune retrogradă crescută pe întoarcerea venoasă din venele iliace externe, care drenează membrele inferioare.

Sistemul de coagulare prezintă anumite modificări fiziologice în timpul sarcinii, cu o creştere marcată a unor proteine plasmatice incriminate în mecanismul de coagulare. În special nivelurile de fibrinogen, factorii VII, VIII şi X arată o substanţială creştere, pe cînd nivelul de antitrombină III scade, iar plasma arată o creştere a capacităţii de a neutraliza heparina în trimestrul al III-lea de sarcină. Activitatea fibrinolitică în sîngele circulator este scăzută mai tîrziu în sarcină, iar volumul de activator de plasminogen, care poate fi eliberat din endoteliul venos, este foarte redus.

De aceea, sarcina dă ceea ce Virchow a denumit triada de bază, care predispune la tromboembolie.

12.7.2. **Incidenţa în sarcină**

Incidenţa complicaţiilor tromboembolice în sarcină este estimată în cercetările publicate, între 2—5%. O anchetă confidenţială a raportat în morţile materne în Anglia că mortalitatea prin embolie pulmonară între anii 1970—1972 a fost de 0,1 la 10 000 de naşteri pe cale vaginală şi 1,6 la 10 000 după operaţii cezariene. Aaro

Scanned with OKEN Scanner

și Juergens au găsit că mai mult de 25% din pacientele cu tromboză venoasă profundă, după expulzie au făcut o complicație obstetricală, și aproximativ 1/3 au avut un istoric de boală tromboembolică.

Numărul deceselor după orice fel de naștere pe cale vaginală, a scăzut în mod progresiv începînd cu 1960, în timp ce mortalitatea după cezariană nu a scăzut în aceeași proporție.

Din 1961 aproximativ 1/3 din decese au avut loc în perioada prenatală.

O creștere a proporției mortalității în perioada prenatală a fost observată și în S.U.A.

12.7.3. **Factorii etiologici specifici la pacientele obstetricale**

Ancheta confidențială sugera că acolo unde s-a întîlnit tromboembolia fetală, următorii factori erau importanți în sarcină:

— *modalitatea nașterii:* riscul crescut al tromboemboliei după cezariană este foarte clar arătat. Frecvența emboliilor a fost de 10 ori mai mare după cezariană decît după expulzia pe cale vaginală;

— *vîrsta și paritatea:* riscul mortalității datorită emboliei pulmonare crește cu vîrsta și paritatea și pare să fie mai mare după al 5-lea copil în oricare grupă de vîrstă;

— *obezitatea excesivă* (peste 76 kg) este acceptată ca un factor important în dezvoltarea tromboemboliei. Aproximativ 1 din 4 femei care sucombă prin tromboembolie pulmonară fac parte din această categorie;

— *spitalizarea:* femeile spitalizate datorită unor complicații obstetricale cum ar fi bolile cardiace, diabet, HTA, placenta praevia, sarcină multiplă prezintă un risc crescut, cel mai probabil datorită activității reduse, asociată cu odihna prelungită la pat;

— *ablactarea* prin administrare de estrogeni ar predispune la tromboembolii în numeroase împrejurări clinice. Asocierea dintre ablactare cu stilbestron și tromboembolie a fost sugerată prima oară în 1967 de Daniel, care a arătat o creștere de 10 ori a tromboemboliei la femeile cu paritate scăzută, și peste 25 de ani de vîrstă, care nu alăptau, în comparație cu cele care alăptau. Aceste fapte sugerează că suprimarea lactației cu estrogeni poate fi un factor precipitant în special la femeile care prezentau un risc, datorită vîrstei sau intervenției operatorii;

— *grupa sanguină:* femeile cu grupa sangvină 0, sînt mai puțin susceptibile la boala tromboembolică, în timpul sarcinii și puerperalității.

În afară de cele enumerate anterior, femeile care au avut un episod de tromboză venoasă profundă sau embolie pulmonară în asociație cu sarcina, după un act chirurgical, sau după pilule contraceptive trebuie să fie cotate ca gravide cu risc crescut în timpul sarcinii și lăuziei. Orice femeie, care suferă o intervenție chirurgicală în timpul sarcinii, prezintă de asemenea un risc crescut.

12.7.4. **Diagnosticul trombozei venoase profunde și al emboliei pulmonare în timpul sarcinii**

Caracteristici clinice. Disconfortul normal al sarcinii poate să semene cu simptomele unei tromboze a venelor membrului inferior; crampe musculare, edeme ale

Scanned with OKEN Scanner

membrelor inferioare, uşoară cianoză în ortostatism şi proeminenţă crescută a venelor superficiale, deseori întîlnită în special mai tîrziu în evoluţia sarcinii. Tromboza venoasă prezintă mai multe simptome pe un membru, decît pe celălalt. Diagnosticul de tromboză venoasă profundă este cert atunci cînd semnele clinice cum ar fi sensibilitatea crescută a coapselor, edemul unilateral, creşterea temperaturii membrului sînt prezente. Examinarea membrelor inferioare, trebuie să ţină seama de o diferenţă mai mare de 2 cm a circumferinţelor minime la puncte identice pe membru, care are o semnificaţie importantă pentru diagnostic. Efectele imediate variază de la silenţiu clinic, pînă la moartea subită, şi depind de mărimea emboliei şi de starea de sănătate anterioară a bolnavei.

Experienţa noastră arată că bolnavele cu tromboză ileofemurală excesivă arată pe scaning de plămîn evidenţe de embolii pulmonare mici, care sînt asimptomatice. Aceşti mici emboli sînt probabil curăţaţi din circulaţia pulmonară, în cîteva zile, prin activitatea fibrinolitică din vascularizaţia plămînului.

Acolo unde se suspectează embolia pulmonară trebuie făcute radiografia pulmonară, ECG, scan de plămîn. Radiografia poate să arate o scădere a vascularizaţiei în aria în care s-a organizat embolul şi o evidenţă timpurie a infarctului pulmonar, cu umbre de infarct, ridicarea domului pleural, cu exsudat pleural. Embolul mare este apreciat cu modificări caracteristice de ECG, datorită efortului major al ventriculului drept. ECG poate fi normală dacă embolul este mic. Dacă există la îndemînă o combinaţie de scan pulmonar în perfuzie, cu scan de ventilaţie, se poate beneficia de cea mai corectă metodă de a diagnostica sau de a exclude embolia pulmonară, la o pacientă care pînă atunci a fost sănătoasă.

În aceeaşi măsură şi angiografia pulmonară este o metodă foarte corectă, dar cu unele riscuri pentru gravidă.

12.7.5. **Flebografia ascendentă**

Cînd este efectuată de un radiolog priceput, flebografia oferă cel mai corect şi precis diagnostic de tromboză venoasă a membrului inferior, dînd informaţii nu numai asupa prezenţei trombusului, dar şi asupra poziţiei, mărimii lui şi dacă este desprins sau aderent de peretele venos.

În mîinile expertului flebografia poate să deceleze cel puţin 95% din trombii periferici. O substanţă de contrast radioopacă de vîscozitate crescută este injectată într-o venă pe partea dorsală a piciorului, prinzînd întreg sistemul venos al membrului inferior, incluzînd venele iliace externe şi comune. Echipamentul necesar pentru flebografie constă dintr-o masă de monitorizare şi un ecran pentru tilting, cu un intensificator de imagine, cu un ecran de televiziune. O varietate de metode pot fi folosite pentru a permite examinarea bună a segmentului ileofemural, greu de vizualizat, format din vena iliacă internă şi vena cavă inferioară. Un trombus se prezintă ca un defect de umplere venoasă. La obstrucţia totală venoasă substanţa de contrast arată derivaţii într-o reţea de vase colaterale, ceea ce indică obstruarea unui canal venos mare. Efectele iritante ale mediului de contrast asupra sistemului venos trebuie să fie înlăturate prin introducerea intravenoasă a 100 ml sînge, care conţine 1 000 U.I. de heparină. Folosind metoda de spălare cu heparină după soluţia de contrast, incidenţa trombozei consecutivă flebografiei a fost redusă la 0.

Flebografia de contrast nu este folosită des, în timpul sarcinii, datorită pericolului de iradiere a fătului.

Scanned with OKEN Scanner

O măsură de ferire a uterului gravid şi a fătului, poate fi efectuată prin protejarea abdomenului mamei cu un şorţ de plumb. Flebografia trebuie executată cu minimum de radiaţii şi va fi indicată numai în cazurile cînd nu se poate face o venografie cu izotopi.

12.7.6. **Venografia cu izotopi şi scanul pulmonar**

Folosirea microsferelor şi a macroagregatelor de albumină marcate cu 99 mTc, a fost studiată în ultimul timp şi pare să fie o metodă corectă şi lipsită de pericole, în diagnosticul bolii tromboembolice la gravide. Înjumătăţirea de viaţă fizică a 99 mTc este de 6 ore, iar doza necesară pentru o venografie cu izotopi şi pentru un scan pulmonar, dă o expunere foarte mică la radiaţii, deoarece materialul este reţinut în plămîni şi trece foarte puţin în placentă; o doză de 1 mc administrată la mamă dă o expunere fetală, de 0,002 razi şi este suficientă pentru un scan pulmonar de calitate, fiind echivalentă cu o radiografie abdominală simplă.

La venografia cu izotopi, scurgerea particulelor radioactive în vene profunde este înregistrată de un aparat de fotografiat gamma. Macroagregatele se concentrează în jurul trombusului ocluziv şi formează un „punct cald". Cu o singură injectare în venele dorsale ale fiecărui picior, fluxul particulelor se îndreaptă spre venele coapselor, spre segmentul ileofemural, vena cavă inferioară şi în ariile pulmonare unde poate fi examinată. Studii recente pretind necesitatea corelării în aproximativ 85—95% din cazuri cu flebografia ascendentă, în diagnosticul unui trombus ileofemural. Orice procedură cu radiaţii în timpul sarcinii, trebuie totdeauna judecată corect. Un diagnostic incorect cu un tratament necorespunzător cu anticoagulante pare să fie mult mai periculos şi are implicaţii mult mai serioase pentru mamă şi pentru făt. Avantajul major al tehnicii venografiei cu izotopi, combinată cu scan pulmonar, constă în faptul că venele mari, ca şi cîmpul pulmonar pot fi examinate concomitent. Dezavantajul constă în costul crescut al aparatelor gamma şi al aparaturii de scaning, precum şi al înregistrării cu izotopi.

12.7.7. **Scanul ultrasonografic**

Examinarea cu ultrasonograful Doppler este o metodă de scaning foarte folositoare, în diagnosticul trombozelor venoase profunde în sarcină. Aparatura este de obicei gata pregătită în unităţile obstetricale, deoarece este foarte des folosită pentru auscultarea BCF. Bagheta ultrasonică este plasată deasupra venei femurale, care este situată imediat median pe artera femurală. Fluxul sangvin nu se aude în vena femurală dacă această venă este complet obstruată ; sunetul caracteristic de rafală care urmează după compresiunea uşoară a coapsei relaxate, nu va fi auzit datorită creşterii bruşte a fluxului sangvin. Prin prezenţa canalelor venoase colaterale, ultrasonografia pe coapsă nu va putea decela trombozele minore ale venelor coapselor. Examinarea ultrasonografică oferă beneficiul de a fi neinvazivă şi de a fi efectuată cu aparatură portabilă, ceea ce este de mare ajutor examenului clinic, tehnic putînd fi aplicată la patul bolnavei, în decelarea ocluziilor trombotice la niveluri cu potenţial primejdios, adică în segmentul ileofemural. Studii recente, comparînd ultrasonografia cu flebografia, raportează o corectitudine de 85—95% pentru diagnosticul unei tromboze majore de venă.

Scanned with OKEN Scanner

12.7.8. **Testări cu fibrinogen I^{125}**

Folosirea fibrinogenului marcat cu I^{125} s-a dovedit un test foarte fidel pentru decelarea timpurie a trombozelor venoase ale membrului inferior şi o metodă foarte bună în diversele metode profilactice. Kakkar a raportat că după injectarea de 100 μCi de fibrinogen cu I^{125}, doza de radiaţie a fost de 200 mrem pe tot volumul sangvin, 20 mrem la ţesuturi şi 5 mrem la rinichi. Chiar dacă expunerea este sub doza totală anuală acceptabilă de radiaţie (500 mrem) recomandată pentru populaţie de Comitetul naţional pentru protecţia împotriva radiaţiilor, această metodă este rar folosită la gravide, datorită riscului fetal. Iodul radioactiv poate să traverseze placenta şi poate fi absorbit în tiroida fetală. Fibrinogenul marcat cu I^{125}, administrat în perioada lăuziei va fi prezent în lapte şi în plus, lohiile vor fi radioactive. Pentru aceste motive, fibrinogenul cu I^{125} este foarte rar folosit în sarcină şi în lăuzie. Cu foarte multe precauţii metoda poate fi folosită în perioada lăuziei, la femeile cu risc crescut, care nu alăptează, pentru decelarea timpurie a trombozelor venoase ale membrelor inferioare. O alternativă mai practică şi mai utilă este folosirea unei doze mici subcutanate de heparină, sau dextran 70 pentru prevenirea complicaţiilor.

12.7.9. **Pletismografia**

Metoda neinvazivă de pletismografie a fost în ultimul timp dezvoltată pentru diagnosticul trombozelor profunde la femei negravide. Prin această metodă se realizează umplerea venelor coapsei în condiţii de odihnă, cu manşetă de presiune şi măsurarea proporţiei de golire a coapsei, după ce manşeta a fost scoasă pentru a decela obstruarea fluxului venos. Această metodă nefiind încă suficient studiată în timpul sarcinii, în prezent se fac cercetări asupra specificităţii şi sensibilităţii acestei metode, în diagnosticul trombozei la gravide.

Experienţa noastră pînă la ora actuală ne permite să afirmăm că această metodă este cel puţin egală cu examinarea ultrasonografică pentru decelarea obstrucţiei venelor femurale şi iliace, cu rezultate corecte în 80—90% din cazuri.

12.7.10. **Investigaţii de laborator**

Pînă în prezent nu există nici o investigaţie de laborator care să poată preciza diagnosticul de tromboză venoasă şi embolie pulmonară. Nivelurile serice ale produselor de degradare ale fibrinogenului, monomerul de fibrină, complexele solubile şi nivelurile plasmatice de beta-tromboglobulină au fost investigate, dar în sarcină ele sînt mai puţin valoroase decît în stadiul negravidic. Aceste teste vor fi utile în monitorizarea evoluţiei bolii, precum şi în urmărirea efectului tratamentului. Unde există un istoric familial de tromboză venoasă repetată, nivelul plasmatic de antitrombină III merită să fie cercetat. Deficienţa ereditară a acestui inhibitor de coagulare a sîngelui a fost recent descoperită.

12.7.11. **Perioada de risc în sarcină**

Cînd tromboza venoasă apare timpuriu în sarcină, bolnava trebuie considerată cu risc crescut, cel puţin 6 săptămîni după naştere. Acest lucru subliniază importanţa

Scanned with OKEN Scanner

preciziei diagnosticului tromboemboliei la gravidă, pentru necesitatea unui tratament îndelungat. O gravidă care a făcut o complicaţie tromboembolică în timpul sarcinii trebuie considerată cu risc foarte crescut, în lăuzie.

Dacă complicaţia tromboembolică a avut loc într-o sarcină anterioară, atunci este necesar un tratament profilactic, care trebuie început cu cel puţin 4—6 săptămîni înainte de perioada gestaţională. Existenţa unui trombus venos înainte de sarcină, înseamnă cel mai mare risc în timpul sarcinii. Dacă în timpul sarcinii nu s-a administrat tratamentul profilactic, va fi administrat timp de 4—6 săptămîni după naştere.

12.7.12. **Tratamentul antitrombotic în timpul sarcinii**

Înainte de a putea discuta terapia antitrombotică specifică folosită în timpul sarcinii, trebuie subliniate unele aspecte ale tratamentului:

— cînd o gravidă stă mult timp în pat culcată pe spate, în trimestrul al II-lea şi al III-lea apare un oarecare grad de compresiune a venei cave, care va agrava staza venoasă a membrelor inferioare;

— gravida va fi sfătuită să se odihnească pe o parte sau pe cealaltă şi să nu stea pe spate;

— întoarcerea venoasă de la membrele inferioare va fi favorizată prin ridicarea picioarelor pe o pernă cu o înălţime de aproximativ 15—20 de cm;

— gimnastica membrului afectat trebuie să fie oprită cînd apare durerea; mobilizarea şi gimnastica piciorului sînt de o importanţă majoră pentru deschiderea canalelor venoase colaterale, factor principal în prevenirea insuficienţei venoase de lungă durată;

— în timpul tratamentului antitrombotic mobilizarea activă pentru reducerea stazei venoase, scade riscul de tromboembolie;

— membrul trebuie să fie bandajat strîns pînă cînd edemul acut a scăzut, iar mobilizarea progresivă poate fi începută cînd simptomele o permit;

— gravida trebuie să poarte ciorap elastic înainte de părăsirea spitalului.

Terapia anticoagulantă, indicată ca tratament specific atunci cînd diagnosticul de tromboză a venelor profunde este stabilit, are drept scop să prevină propagarea şi embolizarea. Villasanta a raportat 163 de femei cu boală tromboembolică antepartum, care nu au fost tratate cu anticoagulante, din care 26 (15,9%) au făcut embolie pulmonară, 21 (12,8%) decedînd. În 134 de cazuri de boală tromboembolică antepartum, în care au fost întrebuinţate anticoagulantele, incidenţa tromboembooliei a fost similară (19,4%). S-a raportat un singur deces matern (0,7%). Alte studii indică, de asemenea, o reducere a riscului matern prin terapia cu anticoagulante. Alegerea terapiei anticoagulante constă numai în heparină, sau heparină combinată cu alte coagulante administrate peroral. Heparina rămîne medicamentul de bază în tratamentul trombozei venoase acute, cu sau fără embolie pulmonară.

Heparina are o greutate moleculară, care variază între 10 000 şi 40 000. Studiile noastre au indicat că nu trece în circulaţia fetală, ceea ce face ca heparina să fie anticoagulantul de preferinţă în timpul sarcinii. Dezavantajul terapiei cu heparină constă în faptul că trebuie administrată parentertal. Tratamentul iniţial cu heparină constă de obicei într-o injecţie i.v. de 10 000—15 000 U.I., după care este preferabilă administrarea unei perfuzii cu 10 000 U.I. pe o perioadă de 6 ore decît o injecţie i.v. de 10 000 U.I. la fiecare 4 sau 6 ore. Timpul de coagulare sau timpul parţial de tromboplastină activată trebuie controlate. Este indicată lungirea acestor teste la

Scanned with OKEN Scanner

o dată şi jumătate şi chiar la de două ori timpul normal. Timpuri mai scurte dau de obicei rezistenţă la heparină sau cel mai probabil neutralizare, datorită nivelului de factor 4 plachetar în circulaţie. În acest caz, trebuie administrată o doză mai mare de heparină. Creşterea maximă a timpului de coagulare măreşte riscul de sîngerare, iar doza de heparină trebuie micşorată. Dacă sînt necesare injecţii intermitente, cateterizarea unei vene, cu introducerea unui tub de plastic cu un diafragm, care poate închide acest tub, scade necesitatea venopuncţiilor repetate şi creează mai puţin disconfort. Administrarea i.v. de heparină previne marile fluctuaţii ale nivelului plasmatic de heparină care survin după injecţii intermitente. Salzman şi colab. au raportat că administrări boloase de heparină i.v., monitorizate sau nemonitorizate, au determinat o creştere de 7 ori mai mare a incidenţei sîngerărilor decît cea dată de administrări continue, monitorizate să producă un timp parţial de tromboplastină la o dată şi jumătate pînă la 2 ori din normal.

Perfuzii continue cu heparină pare metoda de preferinţă în tratamentul iniţial al gravidelor sau lăuzelor care fac tromboembolie venoasă.

Heparina i.v. trebuie administrată iniţial pentru 48 de ore, dar poate fi continuată timp de 7 zile în cazurile severe. Dacă pacienta este în perioada lăuziei, tratamentul cu anticoagulante perorale, cum ar fi Warfarin, poate fi început şi va fi oprită heparina cînd efectul anticoagulantului peroral, a fost verificat. În timpul sarcinii, anticoagulantele perorale trebuie evitate; heparina subcutanată trebuie folosită ca o metodă alternativă cu anticoagulante orale.

12.7.12.1. **Terapia cu heparină subcutanată**

În ultimii 6 ani am investigat folosirea pe timp îndelungat a heparinei în sarcină, prin autoadministrări de injecţii subcutanate. Pînă în prezent am tratat 125 de gravide prin această metodă profilactică sau de tratament a complicaţiilor tromboembolice. Durata tratamentului a variat de la 2 săptămîni pînă la 12 luni; la 15 femei care au primit doze mici de heparină în timpul travaliului şi expulziei, sau în timpul operaţiei cezariene heparina a fost găsită în cordonul ombilical prin folosirea unui assey anti-Xa foarte sensibil şi specific. Experienţa noastră sugerează că tratamentul de lungă durată cu doză scăzută de heparină, folosind regim de autoadministrare a injecţiilor subcutanate în coapsă este o metodă efectivă de tratament în timpul sarcinii şi lăuziei. Practic, aproape toate gravidele pot fi familiarizate cu această metodă de autoadministrare.

12.7.12.2. **Metode de administrare subcutanată a heparinei**

O atenţie specială este necesară în instruirea asistentelor medicale şi a pacientelor prin folosirea subcutanată a heparinei. O soluţie concentrată de 25 000 U.I. de heparină va fi diluată într-un ml ser fiziologic. Flacoanele care conţin 5 000 U.I. cu sodiu sau săruri de calciu de heparină în 0,2 ml de soluţie sînt mai sigure decît cele cu doze multiple, care sînt uneori responsabile de supradozare accidentală. Este folosită o seringă de tip tuberculinic, cu ac 25 sau 26, de 1,5 cm lungime. Injecţia se efectuează sub tegumentul abdominal. Heparina subcutanată nu trebuie injectată la membre, pentru că mişcarea mîinilor şi a membrelor inferioare poate accelera rata de absorbţie a heparinei.

Scanned with OKEN Scanner

Pentru a asigura o terapie de lungă durată şi lipsită de orice primejdie cu doze mici de heparină subcutană este necesară măsurarea săptămînală sau bilunară a nivelurilor de heparină sau a efectelor heparinei asupra plasmei. Neutralizarea heparinei în al doilea sau al treilea trimestru de sarcină s-ar datora probabil activităţii de coagulare a plachetelor, în circulaţia uteroplacentară. Nivelul de heparină trebuie controlat la aproximativ 2—4 ore după injecţia subcutanată, timpul de vîrf al nivelului în sînge.

Trebuie făcută numărătoarea plachetară, deoarece la unele femei terapia cu heparină determină trombocitopenie. În cazurile în care o doză mică de heparină este folosită profilactic pentru o complicaţie tromboembolică survenită într-o sarcină anterioară şi acolo unde nu există aparatură de monitorizare, o doză subcutanată de 5 000—7 000 U.I. de heparină sodică la 12 ore este de obicei lipsită de inocuitate.

Studiile noastre arată că heparina calcică induce niveluri scăzute de heparină plasmatică de durată mai scurtă decît heparina sodică; se recomandă un ritm de administrare la 8 ore de 5 000 U.I. pînă la 7 000 U.I. de heparină calcică. Luînd în consideraţie acest fapt, precum şi costul scăzut al heparinei sodice şi durata efectului crescut, pentru tratamentele îndelungate în sarcină este de preferat un regim de administrare la 12 ore a heparinei sodice. Date fiind variaţiile individuale plasmatice după injecţii subcutanate, considerăm că doza de 10 000 U.I. de heparină la 12 ore este suficientă pentru a obţine un nivel plasmatic fără riscuri. Cînd o doză de 10 000 U.I. este administrată subcutanat, nivelul plasmatic de heparină trebuie controlat la intervale săptămînale. Experienţa noastră indică un nivel plasmatic de 0,05—0,003 U.I./ml, care are un efect protector împotriva trombozei în sarcină fără să pună problema unor hemoragii. La debutul travaliului heparinoterapia poate fi temporar discontinuă, sau redusă la 5 000 U.I. la 12 ore. Datorită posibilităţii de sîngerare locală, anestezia spinală sau epidurală, trebuie evitată la subiectele care primesc heparinoterapie. Nu am întîlnit complicaţii hemoragice la femei în timpul sarcinii, naşterii normale sau prin operaţie cezariană, dacă nivelul de heparină a fost mai scăzut de 0,4 U.I./ml de plasmă. La 3 femei cu cezariană a apărut un hematom la locul inciziei, şi în toate aceste 3 cazuri nivelurile de heparină depăşeau 0,5 U.I./ml, în perioada imediat postoperatorie. Neutralizarea heparinei prezentă în sarcină şi travaliu nu mai are loc imediat după naştere, reducerea dozei de heparină fiind deci necesară. Atunci cînd o pacientă primeşte heparină profilactic în lăuzie, 5 000 U.I./12 ore constituie o doză suficientă, dar dacă există un risc crescut de tromboză în lăuzie este indicată o doză de 5 000 U.I. la 8 ore. Profilaxia cu heparină trebuie continuată timp de 5—6 săptămîni după naştere. Studiile noastre arată că la 2 din pacientele studiate, la care exista risc crescut, au apărut tromboze ileofemurale întinse în timpul celei de a 2-a sau a 3-a săptămînă după naştere, atunci cînd heparinoterapia a fost oprită în a 10-a zi a lăuziei.

În ceea ce priveşte siguranţa şi eficacitatea heparinei în doze mici şi absenţa complicaţiilor fetale şi a nou-născutului, heparina în autoadministrări subcutanate pare să fie anticoagulantul de elecţie la gravide.

12.7.12.3. **Terapia cu anticoagulante perorale**

Din ce în ce mai multe femei la vîrsta concepţiei primesc anticoagulante perorale de lungă durată, datorită bolii tromboembolice care poate să ia naştere, ca o complicaţie a contraceptivelor orale, sau datorită valvulelor cardiace artificiale.

Chiar dacă produsul Warfarin şi alte anticoagulante orale sînt lipsite de pericol în ceea ce o priveşte pe mamă, aceste medicamente prezintă un pericol sigur pentru

Scanned with OKEN Scanner

făt. Nivelurile crescute de factori de coagulare la gravidă diferă foarte mult faţă de făt şi nou-născut, unde nivelurile factorilor II, VII, IX şi X sînt foarte scăzute.

Anticoagulante perorale au o greutate moleculară de aproximativ 1 000 şi traversează foarte uşor placenta. Chiar dacă mama se află la limita inferioară terapeutică, fătul poate fi mult supradozat, datorită imaturităţii, sistemelor enzimatice hepatice şi datorită nivelurilor scăzute ale factorilor de coagulare. Astfel, se va administra zilnic vitamina K.

Studiile din ultimii 10 ani indică o mortalitate fetală în jur de 15%, datorită hemoragiilor fetale, la gravidele care iau anticoagulante perorale. Tejani a raportat 32 de gravide cu proteze valvulare ale inimii, care primeau terapie anticoagulantă perorală într-un moment sau altul al sarcinii; în acest grup au avut loc 11 decese fetale sau neonatale şi 3 copii aveau anomalii congenitale. Un studiu asupra accidentelor hemoragice care pot să ia naştere datorită folosirii anticoagulantelor perorale în sarcină, efectuat de Hirsch şi colab. sugerează un risc fetal crescut în special la termen şi relatează accidente fetale care apar în timpul naşterii. La 14 paciente la care anticoagulantele perorale au fost oprite după a 37-a săptămînă de gestaţie, nu s-a observat nici o complicaţie fetală sau neonatală. Hirsch a tras concluzia pericolului crescut al anticoagulantelor, datorat folosirii acestora în primul trimestru sau mai tîrziu în sarcină, înainte de naştere. Chiar dacă riscul fetal va fi redus prin întreruperea terapiei anticoagulante perorale înainte de a 37-a săptămînă de sarcină în naşterea prematură şi naşterea normală, copilul prematur aflat sub influenţa anticoagulantelor perorale prezintă un risc crescut de hemoragie cerebrală. Sîngerări intracraniene la un făt în al II-lea sau al III-lea trimestru pot să ducă la afecţiuni secundare ale sistemului nervos central.

Efectele teratogene ale Warfarinei şi ale altor anticoagulante pare să fie mic, dar studii recente au arătat prezenţa acondroplaziei (sindromul Conradi-Hunerman) la nou-născuţii din mame care au luat Warfarină în cursul primului trimestru. Caracteristicile principale sînt: nas în şa, hipoplazie nazală, bosă frontală, hipostatură, epifize scurtate, atrofie optică cu cataractă, întîrziere mintală şi contracturi în flexie. Cel puţin 12 cazuri de acondroplazie punctată au fost raportate în asociaţie cu injectări de Warfarină la mame. În multe din cazuri, terapia cu Warfarină a fost începută imediat după concepţie, lucru care sugerează un efect teratogen şi nu un mecanism mutaţional al celulelor germinative.

Luînd în consideraţie cele spuse, terapia anticoagulantă peroralăă trebuie evitată pe cît posibil în timpul sarcinii şi un regim de heparină autoadministrată să fie folosit aşa cum a fost descris anterior. Cînd nu pot fi folosite în cursul sarcinii doze mici de heparină autoadministrată, terapia anticoagulantă peroralăă poate fi administrată între a 16-a şi a 36-a săptămînă. Doza normală de anticoagulante perorale în sarcină este între 15—16 mg zilnic; doza trebuie ajustată zilnic, pînă cînd timpul de protrombină este de 2 ori mai mare ca la martor. O rezistenţă relativă la anticoagulanţii perorali poate fi întîlnită la unele gravide şi atunci vor fi administrate doze mai mari decît normal. Acest lucru este probabil, datorită creşterii unor factori dependenţi de vitamina K în timpul sarcinii. Efectul anticoagulant al Warfarinei este crescut de anumite medicamente cum ar fi salicilaţii, cloramfenicolul, dextrotirozina, chinidina şi fenilbutazona şi este scăzut de barbiturice şi glutatimidine. Medicamentele care potenţează Warfarina, fac controlul acesteia mai dificil şi pot să crească riscul sîngerării la mamă şi la făt. Warfarina este eliminată prin lapte şi de aceea trebuie evitată; copilul nu va fi alimentat la sîn. Dacă o mamă care alimentează la sîn necesită terapie anticoagulantă peroralăă, trebuie administrat copilului un supliment de vitamină K.

Scanned with OKEN Scanner

12.7.12.4. **Terapia anticoagulantă neutralizantă**

În cazuri rare terapia anticoagulantă (Heparină sau Warfarină) trebuie să fie neutralizată, datorită complicațiilor hemoragice. O scădere a funcției renale cu o concomitentă administrare de medicamente care inhibă funcția plachetară, crește riscul complicațiilor hemoragice în timpul tratamentului anticoagulant. Efectul heparinei este de scurtă durată și de aceea oprirea tratamentului sau reducerea dozei, este de obicei suficientă. Dacă este necesar, efectul anticoagulant al heparinei va fi imediat tratat cu sulfat de protamină, în doză care depinde de timpul scurs de la administrarea heparinei. Pentru fiecare 100 U.I. (1 mg) de heparină în circulație, trebuie administrat 1 mg de protamină. Dacă efectul anticoagulant al Warfarinei trebuie inversat, se va administra o perfuzie cu 1 sau 2 unități de plasmă proaspătă. Preparatele de vitamină K vor inversa efectul anticoagulant al Warfarinei în 24 de ore. Doza de vitamină K administrată peroral sau i.v. depinde de situația clinică. Acolo unde există o hemoragie abundentă și unde s-a luat decizia să nu se mai administreze anticoagulante, se indică totuși administrarea unei doze de 25—50 mg vitamină K, care va induce o rezistență la un tratament cu anticoagulante, aproximativ de 2 săptămîni. Atunci cînd există o hemoragie minimă și se intenționează continuarea tratamentului anticoagulant, vor fi administrate 15 mg vitamină K pentru a reduce efectul tratamentului fără a-l anihila însă. Atunci cînd testele de coagulabilitate arată un efect crescut, dar fără hemoragie, se va administra o doză de 5 mg vitamină K.

12.7.12.5. **Profilaxia tromboembolică cu dextran 70**

Eficacitatea dextranului 70 în prevenirea trombozelor venoase după operațiile pelviene a fost arătată foarte clar în studiile efectuate la Oxford. Dextranul 70 în perfuzie a fost introdus imediat după introducerea anesteziei și au fost administrați 500 ml în timpul operației. Alți 500 ml au fost administrați înainte ca pacienta să părăsească sala de operație în perfuzie pe o perioadă de 3—6 ore. Ulterior, Klaine și colab. au folosit același regim la bolnavi chirurgicali, arătînd o reducere semnificativă a emboliei pulmonare, dar nu și a trombozei venoase profunde. Brown a semnalat o reducere semnificativă a emboliei pulmonare decelată în trombovenografia pulmonară cu perfuzie ventilatorie, la bolnavii care au primit 1 litru de dextran 70. Se pare că dextranul 70 are un efect scăzut în prevenirea trombilor timpurii la gambe, dar previne embolia prin transformarea fibrinei din tromb mult mai rapid decît fibrinoliza naturală și deci previne formarea unor trombi mult mai mari, care pot produce embolii. Evidențele actuale arată că perfuzia cu dextran 70 în timpul travaliului sau cezarianei reduce semnificativ embolia pulmonară în lăuzie. Dextran 70 în perfuzie în timpul nașterii, este cea mai convenabilă și relativ ieftină metodă de profilaxie. Deoarece complicațiile hemoragice nu constituie o problemă, dextranul 70 poate fi folosit la bolnavele cu anestezie peridurală. Dextranul trebuie evitat la bolnavele obstetricale cu scădere a funcției cardiace, sau renale, cu un istoric alergic, deoarece — e drept, foarte rar — dextranul poate să dea o reacție de tip anafilactic.

12.7.12.6. **Medicamente fibrinolitice**

Ancrod (Arvin) este o fracțiune purificată din veninul viperei Malayan. Cînd este administrat i.v., i.m. sau s.c., ancrod convertește fibrinogenul plasmatic în microcheaguri care sînt eliminate rapid din circulație. Medicamentul nu trebuie folosit în timpul sarcinii, deoarece prezintă un pericol pentru făt. Este posibil ca ancrod să fie valoros

Scanned with OKEN Scanner

în tratamentul trombozei extensive în perioada de lăuzie. Se semnalează un pericol, şi anume, sîngerarea din patul placentar, în uterul gravidei, unde depozitele de fibrină au un rol hemostatic.

Streptokinaza şi urokinaza; au fost descrise cazuri în legătură cu terapia tromboembolică în sarcină. Dacă streptokinaza sau urokinaza sînt folosite cînd naşterea este iminentă sau cu o săptămînă înainte, sau după naştere, trebuie să ne aşteptăm la o hemoragie severă la locul inserţiei placentare. În acelaşi fel hemoragia abundentă va avea loc la orice dilaceraţie a tractului genital sau la o plagă de episiotomie. Luînd în consideraţie acest fapt, streptokinaza şi urokinaza nu sînt recomandate în prezent, cu excepţia cazurilor excepţionale, cînd tromboembolia este iminentă. Riscul hemoragiei va fi maxim în timpul naşterii şi în lăuzia imediată. Riscul hemoragiei va fi mult mai scăzut în timpul sarcinii şi terapia trombolitică se poate dovedi salvatoare pentru viaţa femeii cu tromboembolie masivă.

Doza pentru terapia trombolitică este controversată. Pentru streptokinază, regimul cel mai acceptat este administrarea de 600 000 U.I. în 30 de minute, urmate de 100 000 U.I./oră i.v. pentru 72 de ore. O tromboliză substanţială va avea loc în 24—36 de ore de la începerea tratamentului. Tratamentul cu heparină trebuie continuat după terapia trombolitică, pentru a preveni tromboze şi tromboembolii recurente.

12.7.13. **Chirurgia emboliei pulmonare**

Folosirea tehnicii de by-pass cardiopulmonar a ameliorat rezultatele chirurgicale la tromboembolia masivă. Intervenţia chirurgicală poate fi indicată acolo unde măsurile de resuscitare acută nu au avut succes, hipotensiunea severă persistă şi angiografia arată perfuzia pulmonară periferică redusă cu 75%. Selecţionarea bolnavelor pentru embolectomie pulmonară imediată rămîne încă o problemă dificilă. Terapia tromboembolică necesită cîteva ore pentru a obţine o rezoluţie semnificativă şi timpul nu este de partea bolnavei cu hipotensiune sistemică severă, hipoxie şi creştere a tensiunii în inima dreaptă, cu posibilitatea existenţei unei boli cardiorespiratorii. Decizia trebuie să fie bazată pe studiul clinic şi hemodinamic al bolnavei, ca şi pe disponibilitatea echipei chirurgicale şi a facilităţilor necesare. Dacă bolnava supravieţuieşte destul de mult pentru a fi efectuată operaţia de by-pass cardiopulmonar, embolectomia va fi probabil rezolvată cu succes.

Locul chirurgiei în întreruperea sistemului de drenaj venos pentru prevenirea tromboemboliilor recurente nu a fost încă clar definit. Vena cavă poate fi complet ligaturată sau parţial întreruptă, manevră foarte rar indicată şi care trebuie considerată numai atunci cînd viaţa mamei este pusă în pericol de tromboembolia recurentă şi cînd venografia membrelor inferioare demonstrează prezenţa unor trombi care se desprind. Introducerea în vena cavă a unei umbrele filtru de Mobin-Uddin şi colab., care poate fi evidenţiată cu fluoroscopie şi sub anestezie locală, a minimalizat pericolele întreruperii venei cave inferioare.

Implantarea unei umbrele filtru în rarele ocazii în care întreruperea venei cave este indicată, pare să fie de preferat ligaturii venei cave la femeia gravidă.

Concluzii. În ultimii 10 ani, prin folosirea de noi tehnici diagnostice, a devenit disponibilă o bogăţie de informaţii asupra evoluţiei naturale a bolii embolice împreună cu noi metode de prevenire şi tratament. Acest capitol a încercat să evalueze semnificaţia acestor descoperiri pentru cei care tratează femei gravide. Importanţa nr. 1

Scanned with OKEN Scanner

este de a oferi metode profilactice tuturor pacientelor obstetricale, cu risc crescut de complicaţie tromboembolică. Nici o metodă nu pare să fie 100% eficientă, dar evidenţa din prezent indică gradul crescut de protecţie împotriva trombozelor venoase pe care îl conferă heparina în doze mici. Dacă este necesar, poate fi folosită de gravidă în tot timpul sarcinii, prin autoadministrare. Perioada cea mai periculoasă este lăuzia imediată, în special la parturientele care au suferit operaţie cezariană. De profilaxia cu dextran 70 sau heparină în doze mici trebuie să beneficieze toate mamele din categoria cu risc crescut pentru complicaţii tromboembolice. În afară de reducerea ratei mortalităţii materne prin embolie pulmonară, folosirea corectă a metodelor profilactice ar trebui să scadă incidenţa sindromului postflebitic. În cele din urmă, am acceptat posibilitatea diagnosticului clinic al trombozei venoase profunde, dar tratamentul, bazat numai pe istoric şi examen clinic, nu este suficient. O metodă de diagnostic obiectiv şi corect va fi folosită oricît este posibil şi cea mai de încredere metodă este în prezent flebografia cu izotopi şi de contrast.

Scanned with OKEN Scanner

Scanned with OKEN Scanner

CAPITOLUL XIII

13.1. Limfografia

Deşi limfografia a devenit un procedeu curent şi a fost bine sistematizată în urma metodei lui Kinmonth, totuşi, unii autori, ca Di Matteo, Forniconi, Norabito, Rodriguez, Sica au încercat metoda injectării în ţesutul subcutanat, la o presiune de 220 mm a lipiodolului ultrafluid, comprimînd membrul prin manşeta aparatului de tensiune. Difuziunea puţin omogenă a produsului şi accidentele locale au făcut să se abandoneze acest procedeu, care teoretic părea mai raţional, pentru că oferea vizualizarea ansamblului limfaticelor organului şi a căilor lui aferente şi eferente.

Limfografia este valoroasă pentru:

1) constatarea metastazei; 2) urmărirea evoluţiei ganglionilor după limfadenectomie; 3) urmărirea şi evaluarea tratamentului prin iradiere; 4) deschiderea porţilor unei terapii pe cale limfatică cu substanţe radioactive sau citolitice, prin perfuzii intralimfatice, problemă de viitor, care va da rezultate în condiţiile unei munci de echipă (chirurg, radiolog, anatomopatolog, oncolog), care să contribuie la edificarea acestui ansamblu.

13.1.1. **Fiziologia şi anatomia căilor limfatice**

De fiecare parte a coloanei dorsale, la locul de inserţie a coastelor, se termină limfaticele intercostale. Limfaticele terminale intercostale sînt unite între ele prin anastomoze, care formează astfel, de fiecare parte a canalului toracic, o cale limfatică secundară.

Normal nu se găseşte chil sau amestec de chil şi limfă decît în trunchiul limfatic intestinal, cisterna Pecquet şi canalul toracic.

În boala Milroy (edem ereditar transmis printr-un cromozom autozom recesiv), bolnavele sînt predispuse la accidente infecţioase grave.

Pierderea constantă de limfă sau chil prin vagin, în urma rupturilor vaselor limfatice, este greu de suportat de bolnavă; aceasta scade în greutate şi se deproteinizează. Limfografia arată un obstacol la cisterna Pecquet. Vasele limfatice apar dilatate, megalimfatice, cu varice limfatice, întortocheate la nivelul hipogastricei, iliacei

externe, primitive și la nivelul cavei inferioare; se observă anastomoze între vasele limfatice și cele intestinale. Limfangiectomia pelviană duce la vindecare.

13.1.2. **Aparatură tehnică**

Aparatura și instrumentarul pentru efectuarea unei limfografii sînt ușor de manevrat și nu au nevoie de spațiu special, operația putînd fi executată într-o sală de pansament, într-o sală de mică chirurgie sau direct pe o masă, în secția de radiologie.

Sînt necesare: 1) trusă de limfografie; 2) patent Blau Violet și un mijloc de contrast uleios special pentru limfografie; 3) infuzomat (aparat de perfuzat lipiodolul ultrafluid în căile limfatice; 4) aparat obișnuit pentru roentgenografie, fără particularități deosebite.

Trusa de limfografie trebuie să conțină instrumente de mare finețe, instrumente de mică chirurgie, de tipul instrumentelor oftalmologice (fig. 96);

— două bisturiuri, unul foarte mic și fin, pentru disecarea limfaticului din țesutul grăsos, operație care nu este deloc ușoară, deoarece celulele lipidice ale capilarului limfatic fuzionează

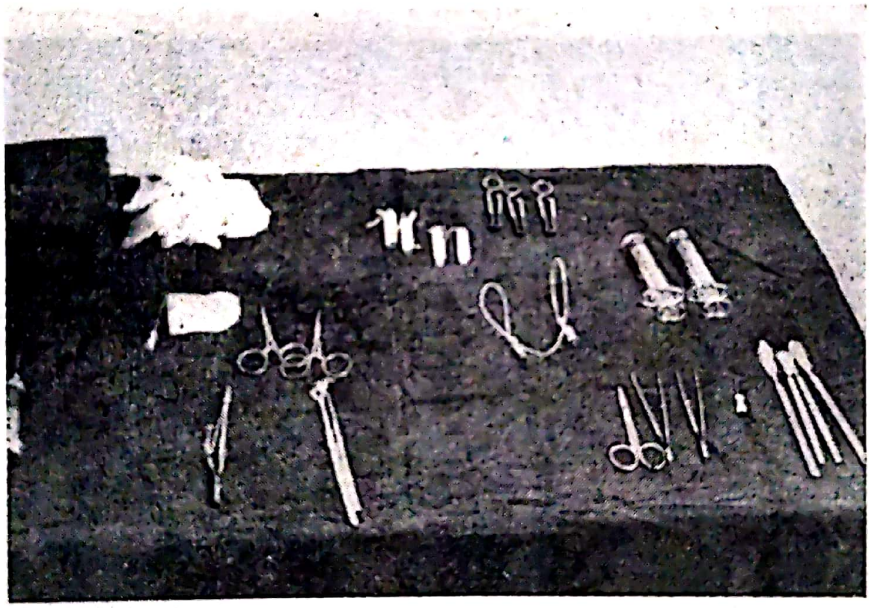

Fig. 96

foarte intim cu cele grăsoase ale țesutului celular subcutanat; un al doilea bisturiu, tot de tip oftalmologic, ceva mai mare decît primul, pentru incizia pielii;

— două depărtătoare pentru piele — tip Farabeuf — la scară mică, oftalmologică;

— două ace cu curbură foarte accentuată, unul mai mic și mai fin, pentru ligatura limfaticului, al doilea ceva mai mare pentru tegument;

— trei raci mici (clame) pentru prinderea cîmpurilor operatorii;

— o pensă anatomică fără dinți, de asemenea de tip oftalmologic, pentru prinderea limfaticului;

— două pense mici anatomice cu dinți, pentru disecție și pentru sutura pielii;

— un cateter special cu mandren* ;

* Cateter metalic produs de firma Braun Melsungen, Catalog nr. 72 560; tuburile din plastic aparțin aceleiași firme.

— un port-ac mic, un foarfece mic drept;
— două seringi de 10 ml.

Trusa se sterilizează obligatoriu din 24 în 24 de ore.

În afară de trusă mai sînt necesare: o cutie cu mănuși sterile, halate sterile, o casoletă cu tampoane mici din tifon, soluție de novocainã sau procainã 1%, alcool 70%, nylon 3—0 pentru piele, nylon 2—0 pentru limfatic; leucoplast de 1 cm, leucoplast lat de 3—5 cm, pulbere de sulfamidă și două recipiente în care stau tuburile din plastic utilizate la limfografie, prin care lipiodolul parcurge 50 cm pînă la canula care a cateterizat limfaticul.

După utilizare, aceste tuburi sînt introduse în recipiente care conțin două tablete de natriu nitrit (1 comprimat = 2,5 g), la 1 l soluție detergentă, antiseptică și anticorozivă.

Patent Blau Violet (colorantul vital utilizat de Kinmonth pentru descoperirea limfaticului), colorant electiv pentru limfatice, 11% în ser fiziologic.

— Lipiodolul ultrafluid, substanță uleioasă de contrast specială pentru limfografie (nu se injectează intravenos, nici intraarterial) conține la 1 ml soluție 0,96 ml ester etilic al acidului gras al uleiului de mac deiodat, corespunzător la 0,48 g iod; este prezentat în fiole de 5 ml*.

— Sau lipiodol ultrafluid (ester etilic al acizilor grași din ulei de mac iodat 38%**), fiole de 10 ml.

Adoptarea cu începere din 1959 și mai ales din 1960 a lipiodolului ultrafluid, produs de contrast uleios, ca urmare a lucrărilor lui Walace și Jackson, a permis



Fig. 97

vizualizarea imaginilor ganglionare, care dau tabloul adenopatiei neoplazice și care au deșteptat imediat interes în cancerologie.

Perfuzor sau infuzomat. Construcția micului dispozitiv de infuzie lentă (de durată) „Perfuzor" face posibilă o folosire deosebit de simplă. Aparatul poate să reziste pînă la o compresiune de 1 000 mmHg, fiind astfel indicat pentru limfografie sau instilații de substanțe vîscoase prin sonde. Poate fi utilizat și pentru perfuzie arterială (fig. 97).

---

* Produs al fabricii BYK-Gulden-Lomberg Chemische Fabrik GmbH Konstanz, R.F.G.
** Produs al Laboratorului André Guerbert & Comp., Paris (Seine)

Scanned with OKEN Scanner

Suportul prevăzut pentru aşezarea a două seringi speciale Record de 10 ml, sau Luer, cu ambou pentru perfuzor, este pus în mişcare de un motor sincron reversibil, cu un angrenaj tip revolver, cu 10 viteze. Pe acest suport se pot plasa 2 seringi de 10, 20 ml sau o seringă de 50 ml. Viteza de perfuzare poate fi crescută în raport cu necesitatea, de la 0,2 ml/oră pînă la 600 ml/oră şi se poate manevra comutatorul de pe placa frontală, crescînd de la 1 la 10, în raport cu calitatea, viteza şi viscozitatea substanţei. Viteza 5 este cea corespunzătoare pentru limfografie. În cazul în care se alege o treaptă intermediară, notată pe placa frontală cu un mic cerc, dispozitivul este decuplat, iar împingerea pistonului se poate face cu mîna, în vederea eliminării unei cantităţi dorite de substanţă din seringă. Treptele intermediare notate cu un cerc permit schimbarea vitezei de perfuzare. Pe placa frontală sînt două comutatoare care servesc la alegerea direcţiei de mişcare, împingerea (←) sau aspirarea (→).

La terminarea limfografiei, funcţionarea aparatului încetează prin acţionarea unui întrerupător, care serveşte la deschidere — închidere.

Acest aparat poate fi livrat sub o formă specială, cu un dispozitiv împotriva contaminării, pentru infuzia de substanţe lichide radioactive.

Cateterul, cu diametrul de 0,55 mm, este inoxidabil şi se ataşează la dispozitivul tubului de polietilen, prin care este împinsă substanţa de contrast direct în vasul limfatic cateterizat.

Tehnica folosită în Clinica „23 August" din 1972 cuprinde trei timpi:

1) abordarea limfaticului; 2) opacifierea prin substanţă de contrast; 3) radiografierea în etape, care vor fi descrise mai departe.

Se face asepsia riguroasă a feţei dorsale a piciorului şi a primului spaţiu interdigital. În stare normală, limfaticul este foarte superficial, ascuns pe faţa profundă a dermului, de o fineţe aproape capilară (deci invizibil), dar cu afinitate electivă pentru coloranţi vitali.

Fig. 98

Se face anestezia locală în plica primului spaţiu interdigital cu xilocaină 1% sau novocaină 1% 0,5 ml. După cîteva minute, în zona anesteziată se introduce subcutanat superficial, Patent Blau Violet, 0,3 ml.

Injectarea interdigitală de Patent Blau Violet face să apară cordoane albăstrui, graţie cărora este reperat limfaticul. Apariţia cordonului poate să aibă loc după 5—10 minute, sau, alteori, mai greu, după 15—45 de minute (fig. 98).

La 1—2 mm de locul unde a apărut limfaticul, ca un cordon albastru care urcă pe faţa dorsală a piciorului, se injectează, paralel cu acesta, novocaină sau xilină 1% 0,5 ml, pentru ca „minioperaţia" de descoperire şi abordare a limfaticului să fie indoloră (fig. 99).

Urmează o nouă dezinfectare a pielii cu alcool 70°, apoi se aplică cîmpurile operatorii, în aşa fel încît să formeze un triunghi în aria căruia se găseşte limfaticul. Operatorul şi ajutorul sînt echipaţi ca pentru operaţie. Se incizează linear tegumentul, cu bisturiul mic, şi paralel cu limfaticul, care apare şi care trebuie disecat cu grijă, ridicat cu o pensă fără dinţi, cu multă blîndeţe, deoarece „înoată în grăsimea" subcutanată. Odată disecat, se trece un fir pe dedesubtul lui, prinzînd cu acul şi un strat fin de grăsime; firul se lasă liber (fig. 100 şi 101).

În acelaşi timp se trece un fir prin tegument, fir care va servi la închiderea plăgii lineare, dar care, de asemenea, se lasă liber.

Urmează timpul cel mai greu, cateterizarea limfaticului cu cateterul amintit, în interiorul căruia se găseşte un mandren foarte fin (fig. 102).

Se prinde limfaticul cu o pensă fără dinţi, se menţine în uşoară tensiune, se apasă pe partea distală a vasului, pentru a creşte staza şi a-l face astfel mai evident; apoi, cu mîna dreaptă se

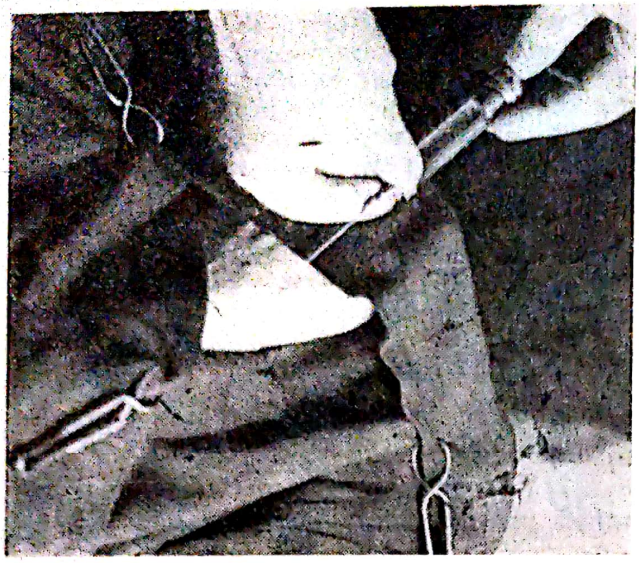

Fig. 99

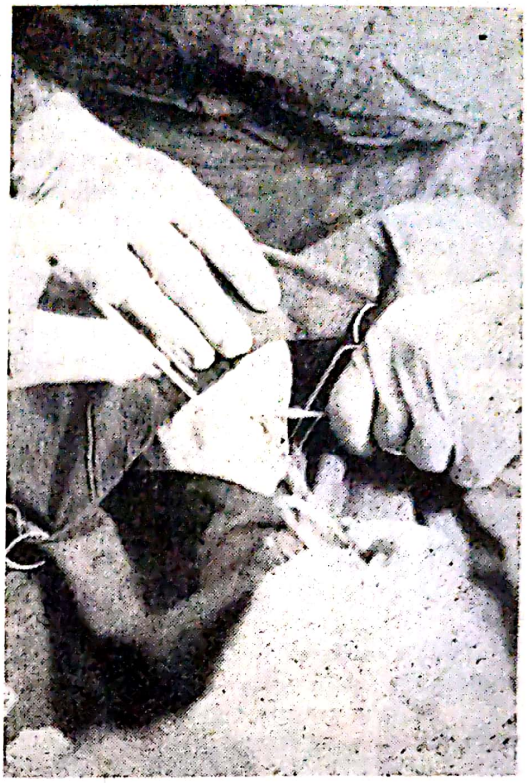

Fig. 100

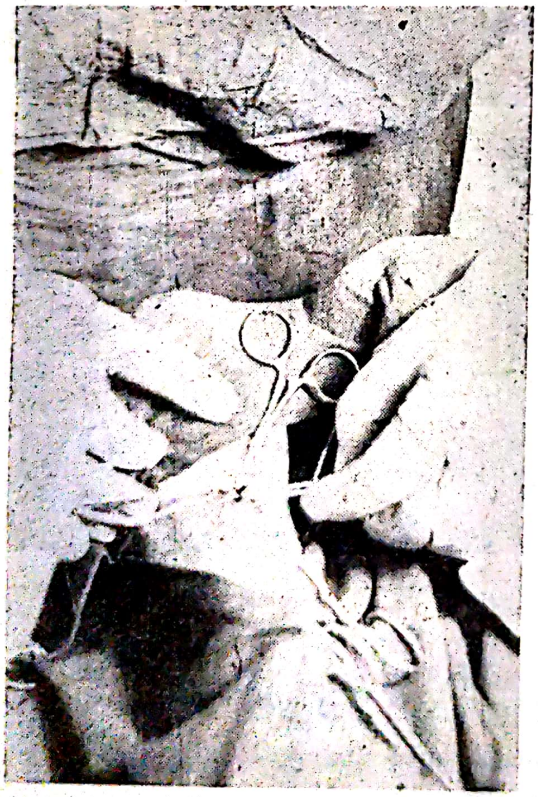

Fig. 101

Fig. 102

Scanned with OKEN Scanner

ia cateterul între degete, ca acul unei seringi şi se pătrunde în limfatic, ca la injecţia intravenoasă, după care mandrenul se retrage şi cateterul este fixat în canalul limfatic cu firul lăsat liber. Capetele firului se mai fixează încă o dată la piele cu o bandă de leucoplast de circa 1 cm lăţime. Cateterul limfatic este racordat la un tub de polietilen lung de 30—50 cm (poate fi utilizat

Fig. 103

Fig. 104

la nevoie şi un tub de polietilen pentru cateterism arterial), iar acesta, la seringa bine etanşă, în care se găseşte substanţa de contrast (fig. 103, 104).

Injectarea se face foarte lent, cu aceeaşi presiune şi în ritm egal, cu aparatul care perfuzează în 120 de minute 8—10 ml soluţie uleioasă de contrast. Odată injectarea începută, urmează timpul radiografiei, prima „de control", în care se vede vasul limfatic injectat şi care reprezintă radiografia de siguranţă. La sfîrşitul opacificării se secţionează firul de ligatură al cateterului limfatic, se scoate cateterul, se pudrează plaga cu sulfamidă sau antibiotice şi se închide plaga cu firul lăsat „liber" la tegument. Se aplică un pansament, care se fixează cu trei-patru benzi de leucoplast lat de 5 cm şi imediat bolnava coboară de pe masă sau de pe patul unde s-a executat limfografia.

Scanned with OKEN Scanner

Fig. 105

Fig. 106

Fig. 107

Fig. 108

I se recomandă să revină peste 1 oră, cînd se practică trei radiografii (două anteroposterioare și una în unghi de 45°). Acestea vor arăta starea colectorilor limfatici (fig. 105) și începutul opacificării ganglionare (fig. 106). Ascensiunea lipiodolului este rapidă și canalul toracic devine vizibil în 2 ore. Clișeele făcute după 12—24 de ore permit o mai bună analiză a imaginilor radiologice (fig. 107 și 108).

Scanned with OKEN Scanner

Arnulf a utilizat şi zona triunghiului Scarpa, folosind o soluţie iodo-apoasă, pentru a prinde masa iliolomboaortică, dar tehnica chirurgicală este mai dificilă, din cauza grăsimii, deşi aici vasele limfatice sînt mult mai mari decît la picior. Tehnica nu a intrat în uzul curent.

Tehnica radiologică nu prezintă manevre speciale, particulare. Incidenţele sînt simple (faţă, profil şi oblice).

Tomografia este uneori necesară pentru unele grupe ganglionare.

13.1.3. **Alte tehnici**

La propunerea lui Leenhard şi Collin pentru explorarea limfaticelor s-a utilizat tehnica coloraţiei *in vivo*.

Ei au utilizat peroperator injectarea căii seroase peritoneale, cu albastru de metil, cu roşu de Congo, Patent Blau Violet 11%, albastru de Sudan, roşu Scharlach albastru de anilină, care punea în evidenţă ganglionii, ce se colorau şi se puteau depista uşor.

Tot în aceleaşi condiţii au fost injectate substanţe colorate în vulvă, pentru a marca ganglionii tributari neoplasmului vulvar. Pentru neoplasmul mamar s-a injectat unul din coloranţii vitali în cadranele inferioare şi interne, pentru a prinde lanţul ganglionilor mamari interni, în cursul unei mamectomii.

S-a încercat acelaşi procedeu al tehnicii de colorare *in vivo* la faţă, gît, limbă, însă dificultăţile tehnicii propriu-zise, precum şi cele intraoperatorii, limitează indicaţiile.

13.1.3.1. **Limfografia izotopică**

Limfografia izotopică constituie în acelaşi timp radioizotopoterapia endolimfatică inghino-pelviană, deoarece permite să se obţină o iradiere suficientă endoganglionară a zonelor mai frecvent atinse de metastaze.

Se efectuează cu lipiodol ultrafluid, care vehiculează substanţele radioopace şi radioactive, perfuzate pe cale limfatică.

Ratti şi colab. au întrebuinţat pentru limfografia izotopică I^{131} (dotat cu activitate beta; reprezentînd aproape 90% din energia sa şi o activitate gama 10%). Parcurgerea maximă a ţesuturilor este 2,7—3 mm ţesut, iar cea mijlocie de 0,5—1 mm, iar ca durată de viaţă pînă la 8 zile.

Aceste caracteristici fizice pot fi insuficiente atunci cînd se are în vedere şi acţiunea terapeutică asupra metastazelor limfatice de un anumit volum. Pentru aceste motive, evaluîndu-se caracteristicile fizico-chimice şi efectele biologice ale diferitelor radionucleide, s-a acordat unanim preferinţă P^{32}, emiţător beta, cu iradiaţii de trei ori mai energice decît I^{131}, cu un parcurs maxim de aproape 1 cm ţesut şi pe o durată de viaţă de 14 zile.

Dintre compuşii fosforului, esterul tri-n-ottilic şi acidul fosforic au fost sintetizaţi şi sînt preferaţi în prezent. Aceştia au calitatea de a fi liposolubili şi nu hidrosolubili, sînt substanţe lichide care permit prepararea soluţiilor cu bază vîscoasă (lipiodol ultrafluid) şi nu sînt toxici, pentru că sînt anticolinesterazici în dozele întrebuinţate.

Cu tehnică similară limfografiei, într-o oră şi 20 de minute sau o oră şi 30 de minute, la presiunea mijlocie de două atmosfere a aparatului de perfuzie, în 5—7 ml lipiodol ultrafluid se introduce 1 μc P^{32} de fiecare parte (de fiecare membru) şi se poate obţine o concentrare a radioactivităţii în lanţurile limfatice,

Scanned with OKEN Scanner

corespunzător cadrului radiologic din limfografiile simple, evidențiate prin scintigrafie.

Comparația dintre valorile de distribuție în organism a I^{131} și a P^{32} este în favoarea acestuia din urmă. Distribuirea radioactivității apare destul de omogenă și histoautoradiografia ganglionilor pelvieni, după injectarea endolimfatică cu P^{32} în lipiodol ultrafluid, relevă și semne de iradiere periganglionară de aproape 0,5 cm.

După operația Wertheim se pot face, de asemenea, radiograme ale ganglionilor metastazați sau aparent fără metastaze, pentru a cunoaște mai bine focarele tumorale de mic volum intraganglionar și, cu toată părerea contrarie a unor autori, se poate afirma că substanța injectată pătrunde în ganglionul atins de metastaze, iar aspectele limfografice patologice sînt mult mai bine cunoscute decît aspectele semiologiei radiologice a limfografiei fără izotopi, care încă nu sînt cu precizie definite.

Autoradiografia și histoautoradiografia au dat rezultate semnificative și mult mai precise, pentru că focarele metastatice ale căilor limfatice sînt intens iradiate prin concentrația progresivă a radionucleidelor în zonele limfatice interesate în procesul tumoral.

13.1.3.2. **Tehnica radiografiei barate**

Această tehnică, propusă de Vecchietti, nu diferă de tehnica obișnuită a limfografiei Kimmonth decît prin faptul că injectarea endolimfatică este precedată de ligatura vaselor limfatice la nivelul arterelor iliace comune sau al regiunii paraaortice, ceea ce permite, în general, o umplere mai masivă a căilor limfatice pelviene, cu o cantitate mult mai mică de lipiodol marcat. Tehnica este motivată și interesantă ca idee, pentru că oferă posibilități terapeutice limfografici izotopice.

13.1.3.3. **Tehnica limfografiei în vezicule**

Este utilă în caz de metroree chiloasă sau elefantiazis vulvar și este ușoară, deoarece se efectuează printr-o puncție simplă și directă în crusta veziculară care apare în aceste cazuri în regiunea inghinală sau a coapsei. Se remarcă densitatea dilatației rețelei limfatice a coapsei după introducerea de substanțe de contrast hidro- sau liposolubile.

13.1.3.4. **Tehnica limfografiei ovariene**

Buch și Sayeh au opacifiat rețeaua limfatică ovariană prin ethiodol clorofilat, sub control radiologic, în sala de operație. Cînd ethiodolul conține substanțe radioactive, sînt necesare aparate de numărat (contor) în sala de operație, aparate care nu sînt la îndemîna oricărui serviciu. Ambele tehnici (cu clorofilă sau cu substanțe radioactive) sînt utile pentru a localiza rețeaua limfatică ovariană.

Distribuția limfatică plecînd de la ovar, se întinde în spațiul retroperitoneal pînă la ganglionii paraaortici și bifurcația aortei, la hilul renal, cu comunicări bilaterale între ganglionii paraaortici. Buch și Sayeh au demonstrat existența comunicărilor importante ale limfaticelor ovarului cu ganglionii paraaortici, ceea ce subliniază necesitatea exerezei chirurgicale bilaterale a acestor ganglioni.

Introducerea de material de contrast, la care se adaugă clorofilă, servește ca ghid operatorului, pentru o bună și cît mai completă disecție și exereză; disecția se face cu dificultate în această regiune topografică, iar metastazele în ganglionii

Scanned with OKEN Scanner

paraaortici nu trebuie considerate ca neobișnuite, deoarece pot fi reperate și în grupul ganglionilor iliaci comuni.

Arvay și Picard, Dalla Palma și colab. au confirmat prin limfografie aceste metastaze în cancerul de ovar și trag viguros semnalul de alarmă, atît pentru tratamentul chirurgical, cît și pentru cel de iradiere, măsuri importante în vederea supraviețuirii acestor bolnave.

Tentativele de limfografie prin injecții directe în organ nu au fost abandonate și par că vor permite și în domeniul cancerului ginecologic obținerea datelor necesare diagnosticului și terapiei.

Plecînd de la afirmațiile lui Chiappa, Picard și Markovits, se preconizează limfografia de organ, cu care au obținut imagini foarte valoroase, punînd în evidență ganglionii cei mai externi ai lanțului lateroaortic, în special cei tributari testiculului (ganglionul sentinelă) (Sayeg).

Într-un studiu încă experimental, Moreye Nusbaum încearcă să obțină imagini peroperatorii prin cateterismul limfatic al intestinelor. Se caută căi noi de abordare pentru regiunile gîtului, deoarece accesul prin limfaticele retromastoidiene nu impregnează toate ariile regiunii. Guart pretinde că a impregnat limfaticele jgheabului carotidian prin injecția cu ethiodol sub mucoasa treimii mijlocii a marginii libere a limbii sau a mucoasei jugale. Gilbert reia la cîine studiul substanțelor opace sub albuginee. Deci, în viitor limfografia va modifica radical atitudinea terapeutică, indicînd fie o intervenție lărgită cu limfadenectomie, fie contraindicînd-o total.

13.1.4. **Eșecuri, incidente și accidente**

Eșecuri. — Limfografia este permisă la aproape toate vîrstele.

— Toți cei care au practicat limfografia și care o practică știu că, în unele cazuri, izolarea unui vas limfatic, precum și injectarea acestuia sînt imposibile, datorită ageneziei, aplaziei sau sclerozei vasului; de aceea nu se poate trage nici o concluzie (Servelle).

— Resorbția anormală de Patent Blau Violet, care antrenează un reperaj foarte dificil și imposibilitatea cateterizării limfaticului.

— Imposibilitatea punctionării unui vas limfatic bine individualizat la bătrîni, care au vase friabile, sau la copii, care au vase foarte subțiri, foarte fine.

Incidente. Incidentele locale sînt minore, datorîndu-se mai ales lipsei de precauție în ceea ce privește asepsia, și constau din:

— supurația plăgii, care întîrzie cicatrizarea;
— infecția localizată, cu tumefierea țesuturilor din jur;
— limfangite cu vindecare spontană sau sub antibioterapie;
— limforee precoce, în prima zi, sau tardivă, după a doua zi.

Incidente provocate de injectarea intralimfatică. Ruptură cu extravazare limfatică canaliculară și perigangliomară. În ordinea frecvenței, acest incident este rar pe calea pedioasă; frecvent la membrul superior și foarte frecvent în caz de obstrucție la un anumit nivel. Inconvenientul mare apare la citirea clișeelor, pentru că acestea au un contrast slab, debitul de perfuzare fiind scăzut.

— Tumefacție ganglionară, adenită inghinală, incident mai rar, care se rezolvă spontan sau prin antibioterapie, în cîteva zile.

Scanned with OKEN Scanner

— Injectarea intravenoasă (foarte rară), neurmată de accidente, deoarece apariția sîngelui venos în momentul punctionării ne pune la adăpost; dar apariția unui mic hematom face mai anevoioasă descoperirea limfaticului.

— În cursul injectării poate să apară o tensiune dureroasă în membrul inferior, astenie și o vagă senzație de greață.

— După cîteva zile sau luni de la limfografie poate să apară un edem al membrului inferior, atribuit unei infecții limfatice sau unei flebite la subiectele cu o predispoziție venoasă în acest sens.

Accidente generale. — Greață și vărsături în 4% din cazuri.

— Dureri tranzitorii la nivelul adenopatiilor inghinale pelviene sau abdominale în 3% din cazuri.

— Reacție febrilă în 18% din cazuri; apare în aceeași seară (38—39°), este tranzitorie, iar în patogenia ei este incriminată reacția la iod, reacția pirogenă la materialul administrat sau microembolia grăsoasă; patogenia nu este clarificată și rămîne deocamdată necunoscută.

Starea febrilă durează 2—4 zile, este însoțită uneori de eozinofilie, fără leucocitoză și tratamentul cu antibiotice nu are nici un efect.

Accidente pulmonare. Cel mai tîrziu după 12 ore de la injectare apar microembolii pulmonare (embolii lipiodolice) care se văd în 20—25% din cazuri sub aspectul unei imagini miliare. Această imagine nu are, în marea majoritate a cazurilor o traducere clinică, avînd un tablou clinic mut. Procesul miliar este bilateral, iar după 36 de ore apare, cîteodată, o tramă fină reticulară sau o opacitate circumscrisă, unică sau multiplă. Biologic există o desaturare a oxihemoglobinei, fără dezechilibru acidobazic.

În alte cazuri (1—3%) apar tuse, dureri toracice, dispnee, cianoză, hemoptizie de minimă intensitate, tulburări minimale care pot să evolueze spre o embolie pulmonară tipică, cu reacție pulmonară masivă, sub forma unei miliare sufocante sau ca o bronhopneumonie acută. În acest caz tabloul clinic este foarte zgomotos: cianoză și dispnee intensă, hipertermie, expectorație foarte abundentă și hemoptizie cu stază în mica circulație, cu răsunet asupra inimii, pînă la cord pulmonar acut. Această stare de insuficiență cardiopulmonară necesită o reanimare promptă și eficientă, bazată pe stimulenți ai centrului respirator, corticoizi, tonice cardiace și antibioterapie, care duc la remiterea fenomenelor. De aceea, limfografia este contraindicată la bolnavele cu vîrstă înaintată, cele cu cardiopatii, cu pneumopatii clinice sau subclinice, cu adenopatii mediastinale și cele care au fost supuse radioterapiei pulmonare, precum și hipertensivele, deoarece au fost observate cazuri de creștere a tensiunii și apariția edemului pulmonar acut.

Limfografia practicată la cîine (Marie-Germaine Bousser) cu ethiodol marcat cu I^{131} a permis verificarea căii parcursă de produsul de contrast, care ajunge în plămîn 96% sub formă lipidică, iar după trei zile prezintă încă 50% din radioactivitatea inițială; ganglionii lomboaortici conțin 23% iod sub formă lipidică, formă care rămîne staționară pînă în a 17-a zi, după care scade.

Radioactivitatea pulmonară în a 17-a zi este de 10%. În toate cazurile, picăturile de lipiodol sînt găsite în plămînul cîinelui. Acest lucru a fost confirmat și la om, prin biopsii, în prima sau a doua zi după limfografie, care au arătat în mod constant prezența emboliilor grăsoase în capilarele pulmonare. După 24 de ore, din capilar trec în spațiul interstițial și apoi în celulele alveolare. Trecerea în țesuturile interstițiale diminuează schimburile alveolocapilare, iar difuziunea oxidului de carbon scade, fără semne clinice sau biochimice (îndeosebi fără tulburări ale echilibrului acido-bazic).

Scanned with OKEN Scanner

În plămîn apare o reacţie histiocitară care predomină în a 8-a zi, cu celule gigante (pare un răspuns inflamator) dar acestea regresează şi după o lună dispare; aici lipiodolul se degradează chimic, deoarece după 24 de ore de la limfografie 69% din iod este în stare de iodizi. Deci, plămînul are rolul care i-a fost atribuit recent în digestia fiziologică a grăsimilor în 3% din cazuri (Marie-Germaine Bousser). Pătrunderea masivă a lipiodolului în plămîn poate fi explicată fie prin pătrunderea în venă datorită confuziei cu limfaticul, fie prin injectarea unei cantităţi excesive sau foarte rapid a produsului de contrast sau deschiderea anastomozelor limfovenoase care există virtual şi în mod normal (rinichi, ficat, tiroidă, suprarenale, cavă inferioară, azygos şi chiar anastomozele limfovenoase din ganglioni).

Blocajul experimental al canalului toracic a deschis aceste scurtcircuitări, în mod fiziologic inactive.

Wolfel confirmă acest fapt la o bolnavă care avea o masă dură, neregulată, retroperitoneală şi la care limfografia arăta un blocaj limfatic (L_3—L_4), apoi o opacifiere brutală a venei cave inferioare, urmată de o embolie lipiodolică pulmonară. Acest mecanism poate să acţioneze şi cînd se introduce o cantitate mică de lipiodol în ritm lent, dacă există o perturbare a dinamicii limfatice pulmonare, la subiectele cu limfangită neoplazică sau adenopatii mari mediastinale.

Accidentele nervoase par să fie datorate aceluiaşi mecanism ca şi accidentele embolice pulmonare.

Tabloul clinic îmbracă o oarecare uniformitate simptomatică. De obicei, după cîteva ore apar tulburări de cunoştinţă care pot evolua pînă la comă, cu semne de iritaţie piramidală, tulburări sfincteriene, EEG arată semne de suferinţă cerebrală difuză, focare de unde lente, lichidul cefalorahidian este biologic normal, însă hipertensiv. Evoluţia este variabilă, către comă prelungită, moarte sau vindecare.

Nelson, pretinde că din determinismul complicaţiilor neurologice face parte embolia lipiodolică, fundamentîndu-şi ipoteza pe observaţia unei bolnave de 53 de ani, care prezenta un limfosarcom şi la care radiografia după o oră a arătat un blocaj la nivelul L_3. După 2 ore s-au instalat: stare de stupoare, incontinenţă urinară, redoare a cefii, hiperreflectivitate osteotendinoasă a membrelor inferioare, semnul Babinsky, stare febrilă şi raluri bronşice. Lichidul cefalorahidian hipertensiv, clinic şi citologic normal. Bolnava a decedat după o comă de 14 zile şi la examenul anatomopatologic s-au găsit embolii (10—15 μ lăţime/150 μ lungime), în creier, rinichi, plămîni. Microradiografiile au arătat radioopacitatea acestor embolii lipidice, la fel ca şi în ganglionii pelvieni. Embolia grăsoasă cerebrală a bolnavei, semnalată de Nelson, a fost găsită şi de Baudouin şi colab., la o femeie de 29 de ani cu o chilurie intermitentă, care după 6 ore de la limfografie a prezentat un tablou asemănător şi care, după 15 zile de fluctuaţie, s-a remis.

Cazurile acestea sînt foarte grave, dar excepţionale prin prezenţa lor. Tot în cadrul raritătilor s-a mai relatat un caz (Marie-Germaine Bousser) de asociere a emboliei grăsoase pulmonare şi cerebrale cu semne cutanate şi oculare (purpura fundurilor de sac conjunctivale), embolii ale toracelui anterosuperior, ale gîtului, braţelor, umerilor, cu placarde gălbui în jurul maculei. La aceasta s-a mai asociat şi un sindrom de coagulopatie intravasculară, fibrinopenie, anemie, scăderea totală a colesterolului. La fenomenul embolic a intervenit aici şi un factor mecanic (hipertensiunea pulmonară arterială).

Oricare ar fi cauza, limfografia antrenează trecerea prin filtrul pulmonar de microembolusuri, care se localizează în diverse capilare, renale, cerebrale, oculare, cutanate; la toate acestea se pare că intervine şi o etapă chimică (hidroliza lipidelor în acizi graşi iritanţi, care lezează capilarele şi celulele alveolare), antrenînd extra-

Scanned with OKEN Scanner

vazarea plasmei, în ale cărei soluții coloidale se află picături grăsoase. Embolia grăsoasă este o complicație totuși foarte rară, excepțională, care poate fi evitată dacă se respectă cîteva precauții, valabile pentru limfografie în general. Injectarea trebuie făcută foarte lent, 8 ml în 1 oră — 1 oră și 20 de minute, la fiecare picior, fără să depășească 16 ml; 1 ml soluție trebuie injectat între 8 și 10 minute. Deci 16 ml soluție lent injectați nu dau accidente. La 18 ml există 13% complicații, între 18 și 20 ml 24% complicații, peste 20 ml, 48%. Complicațiile sînt frecvente atunci cînd există un blocaj, chiar la un sfert sau la o jumătate din doza amintită. Se va avea în vedere ca bolnava să nu sufere de afecțiuni parenchimatoase pulmonare și mai ales adenopatii mediastinale, stare generală precară, afecțiuni cardiovasculare, tumori abdominale suspecte de invadare ganglionară, care se palpează în etajul superior al abdomenului și să nu aibă testul la iod pozitiv.

Accidentele cutanate sînt în general de tip urticarian, cu apariția, la 4—5 zile după limfografie, a unor leziuni buloase, importante, descrise ca „iodite vegetante", care se vindecă în 3—4 săptămîni și care pot să apară pe mîini, pielea capului, pleoape, gură.

Alte complicații. Miliara lipiodolică hepatică apare ori de cîte ori există o obstrucție limfatică la L_3—L_4. În cadrul comunicărilor limfovenoase dintre membrele inferioare și circulația venoasă portală, lipiodolul ia calea venoasă, cale de derivație obișnuită, atunci cînd există o obstrucție limfatică.

a) Ganglionul limfografiat devine sediul unei remanieri a structurii sale histologice. Mai întîi are loc o reacție acută a polimorfonuclearelor eozinofile și apariția celulelor plasmocitare; apoi, după 3—4 zile, apar celule gigante care înconjură picăturile de lipiodol. Celulele plasmocitare se înmulțesc, sinusurile se dilată și ganglionii au aspectul unei reacții de tip inflamator.

b) Diseminarea metastatică este foarte discutată; injecția trebuie făcută foarte lent, pentru a nu provoca ruptura canalelor limfatice și extravazarea lipiodolului.

Totuși, în prezent limfografia este indispensabilă pentru depistarea metastazelor ganglionare profunde în neoplasmele genitale. Complicațiile sînt minore, reprezentate prin incidente locale; cele grave sînt de evitat, iar altele sînt previzibile. Intoleranța la iod este aceeași ca și pentru alte explorări radiologice în care folosim un produs de contrast iodat. Riscul ne face să refuzăm examenele subiectelor cunoscute ca prezentînd sensibilitate la iod.

13.1.5. Limfografia în cancerologie

Examen delicat, precum s-a văzut, anodin dacă se respectă contraindicațiile, confortabil pentru bolnavă, limfografia a devenit indispensabilă în bilanțul preterapeutic al neoplasmului de col și corp uterin pentru următoarele motive:

— Stabilește extinderea și mediul de propagare neoplazică în sistemul limfatic, cu date uneori mai precise pentru aprecierea stadiului cancerului de col și corp uterin decît examenul clinic.

La bolnavele atinse de un cancer uterin de gradul I, limfografia a pus în evidență metastaze în 50% din cazuri (Frishbier). Cu toate că acest procentaj poate fi privit cu prea puțin entuziasm, este important totuși să se știe dacă volumul și întinderea acestor metastaze se situează deasupra posibilităților terapeutice.

— Determinarea atitudinii terapeutice. În cancerul de col în stadiul I, tratamentul chirurgical obișnuit interesează cele două lanțuri ganglionare iliace; prin

Scanned with OKEN Scanner

limfografie pot fi detectate metastazele la acest nivel, ceea ce permite dirijarea unei disecții atente și insistente (exereza grupelor ganglionare).

În stadiile al II-lea și al III-lea evaluarea atingerii ganglionilor paraaortici este extrem de utilă, pentru că va influența tratamentul ulterior; după evaluarea metastazelor chirurgul se decide dacă mai este cazul unei rezolvări operatorii sau va proceda, așa cum procedează școala anglosaxonă și cea germană — cu mare tradiție și experiență în neoplasmul genital —, adică va renunța la tratamentul chirurgical și va trece direct la radioterapie. *Astfel, limfografia permite dirijarea radioterapiei în zona cu metastaze.*

— Postoperator, chirurgul va putea verifica *de visu* eficacitatea și valoarea intervenției sale, prin clișee radiografice.

— Terapeutul nu numai că poate verifica calitatea adenectomiei, dar poate, grație persistenței substanței de contrast în ganglioni, să verifice luni de-a rîndul după limfografie efectul radioterapiei și să stabilească cu precizie volumul ganglionilor și locul de iradiere.

— Limfografia deschide perspective chimioterapiei endolimfatice antimitotice, prin cateter *à demeure*, timp de mai multe zile, cu rezultate care în prezent au devenit foarte încurajatoare, mai ales că examenele efectuate după limfadenectomie arată în general că operația nu este radicală. Cea mai mare frecvență de difuziune metastatică o au ganglionii pelvieni (88,94%), apoi grupurile inghinale, iliace externe, obturatoare, lomboaortice. În grupurile ganglionare ale parametrelor, în cele pararectale, parasacrate și ovariene, metastazele trebuie considerate ca cele mai puțin frecvente (11,06%) și, de obicei, ele scapă iradierii.

Problema fugii izotopilor în afara ganglionilor, precum și a concentrării în alte organe, la niveluri dăunătoare, este neînsemnată. Cantitatea maximă de radionucleide este eliminată prin urină în primele șase zile după injectarea — cam 5% din doza totală injectată — și 16% în primele 15 zile.

Ganglionii se atrofiază, cu dispariția centrilor germinativi, cu reducerea elementelor limfoide, apar elemente epitelioide și fenomene de necroză care cuprind tot ganglionul.

După procesul de hialinoză urmează scleroza conjunctivală, cu dispariția finală a vestigiilor structurale ale țesutului ganglionar; se obține o veritabilă limfadenectomie prin radionucleide (Vechietti și Onnis), prin alterarea masivă și rapidă a țesuturilor iradiate, lucru care poate fi observat la reducerea considerabilă a ganglionului (50—90% în autoradiografie).

Limfografia de acest gen (radiantă) se asociază histerectomiei lărgite cu limfadenectomie și trebuie să preceadă cu cîteva zile intervenția, pentru a se reduce între timp activitatea radiantă, deci pentru a proteja pe chirurg.

Limfografia radioactivă în cancer este susceptibilă de interpretări și de progrese, așa cum, de exemplu, un progres îl constituie P^{32} în locul I^{131}.

Limfografia în cancerul de sîn este încă discutată; voci pro și contra, fără mare entuziasm de altfel, discută necesitatea acestui examen, deoarece în aprecierea metodei, coeficientul de individualitate joacă un mare rol.

Distribuția limfatică a sînului poate fi demonstrată prin limfografie, un număr suficient de ganglioni putînd fi evidențiați prin această tehnică. Constituie mai ales un exemplu de valoare pentru metastazele ganglionilor axilari, care, neputînd beneficia de un tratament radical chirurgical, pot beneficia de radioterapie.

Limfografia membrului superior este utilă, pentru explicarea mecanismului de producere a edemului după operația Halsted sau mastectomie, pentru că transportul fluidelor depinde de integritatea limfaticelor și a șunturilor limfovenoase.

Scanned with OKEN Scanner

Cînd unul din cele două sisteme este compromis, celălalt încearcă să-l compenseze şi să-l înlocuiască.

Unii ganglioni pot fi prezenţi, dar apariţia unei fibroze ganglionare sau a unei infecţii explică apariţia edemului.

Ganglionii nepalpabili clinic dau o cifră de erori de 30% prin aprecierea manuală, deoarece la ganglionii care nu se pot palpa, şi care radiologic apar normali, la examenul histologic se constată deja o invadare neoplazică. Cînd ganglionii sînt palpabili, limfografia aduce informaţii interesante, dar totuşi incomplete. De exemplu, lanţul mamar, a cărui evidare chirurgicală a suscitat totdeauna atîtea dezbateri, nu este explorabil prin limfografie.

Cele trei grupuri pe care Haagensen le-a considerat ca repere pentru definirea operabilităţii — subclavicular înalt, supraclavicular, mamar intern — sînt slab, sau de loc impregnate, invadarea lor neputînd fi afirmată prin explorare chirurgicală. Nici cînd ganglionii sînt masiv invadaţi, ei nu sînt vizibili radiologic, pentru că nu se impregnează cu lipiodol.

Cu alte cuvinte, limfografia membrului superior nu oferă prea multe informaţii înainte de intervenţie şi, în plus, tehnica limfografiei membrului superior este cît se poate de dificilă şi presupune multe eşecuri.

În cancerul vulvar, proporţia erorilor în plus sau în minus, este aceeaşi prin palpare şi prin limfografie.

Releurile profunde, adică obturatoare şi iliace, ale organelor genitale externe sînt rău impregnate, atunci cînd există un blocaj ganglionar în triunghiul Scarpa, şi nu oferă o imagine a întinderii leziunilor şi nici nu ajută pe chirurg în ceea ce priveşte limfadenectomia deasupra arcadei crurale. Valoarea diagnostică este deci discutabilă. Limfografia radiantă înaintea operaţiei, atît ca mijloc de diagnostic, cît şi de terapie a acestor metastaze regionale, este de preferat.

În melanomul orificiilor anogenitale, cu toate că recent Dama, Desprez, Rémy şi colaboratorii au afirmat că limfografia nu este periculoasă, observaţiile lui Desmons şi Ramioul trebuie reţinute totuşi, deoarece se poate asista nu numai la o efervescenţă a nodulilor melanici după limfografie, dar înseşi canalele limfatice se pot rupe, iar lipiodolul extravazat duce la diseminarea celulelor neoplazice.

13.1.6. **Interpretarea imaginilor radiologice**

Interpretarea limfografiei necesită un studiu îngrijit al fazei limfatice şi al fazei ganglionare ale acestui examen.

În neoplasm pot să apară două tipuri de imagini ale colectoarelor: deviaţii ale canalelor limfatice şi semne de stază şi blocaj.

Deviaţia colectoarelor limfatice principale se observă:

— atunci cînd există o adenopatie, care nu formează încă un obstacol în circulaţia limfatică şi

— atunci cînd este vorba de o tumoare de origine neganglionară, situată în vecinătatea vaselor limfatice.

Primul caz, dealtfel cel mai frecvent întîlnit şi interpretat ca atingere limfatică, se constată pe filmele radiologice luate precoce, adică după 45—120 de minute de la terminarea injectării substanţei de contrast; deviaţia colectoarelor limfatice sugerează din prima zi că va fi găsită o adenopatie ganglionară importantă pe clişeele luate după 24 de ore.

Scanned with OKEN Scanner

În al doilea caz, devierea vaselor limfatice aduce argumente interesante asupra topografiei și originii anumitor tumori abdominale, chiar cînd acestea nu au o localizare limfatică.

Alături de aceste imagini de deviere de la normal, semnalăm bogăția particulară a vaselor limfatice în zonele lomboaortice și prevertebral, care practic indică o atingere ganglionară importantă, cu semne de blocaj și stază limfatică.

Cînd masele ganglionare sînt importante, ele formează un obstacol în circulația limfatică, tradus pe radiografiile imediate prin vase dilatate, întortocheate, care dau naștere la anastomoze numeroase, ce pot persista și după 24 de ore, ca martor al stazei limfatice.

Într-un stadiu mai avansat al metastazelor, coloana opacă este întreruptă total la locul obstacolului și apare o bogată rețea de supleere, constituită din vase încîlcite, situate în țesuturile vecine. Opacifierea acestor căi pot persista cîteva zile și îngreuiază citirea imaginilor ganglionare.

O atenție deosebită trebuie acordată sindromului Klippel-Trénaunay, cînd venele profunde sînt comprimate printr-un obstacol fibros sau muscular (importanța deci, a venografiei). Căile limfatice profunde, situate în contact cu aceleași vene, sînt și ele egal comprimate, se dilată, devin întortocheate sub obstacol, cu aspect de varice limfatice, cu flux retrograd, rețea colaterală și stază prelungită.

În caz de obstrucție a vaselor limfatice, produsul de contrast refluează spre alte căi de comunicare viscerală, în peretele viscerelor, căutînd o circulație de înlocuire limfovenoasă în tecile perinervoase și perivasculare.

13.1.7. **Interpretarea imaginilor ganglionare**

În mod normal, după 24 de ore, pe clișee dispar imaginile canalelor limfatice și apare numai adenograma.

Talia ganglionilor este variabilă: ganglionii inghinali sînt ceva mai mari decît cei pelvieni, care, la rîndul lor, sînt ceva mai mari decît cei preaortici.

Imaginile ganglionilor reprezintă elementul capital, pentru că, în principiu, trebuie să ne permită să afirmăm integritatea sau invadarea ganglionară, cazurile de eroare și de artefacte fiind numeroase.

Trebuie apreciat numărul mare, exagerat uneori, al ganglionilor; volumul mai mare al acestora; imaginile lacunare mari, limitate, lacune grupate sau microlacune și defectele de impregnare.

Lacuna este singura imagine care permite afirmarea existenței metastazelor, dar experiența arată că ea apare cînd diagnosticul este deja evident. Pierderile de substanță pe seama ganglionului pot să existe și în degenerescența sclero-adipcasă, în tuberculoza ganglionară, cînd imaginile prezintă de asemenea lacune. În caz de suspiciune de tuberculoză vor fi făcute investigații în această direcție.

Absența impregnării, a umplerii sau defectele de umplere ale diferiților ganglioni sînt mai des întîlnite radiografic.

Într-adevăr, cînd atingerea ganglionară este importantă, ganglionul nu se lasă traversat de lipiodol și este exclus din circuit. Confruntările radiochirurgicale au arătat însă că variațiile anatomice numerice ale lanțului pelvian pot fi responsabile de ceea ce se denumește absența de impregnare sau de umplere fiziologică a ganglionului, în opoziție cu absența de impregnare sau de opacifiere patologică.

În cancerul colului uterin, limfografia permite controlul în proporție de 9/10 a teritoriilor ganglionare amenințate, nelăsînd în umbră decît grupele posterioare,

foarte rar invadate, și ganglionul cîrjei uterine în parametru, care este în mod cert inclus în cîmpul de iradiere al curieterapiei vaginale sau în țesuturile ridicate în cursul operației Wertheim. Controlul amănunțit al pieselor operatorii poate estima, cu ajutorul tuturor statisticilor, că limfografia ganglionilor pelvieni, interpretată ca normală la peste 90% din cancere, concordă cu datele anatomopatologice.

Impregnarea grupelor pre- și laterosacrate, retrorectale (în pelvis) este semn de reflux patologic.

Limfografia normală, de asemenea, nu impregnează grupurile care vin direct de la ovar; impregnarea acestora denotă un reflux patologic.

Limfaticele nu rămîn permeabile atunci cînd traversează țesuturile canceroase. În general, staza și refluxul în vasele limfatice trebuie considerate patologice.

Ulterior, pînă la 1 an, prin radiografii repetate la 3—4 luni, se urmărește evoluția ganglionilor (creșterea sau regresiunea lor) în timpul iradierii, al cărei cîmp de centrare este indicat de prezența și aspectul ganglionilor.

Lipsa de îngustare a canalelor, creșterea ganglionilor, prezența lacunelor, aspectul „ciupit" al ganglionului, cu imagine mlăștinoasă, pierderea regularității continue, sînt semne de metastaze ale neoplasmului de col operat.

Întrebuințarea lipiodolului cu clorofilă ameliorează tehnica limfografică și permite chirurgilor să execute evidarea ganglionară a lanțurilor neimpregnate radiologic. Tehnica este încă nouă; extinderea ei va fi de mare importanță în terapeutică.

În cazul în care există o metastază pe vasele iliace, a căror extirpare expune la un pericol mare, sau la care evidarea ganglionară nu este posibilă, aspectul ganglionilor din limfogramă servește la o bună focalizare a radioterapiei sau cobaltoterapiei ulterioare.

Radiografiile postoperatorii permit desemnarea conturului limfocelului, în caz că acesta se formează, precum și studierea organizării căilor de supleere, care condiționează interpretarea clișeelor.

Pe clișee apar limfaticele suprapubiene, dirijîndu-se spre rădăcina celuilalt membru; altele conturează marele trohanter și revin prin limfaticele peretelui abdominal la limfaticele lobare. Alteori se văd injectate limfaticele obturatorului sau ale organelor genitale externe. În sfîrșit, anumite limfatice de supleere apar pe radiografii, urmînd calea nervului sciatic și intrînd în bazin prin incizura sciatică.

În elefantiazisul organelor genitale, produsul opac rămîne cîteva săptămîni în vasele membrelor inferioare și ale organelor genitale externe; clișeele arată un calibru limfatic foarte gros.

Operația monobloc Halsted (Huguier) realizează o adenectomie mai corectă. În cazuri de operații mai puțin radicale (mamectomie-curaj, așa cum preconizează The Linde) se creează posibilitatea „uitării" în spatele venei subclaviculare a unor ganglioni pe care radiografia și numai radiografia peroperatorie îi descoperă. Acești ganglioni trebuie extirpați, cu tot aspectul normal limfografic, pentru că citirea secțiunilor histologice poate descoperi uneori zone de metastază. Acești ganglioni nu se pot descoperi totdeauna prin palpare.

Cu privire la zonele mute ale limfografiei, trebuie să ne gîndim că ar putea fi vorba de o compresiune venoasă sau arterială. Astfel, ca limfografia în aceste cazuri să capete o valoare mai mare, au fost propuse ca mijloace de investigare examene complementare: a) *flebocavografia*, care arată, în cazuri de compresiune vasculară prin adenopatie fixă și voluminoasă, stenoze, ancoșe și lacune flebografice. Se pot observa uneori amputații totale sau parțiale ale venei cave inferioare (Pujol

Scanned with OKEN Scanner

Scanned with OKEN Scanner

și Lamarque); b) *urografia intravenoasă*, care poate să arate o coborîre a imaginii pielice în contact cu zona lacunară, o refluare sau o zonă mută ureterală prin comprimarea căilor urinare; c) Markovits acordă o anumită importanță *punctiei hepatice* și *scintigramei*.

Iată că limfoangiografia, prin revelările ei, aduce incontestabil un serviciu cancerologiei; ea nu trebuie să lipsească ca mijloc de investigare în serviciile de ginecologie și trebuie confruntată cu alte informații clinice și paraclinice în discuția diagnosticului.

13.2. Un caz rar de patologie a vaselor limfatice

H. Ciortoloman, V. Ancăr, O. Coman, D. Hudiță, ● Rev. Franç. Gynécol. Obstet., nr. 3, t. 74, 1979, p. 207—213

Autorii prezintă un caz foarte rar de elefantiazis vulvar, care nu a putut fi diagnosticat decît prin examenul limfografic, fapt ce ilustrează valoarea limfografiei în patologia ginecologică benignă. Raritatea cazului (în literatura mondială de specialitate, în ultimii 10 ani se citează numai cîteva cazuri asemănătoare), ca și soluția terapeutică adoptată pentru rezolvare, au reținut atenția specialiștilor prin originalitatea diagnosticului și tratamentului, urmat de vindecare.

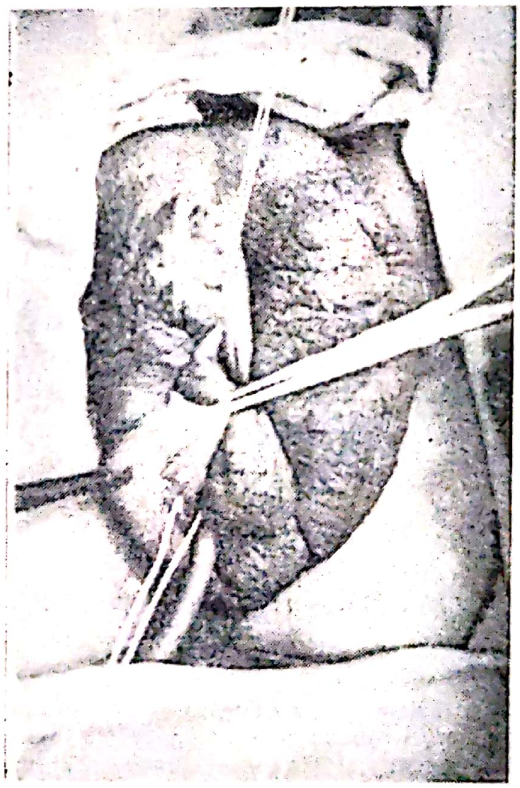

Fig. 109. — Aspectul tumorii vulvare la internare.

Bolnava S.M. se internează în Clinica de obstetrică-ginecologie „23 August" București, cu F.O. 1 606/76, prin transfer de la Maternitatea Tîrgoviște, cu diagnosticul de papilomatoză vulvară. Provine din mediu rural și are vîrsta de 34 de ani.

Motivele internării au fost jena în mers, dureri în regiunea vulvovaginală și apariția de aproximativ 6 luni a unei tumori cu sediu vulvar, acoperită cu secreții abundente; de asemenea, o pierdere ponderală marcată.

Antecedentele fiziologice (menarha la 12 ani, ciclu regulat, nedureros, 5 nașteri eutocice și 9 întreruperi de sarcină la cerere) și patologice, nu semnalează date importante, cu excepția existenței, în urmă cu 8 luni, a unei plăgi tăiate la membrul inferior stîng, care s-a suprainfectat, în prezent fiind vindecată complet.

Examenul general pe aparate și sisteme indică o bolnavă palidă, denutrită, cu țesut adipos slab dezvoltat, cu un psihic disarmonic și o stare de astenie marcată; în rest nu există alte elemente patologice.

Examenul ginecologic evidențiază prezența în regiunea vulvoperineală a unei tumori de mărimea unui cap de făt, dezvoltată prin hipertrofia labiilor mici și mari (fig. 109), pigmentată de consistență marcată, acoperită de o secreție lactescentă-apoasă și de cruste, cu o zonă de iritație a țesuturilor învecinate. Tactul vaginal, care se face cu dificultate, nu oferă elemente patologice, tumoarea fiind limitată numai la vulvă, iar vaginul, colul și corpul uterin avînd caractere normale.

Anamneza este confuză, plină de contradicții, bolnava avînd o personalitate infantilă. Cu privire la geneza acestei tumori, singurul element clar este prezența plăgii infectate de la membrul inferior stîng, în antecedentele bolnavei.

Fig. 110. — Aspectul limfografic imediat la terminarea injectării.

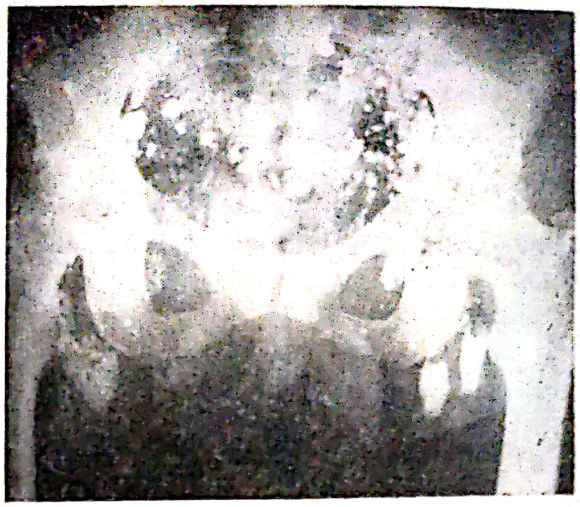

Fig. 111. — Aspectul limfografic la 24 de ore de la injectare.

Fig. 112. — Aspectul limfografic la 72 de ore de la injectare.

Examenul radiologic efectuat nu a pus în evidență prezența vreunei tumori care să comprime cisterna Pequet sau canalul toracic. Nici investigația paraclinică nu oferă date în plus, evidențiind doar anemia și hipoproteinemia accentuată, lipidele totale și colesterolemia fiind de asemenea scăzute.

Concluzia citologului, pe examenul histologic, este tuberculoză vulvară (?), dar testele de investigație pentru tuberculoză sînt negative. Dermatologul, care a examinat bolnava, suspectează un limfangiom difuz, dar examenul bioptic efectuat dintr-un fragment prelevat de pe suprafața tumorii evidențiază prezența unui epiteliu pavimentos stratificat, fără modificări histologice, acoperit de țesut conjunctiv lax edematos și ectazii vasculare.

Deoarece examenul secreției ce se scurgea de pe suprafața tumorii, picătură cu picătură, arată o compoziție aproape identică cu cea a limfei (proteine, colesterol și lipide totale), se practică o limfografie, prin injectare bilaterală automată cu aparatul Ciortoloman, a ambelor

Scanned with OKEN Scanner

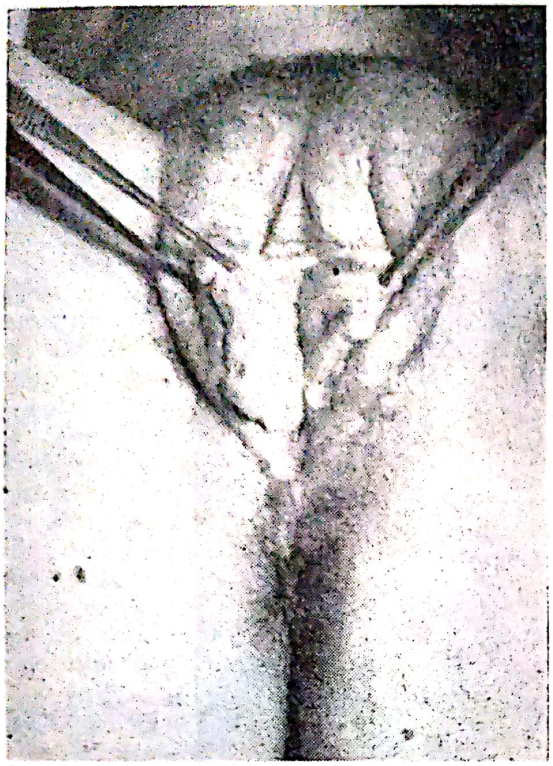

Fig. 113. — Aspectul tumorii după tratamentul paliativ de ligatură a limfaticelor.

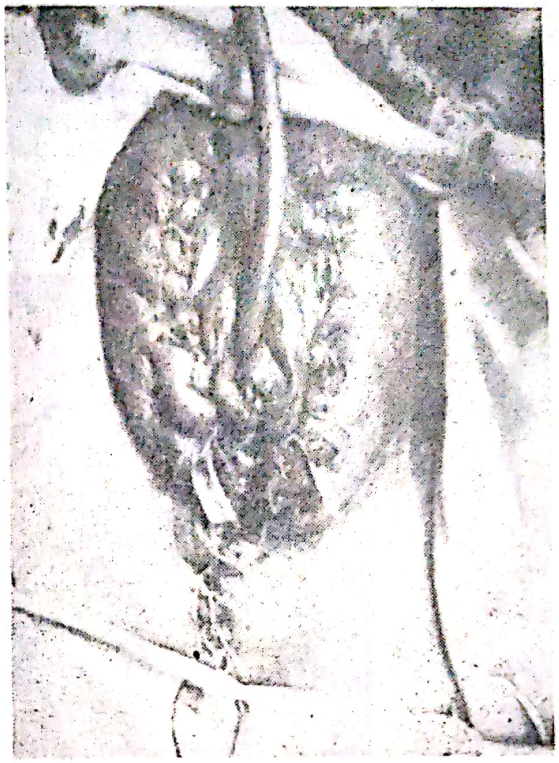

Fig. 114. — Aspectul plăgii la sfîrșitul intervenției.

Fig. 115. — Piesele operatorii excizate.

membre inferioare, simultan. Radiografiile sînt efectuate imediat după terminarea injectării și la 24, 48 și 72 de ore.

Pe radiografiile imediate (fig. 110) se observă o injectare sacadată a extremităților inferioare, discontinuă, cu începutul opacifierii ganglionare.

Scanned with OKEN Scanner

La 24 de ore de la injectare, se observă o stază enormă în pelvis, cu colectoare dilatate, formînd adevărate cisterne limfatice (fig. 111) cu ganglionii hipertrofiați, injectați riziform, formînd împreună cu imaginea vaselor un „arhipelag" de substanță de contrast, cu multiple anastomoze limfo-venoase și ganglioni ca „mîncați de molii"; se observă de asemenea opacifierea vaselor regiunii pubiene și vulvare, ca urmare a scurgerii limfei pe această cale, fapt presupus pe baza aspectului și compoziției secreției labiale și de pe suprafața tumorii.

La 72 de ore (fig. 112) persistă imaginea vaselor din regiunea vulvolabială și apar vizibile multiple căi de deviație a circulației limfatice (vasele diafragmatice, lombare și mediastinale).

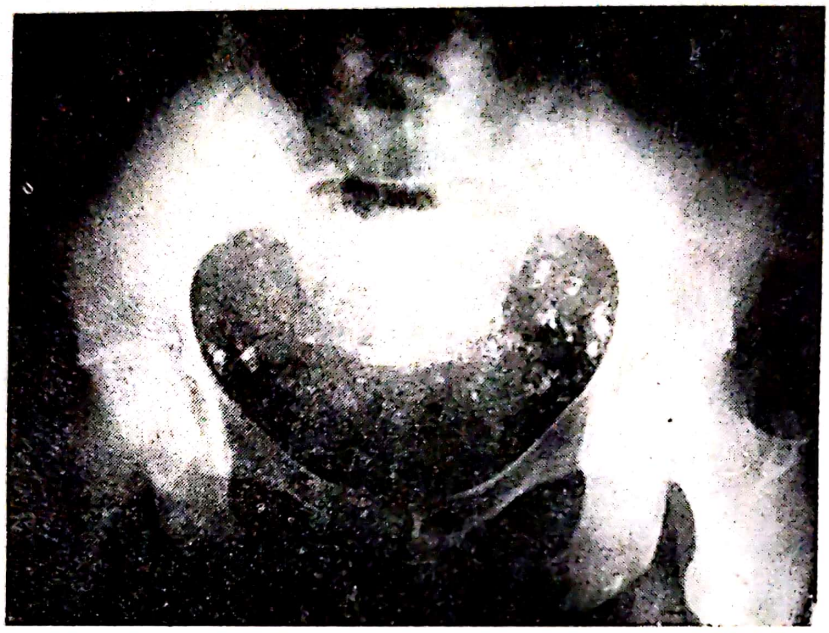

Fig. 116. — Radiografie efectuată după intervenție.

Concluzia radiologului și dermatologului, rechemat în consult, este că ar fi vorba de un proces malign. Citologul își afirmase deja părerea că procesul are origine tuberculoasă.

Cazul părea fără ieșire și fără viitor. Dar aspectul și compoziția lichidului de pe suprafața tumorii, absența adenopatiei inghinale palpabile, aspectul histologic și mai ales aspectul limfografic, care arată evident drenajul limfei prin vasele limfatice pubiene și vulvo-labiale, sugerează originea limfatică a procesului și diagnosticul unei patologii limfatice rare: elefantiazisul vulvar.

Întrebarea care se pune în continuare era: care este cauza? Proces congenital, constituțional? Nici una nici alta. Este vorba de un proces dobîndit. Această afecțiune poate să apară datorită îndepărtării chirurgicale a ganglionilor inghinali (nu este cazul acestei bolnave), unei comprimări a cisternei Pequet printr-un proces tumoral după radioterapie, în cursul unei afecțiuni cronice a pielii sau țesutului subcutanat, sau după o inflamație acută. În cazul de față, se poate afirma că plaga tăiată și infectată semnalată în antecedente reprezintă, probabil, singurul factor etiologic; este însă mai corect să se afirme că etiologia este necunoscută, deoarece frecvența plăgilor tăiate și infectate ale membrelor inferioare nu poate fi comparată cu raritatea elefantiazisului vulvar.

Studiind literatura de specialitate, menționăm faptul că Gorshkov (1971) și Kamuma (1972) au descris, pe un lot de 180 de paciente care sufereau de elefantiazis, numai două localizări vulvare, a căror etiologie nu a putut fi precizată.

Avînd în vedere starea bolnavei, infecția locală și psihicul disarmonic al bolnavei, s-a practicat, într-un prim timp, ligaturarea vaselor limfatice, prin incizii de descoperire a acestora, efectuate pe suprafața labiilor, pentru a opri chiloreea.

După acest tratament paliativ, chiloreea a dispărut, iar volumul tumorii s-a redus evident (fig. 113). Limfaticele și-au dezvoltat colaterale de drenaj pentru supleerea căii vulvolabiale.

Cînd condițiile locale au fost satisfăcătoare, s-a practicat vulvectomia parțială, prin îndepărtarea labiilor mari și mici (țesutul conjunctiv și tegumentul), pînă la țesut sănătos; pentru a delimita excizia, s-a injectat intraoperator soluție de albastru de metilen în limfaticele diluate, colorîndu-se intravital zona cu ectazii limfatice care trebuia excizată. La sfîrșitul intervenției (fig. 114) s-a lăsat

Scanned with OKEN Scanner

pe loc numai țesut sănătos, fără modificări, examenul anatomopatologic al pieselor excizate (fig. 115) infirmînd diagnosticul de proces malign. Pe secțiunile examinate s-a observat prezența unui epiteliu pavimentos stratificat, cheratozic și paracheratozic, acoperind un corion edematos cu infiltrat inflamator polimorf, alături de zone de necroză și infiltrate polimorfonucleare: de asemenea se notează și zone de fibroză.

După intervenție, bolnava nu a mai prezentat chiloree, părăsind clinica după vindecare. Radiografia efectuată după intervenție arată apariția unor noi căi de drenaj, cu dispariția completă a imaginii limfaticelor vulvopubiene (fig. 116) și remisiunea lacurilor limfatice din pelvis.

Revăzută la două luni după operație, starea locală este foarte bună (fig. 117), iar radiografia arată reducerea evidentă a anastomozelor și lacurilor limfatice din pelvis, cu absența refacerii căilor de drenaj vulvopubiene. Starea generală a bolnavei este excelentă, constantele biologice au revenit la normal. La șase luni de la intervenție, pacienta are o viață socială și sexuală normală, avînd ulterior și o sarcină, întreruptă la cerere.

Fig. 117. — Rezultatul postoperator după două luni.

În concluzie, au fost prezentate diverse manifestări izolate și grupate ale elefantiazisului vulvar, cu aspecte originale și spectaculare ale imaginilor radiologice. Avînd în vedere raritatea acestei entități, a fost descrisă cît mai fidel și mai precis posibil.

13.3. Căile de răspîndire a cancerului de ovar; relații cu strategia terapeutică

Z. Fuks ● *(Advances in the biosciences, vol. 26, Cancerul de ovar, Simpozionul internațional asupra cancerului de ovar, Birmingham, 24—25 septembrie 1979, Pergamon Press)*

Identificarea sediului interesării inițiale și stadializarea cancerului de ovar sînt făcute prima oară de operator în clipa deschiderii abdomenului, fapt de mare importanță dacă ne gîndim că, majoritatea cancerelor de ovar prezintă în acel moment metastaze în afara ovarului. Astfel, numai 25% din cancere sînt limitate numai la un ovar, 75% fiind bilaterale, iar 16% au diseminări și în alte organe. Cu ajutorul unor noi metode de explorare ca: limfografia membrelor inferioare bilateral, peritoneoscopia, ultrasunetele și tomografia axială computerizată s-a arătat că interesarea ganglionilor retroperitoneali și a peritoneului diafragmatic are loc frecvent, chiar înaintea punerii diagnosticului de cancer de ovar în stadiul I sau II.

Schmitz și Majewski (1951) au sugerat că procesul carcinomatos începe în mod obișnuit în medulară, iar albugineea apare ca o barieră temporară la metastazare. Odată această barieră depășită, primul organ afectat este ovarul controlateral. Modul de transmitere este necunoscut, dar se pare că ar putea fi implantarea transperitoneală, sau / și calea limfatică, prin anastomozele dintre plexurile limfatice subovariene și uterine. Încă din stadiile inițiale, uterul și trompele sînt interesate, motiv pentru care s-a adoptat practica histerectomiei totale, cu anexectomie bilaterală încă din stadiile inițiale.

Scanned with OKEN Scanner

O formă avansată de expansiune a cancerului de ovar se face pe calea peritoneală, cel mai frecvent fiind interesat fundul de sac Douglas. Aceste metastaze nu sînt penetrante, dar contractează aderențe cu organele vecine. Masa tumorală trebuie disecată cu grijă în timpul intervențiilor chirurgicale, pentru a ușura efortul radio- și chimioterapiei postoperatorii.

Metastazele în ganglionii retroperitoneali procedează pe cale limfatică. Din rețeaua limfatică a parenchimului ovarian se drenează în plexul limfo-subovarian, de unde pot să urmeze 3 căi:

— cea mai importantă cale constă din 6—8 canale colectoare mari, care, paralel cu vasele ovariene, se îndreaptă ascendent spre ganglionii paraaortici de la bifurcarea aortei și arterei renale;

— a doua cale trece prin ligamentele largi către peretele pelvian posterior și lateral și apoi în ganglionii iliaci externi și hipogastrici, iar de aici în ganglionii paraaortici,

— al treilea grup, prin ligamentele rotunde, drenează în grupul iliac extern și inghinal.

Cele mai multe grupe ganglionare pot fi opacifiate prin limfografia membrelor inferioare bilateral, metodă ce poate fi folosită pentru detectarea ganglionilor limfatici retroperitoneali cu metastaze din cancerul ovarian.

Aceste date sînt necesare pentru stabilirea atitudinii terapeutice: iradierea zonei paraaortice și a pelvisului au rol efectiv în prevenirea metastazelor.

Diseminarea transperitoneală este modul cel mai frecvent de răspîndire a cancerului ovarian, fiind găsită chiar în formele cu capsula intactă.

Lichidul conținut normal de peritoneu este în cantitate mică. În clipa cînd apar mici particule de substanță sau celule canceroase, acestea sînt absorbite în cîteva minute de limfaticele din diafragmul regiunii hepatice. Mișcarea lichidului peritoneal și a elementelor pe care le conține se face prin mișcarea cutiei toracice în timpul respirației liniștite. În timpul inspirației presiunea hidrostatică subfrenică scade, creîndu-se o presiune negativă subdiafragmatică; în expirație presiunea crește. Se creează astfel, în regiunea subdiafragmatică, un efect de pompă, care dirijează lichidul peritoneal prin spațiile parietocolice spre diafragm. Lichidul cu particulele conținute este aspirat și colectat în rețeaua diafragmatică și prin vasele transdiafragmatice ajunge în ganglionii diafragmatici localizați pe suprafața subpleurală, adiacentă pericardului și nervilor frenici.

Aceste date arată interesarea precoce a diafragmului, ceea ce presupune și tratarea de la început a acestei regiuni (tratamentul va consta în iradiere). În condițiile unor mase tumorale mai mari, radioterapia cu doze înalte afectează organele vecine, în special ficatul. S-au obținut rezultate bune prin iradierea întregii cavități peritoneale, sau prin introducerea intraperitoneală de Au^{198}, P^{32}. Radiocoloizii absorbiți prin diafragm conferă o doză mare de iradiere locală și astfel o bună posibilitate terapeutică.

Diseminarea în alte regiuni peritoneale are loc numai în cazul obstruării canalelor limfatice diafragmatice prin celulele tumorale ovariene, cînd apar metastaze epiploice pe alte zone peritoneale și se favorizează apariția ascitei.

Cînd metastazele peritoneale sînt răspîndite, tratamentul este puțin eficient. Tratamentul chirurgical cît mai larg îmbunătățește tratamentul adjuvant radioactiv și chimic (diametrul tumorilor abdominale restante să nu fie peste 1—1,5 cm). Prezența unor tumori mari presupune doze toxice, care nu pot fi utilizate.

Scanned with OKEN Scanner

13.4. Determinarea radicalității limfadenectomiei în cadrul operațiilor radicale tip Wertheim

H. Leitsmann, Teissija Pavlowitsch, K. Bilek, Gabriele Friedrichs, Leipzig ● *Zentralblatt für Gynäkologie, 1981, 103, nr. 1, p. 53*

Se efectuează pre- și postoperator limfografia pentru evaluarea radicalității limfadenectomiei în operația de tip Wertheim.

Se estimează că numărul ganglionilor limfatici neevidențiabili în limfografia pre- și postoperatorie atinge o proporție de 20%.

Practic se recomandă calcularea unui indice de radicalitate pentru limfadenectomie. În calcul intră numărul ganglionilor limfatici evidențiați preoperator prin limfografie, minus numărul ganglionilor limfatici evidențiați prin limfografie postoperatorie, se împarte la numărul ganglionilor limfatici evidențiați preoperator, și se înmulțește cu 100.

Gradul de eroare a indicelui de radicalitate în limfadenectomie este de 20% în evaluarea limfografică, comparativ cu calcularea exactă a acestuia pe piesa directă operatorie.

Practic, calcularea acestui indice este necesară în stadializarea conduitei chirurgicale sau radioterapice.

13.5. Noutăți în chirurgia radioizotopică a carcinomului cervical

E. Gitsch, K. Philipp, Wien ● *Zentralblatt für Gynäkologie, 103, nr. 15, pag. 858, 1981*

Introducerea a 99^{m} technețium-antimonosulfid pentru evidențierea ganglionilor limfatici pelvieni cu ajutorul fotografiei gama în timpul operației, este metoda folosită de autori.

Se constată o creștere a eficacității limfadenectomiei la 52,5% la 81,6%.

Se înregistrează o scădere a mortalității prin recidive în primii 3 ani de la intervenție.

Scanned with OKEN Scanner

Scanned with OKEN Scanner

CAPITOLUL XIV

14.1. Microanaliza, metodă de investigare a fătului în travaliu

Pentru prima oară, Saling efectuează măsurători directe asupra sîngelui fetal, în cursul travaliului, cercetări care privesc gazele sangvine, valorile pH și ale sistemelor tampon la făt, în caz de hipoxie fetală acută (hematom retroplacentar, procidență de cordon, placentă praevia, circulare de cordon) sau cronică (sarcină prelungită, sindrom vasculorenal matern disgravidic, cardiopatie, anemie, diabet și altele).

De obicei, în caz de hipoxie, se instalează acidoza cu scăderea pH ; în cursul acidozei, aviditatea oxigenului pentru hemoglobină scade, ceea ce mărește cercul vicios hipoxie-acidoză-hipoxie.

În travaliile lungi, cu cheltuială mare de energie, apare o acidoză metabolică prin prezența lactacidemiei, la care se adaugă și acidoza gazoasă, cu acumulare de CO_2, care prin hidroliză duce la apariția acidului carbonic (CO_2H_2). Creșterea acidului carbonic și a acidului lactic duc la o importantă scădere a pH fetal.

14.1.1. **Tehnică și aparatură**

Tehnica, preconizată de Erich Saling (Berlin, Neuköln), are următorii timpi:

— Zona de prelevare este o mică suprafață a tegumentului craniului fetal sau al pelvisului, care este vizibil în cursul dilatației.

— În timpul dilatației, orificiul uterin fibros sau edemațiat, pe un cap cu bosă mică, poate să determine o stază locală, care influențează compoziția sîngelui din tegumentul craniului. De aceea, tubul de endoscopie (la o dilatație mică) sau speculul (la o dilatație mare) este introdus pînă la prezentație și în felul acesta bureletul colului este îndepărtat și acțiunea de stază este înlăturată.

— Membranele trebuie rupte.

— Sîngele capilar trebuie arterializat prin hiperemie și vasodilatație, așa cum este cunoscută de mult hiperemia provocată la pulpa degetului, pentru recoltare de sînge arterial. Aceasta este produsă cu un jet de clorură de etil sau cu un tampon îmbibat în eter, cu care se masează tegumentul prezentat; dacă pielea devine rapid hiperemică, înseamnă că fătul se bucură endouterin de condiții încă normale; dacă pielea este palidă, cianotică, condițiile sînt precare.

— După uscare, prin tamponarea tegumentului, se aplică la locul de prelevare un strat subțire uleios, care permite obținerea unor picături sferice, împiedicînd etalarea picăturii de sînge sau apariția unei scurgeri de sînge, care nu este utilizabil pentru obținerea unui rezultat bun.

— Se practică o microincizie de 2 mm adîncime și 1,5 mm lărgime, cu o lamă (un fragment dintr-o lamă de ras), care și ea trebuie cufundată înainte de întrebuințare în soluția uleioasă.

— Sîngele apărut sub forma unei picături voluminoase trebuie aspirat cît se poate de repede, fără ca prin aceasta să se etaleze picătura (sub forma unei pete), într-un tub fin din material plastic (1 mm diametru), fără bule de aer. Tubul capilar este prevăzut în interior cu un fir de bumbac heparinizat. Prelevarea trebuie să se facă foarte repede (5 secunde), fără bule de aer. Capătul distal al tubului vine în contact cu picătura de sînge; prin capătul proximal se absoarbe sîngele direct în cateter (15—20 cm din lungimea lui), în cantitate suficientă pentru măsurarea pH.

Proba de sînge luată este trecută prin aspirație într-un electrod din sticlă și se poate citi imediat pe un galvanometru gradat în unități de pH la dispozitivul Astrup.

Echipamentul complet al aparatului Astrup cuprinde pe lîngă pH-metru, un set de electrozi capilari cu termostat și pompă de aspirație pentru umplere și spălare, o cameră de echilibrare cu un dispozitiv de agitare, umidificatori termostatizați pentru gaze și două butelii de CO_2 cu accesorii.

Măsurătorile de pH sînt efectuate cu ajutorul electrozilor capilari din sticlă. Pentru măsurarea pH, sîngele din tubul capilar heparinizat este aspirat anaerob în electrodul capilar din sticlă; pentru a determina PCO_2, bicarbonatul standard, bazele-tampon și excesul de baze, sînt necesare două eșantioane de sînge stabilizat cu heparină, care sînt trecute în două tuburi de sticlă mici, termostatizate, și agitate prin vibrații, apoi sînt echilibrate cu amestec de CO_2—O_2.

pH sangvin fetal normal (Saling) este 7,25—7,20; pH sangvin la microdozaje poate fi evaluat necorectat sau echilibrat cu un amestec de $CO_2 + O_2$; pH sangvin necorectat este utilizat în special de școala anglo-saxonă și germană, pentru că (Saling) precizia este suficientă la un pH de 7,25—7,20 și nu sînt necesare controale repetate. Dacă acidoza este inferioară valorii de 7,10 sau egală și nu se ameliorează după încă o prelevare la 30 de minute interval, este necesară terminarea nașterii. Sub 6,8 moartea fătului este sigură.

Saling a testat acțiunea aerului din afară asupra gazelor sanguine dintr-o picătură de sînge fetal într-un model experimental.

Pe o plasă termostabilizată (37°) a aplicat o picătură de sînge arterial, care a fost aspirată după 2—3 secunde cu tubul capilar heparinizat folosit pentru recoltarea de sînge. Concomitent s-a introdus un alt eșantion, din același sînge, din aceeași seringă, care nu a avut contact cu aerul, în mod direct, într-un capilar similar (de prelevat sînge). Amîndouă probele au fost supuse imediat analizei, iar valorile obținute au fost comparate; conținutul de O_2 al eșantioanelor sangvine nu este deloc influențat prin scurtul contact cu aerul, numai conținutul de CO_2 scade cu o fracțiune, deoarece CO_2 are o mai mare putere de eliminare (se poate pierde mai ușor decît O_2), chiar într-un contact foarte scurt cu aerul. Construirea unor dispozitive pentru microprelevare anaerobă de sînge este foarte dificilă din punct de vedere tehnic și mici schimburi gazoase sînt posibile totdeauna între sînge și peretele cateterului. Dacă recoltarea se face repede, aceste schimburi sînt nereprezentative, astfel încît Saling consideră precizia ca suficientă. pH-metrul trebuie etalonat cu ajutorul soluțiilor-tampon de referință; pH apare totdeauna modificat, dacă acestea nu sînt proaspete.

Dacă prelevarea este rapidă și fără bule de aer, diferențele de pH pot fi de ordinul a 0,01—0,02 unități pH. Este exact ceea ce afirmă Saling că „în contextul general pot fi neglijabile și pH poate fi considerat de o precizie suficientă".

14.1.2. **Indicații**

În toate cazurile în care există un risc fetal, înaintea începerii travaliului (sarcină prelungită, placenta praevia, sindrom vasculorenal, incompatibilitate Rh etc.).

— La începutul travaliului, lichid verde, cu modificări ale inimii fetale.

— În cursul travaliului, cînd bătăile inimii fătului sînt peste 160 sau sub 100, cu extrasistole, perioade alternative de tahiaritmie, lichid verde, travaliu trenant, cu edem de col, hiperdinamie, hipertonie, distonie, diskinezie.

Scanned with OKEN Scanner

14.1.3. **Valoarea metodei**

În privința metodei există deocamdată discuții între autori. Cu toată critica, metoda se bucură de o largă popularitate, potrivit analizei statistice făcută de Kubi. Cu toată imprecizia ei, școala americană consideră că are valoarea unei metode de supraveghere intensivă fetală, drept care a intrat în regulile obstetricii moderne.

Avînd în vedere rezistența inimii fătului la hipoxie, și posibilitatea circulației centralizate, acidoza nu este un semn sigur de hipoxie, pentru că există o acidoză de travaliu (lactacidemia care este de origine maternă, așa cum arată și cercetările lui Burns pe animale); Schneider a arătat, de asemenea, că există o acidoză fetală fiziologică, fără ca fătul să facă o insuficiență de surfactant, că între mamă și făt există un paralelism de pH chiar în acidoza diabetică, și chiar în formele fără patologie maternă. Cu toate controversele și ipotezele emise, valoarea metodei asupra stării metabolice fetale (acidoză metabolică) scutește de prelungirea suferinței fetale, cauza numeroaselor sechele neurologice și obligă la adoptarea unei atitudini terapeutice prompte.

14.1.4. **Incidente și accidente**

În afara comunicării lui George H. Nelson, singurul care a publicat un caz în care lama de incizie s-a rupt și a rămas în pielea scalpului fetal, au mai fost comunicate două hemoragii fetale mortale prin puncționarea sinusului longitudinal și alte două prin afibrinogenemie congenitală. Local pot să apară mici infecții, cel mai des hiperemii locale; plaga se cicatrizează uneori cu întîrziere.

Nu a fost semnalat nici un accident matern.

14.2. Determinarea pH din sînge recoltat din scalpul fetal; valoarea sa într-o unitate activă de obstetrică

David C. Young, Joyce H. Gray, Edwin R. Luther, Leo J. Peddle ● Amer. J. Obstet. Gynaecol., 1980, 136, 276

La 232 de paciente s-a determinat pH folosindu-se această metodă, între 1 ianuarie 1978 și 30 septembrie 1978.

98% din probe au fost recoltate pentru modificări ale ritmului cardiac fetal: 62% pentru decelări (încetiniri) variabile, 10% pentru decelări întîrziate, 3% pentru decelări precoce, 10% pentru scăderea variabilității bazale și 12% pentru anomalii ale ritmului de bază. 14 feți aveau acidoză medie, iar 6 feți acidoză severă. Toți au fost născuți la mai puțin de o oră de la ultima recoltare de sînge. Acidoza s-a asociat mai frecvent cu încetinirile tardive ($p < 0,05$). Suferința la naștere a fost semnificativ mai frecvent întîlnită (incidență 50%) doar în asociere cu acidoza fetală severă ($p < 0,05$). La 15 copii au survenit complicații ale recoltării de sînge, dar toate au fost minore (6% din cazurile investigate).

Bazat pe concluziile independente a 3 experți perinatologi din secție, care au văzut și interpretat traseele electrocardiogramelor fetale, s-a estimat că, prin determinarea pH sîngelui fetal, s-au evitat 20—30 de operații cezariene (aproximativ 10%).

Scanned with OKEN Scanner

14.3. Efectul compresiunii capului fetal și al acidemiei fetale în timpul travaliului asupra funcției cerebrale fetale umane, măsurat prin metoda EEG fetale

Patria Wilson, R. H. Philpott, Sally Spies, Yasmin Ahmed, Mary Kadichza ● British Journal of Obstetrics and Gynaecology, 1979, vol. 86, nr. 4, p. 269

Autorii au investigat efectul compresiunii capului fetal și al acidemiei fetale în travaliu la 25 de primipare. Compresiunea craniului, survenită în travaliu a fost confirmată clinic și prin radiografii în timpul travaliului.

Nu s-a observat nici o deosebire semnificativă în aspectul EEG, nici la feți cu compresiune craniană medie și nici la feții cu o compresiune marcată a craniului fetal, exercitată de bazin. Deteriorarea EEG fetale, mergînd pînă la o EEG plată cunoscută ca „liniște electrocerebrală" s-a asociat cu apariția acidozei, care se determină prin recoltarea orară de sînge din scalpul fetal pentru determinarea pH, pCO_2, PO_2, bazelor tampon etc. O dată cu bradicardia fetală apar pe EEG și perioade de liniște electrocerebrală care se accentuează pe măsură ce se accentuează acidoza. Autorii conchid că în supravegherea travaliului nu au loc modificări mari ale EEG fetale ca o consecință a compresiunii craniului, ci ca o consecință a instalării acidozei. În majoritatea cazurilor s-a observat o creștere semnificativă a liniștei electrocerebrale cu peste 20%, în asociere cu acidoza moderată (pH 7,25—7,30).

14.4. Corelația între acidoză și coagulopatia de consum în sîngele fetal

W. Niedner, Eva Maria König, K. D. Hofmann; Erfurt ● Zentralblatt für Gynäkologie, 103, vol. 8, nr. 477, 1981

Cercetînd 20 de nou-născuți cu pH normal, comparativ cu 20 de nou-născuți cu pH acid (sînge recoltat din cordon) se constată că acidoza medie, ca și cea avansată, induc regulat coagulapatie de consum. Se constată consumul trombocitelor al factorului II și V. Timpul trombinic și al tromboplastinei parțiale, ca și coagulaza-reptilaza se prelungesc semnificativ. Toți factorii coagulării realizează o corelație lineară cu pH sangvin postnatal. Se consideră că nou-născuții cu pH postnatal mai mic de 7,09 trebuie să fie supuși unor cercetări privind coagularea. În acest sens se consideră obligatorie efectuarea unor probe minime ca hematocritul, numărătoarea trombocitelor, dozarea fibrinogenului.

14.5. **Tulburările hormonal-metabolice la urmașii bolnavelor cu diabet zaharat**

V. G. Vtorova ● Acuşerstvo i ghinechologhia, 1980, nr. 5, pag. 34—36

A fost făcută o analiză comparativă a stării metabolice a fătului, în funcție de gradul compensării diabetului la mamă și de prezența acestor complicații vasculare.

Scanned with OKEN Scanner

Analiza permite să se stabilească, în cazul decompensării diabetului la mamă, prezența unor tulburări metabolice severe la făt și la nou-născut.

Se face presupunerea că la urmașii femeilor cu glicemie foarte ridicată în timpul sarcinii, poate să se dezvolte intrauterin o insuficiență insulinică relativă, cu toată hiperactivitatea pancreasului lor. Acesta dictează necesitatea unei compensări a diabetului mult mai severă în afara sarcinii, la mamă, ca o metodă de scădere a patologiei perinatale.

14.6. Experiența noastră în monitorizarea travaliului și corectarea metabolică în travaliu

H. Ciortoloman, O. Coman, V. Ancăr, D. Hudiță ● Comunicare la Sesiunea științifică IOMC, decembrie 1981

Autorii arată că în ultimii ani s-a pătruns din ce în ce mai adînc în explorarea metabolismului uterului în travaliu, căutînd să stabilească expresiile și corespondentele clinice ale modificărilor acestuia, efortul depus de o gravidă în travaliu putînd fi echivalat cu un marș de 40 de km sau cu o ascensiune montană de 2 000 m ; în mod logic, constantele metabolice ale femeii gravide trebuie să fie modificate aidoma alpinistului sau maratonistului în cursă.

Pornind de la această ipoteză de cercetare, autorii arată că travaliul așa-zis „normal" este un agent stresant pentru toate organele din economia generală a organismului, care sînt puse într-o stare de tensiune nespecifică, obligîndu-l să se încadreze într-un sindrom general de adaptare, cu un stadiu de alarmă, un stadiu de rezistență și un ultim stadiu de adaptare sau de epuizare.

Studiul efectuat de autori se bazează pe datele obținute prin cercetarea din 1973 asupra gravidelor în travaliu declanșat spontan, după sarcini cu evoluție normală, cu o dinamică uterină normală, lichid amniotic clar, monitorizate în cursul travaliului prin :

— înregistrarea la Packard a contracțiilor uterine, tonusului bazal și frecvenței contracțiilor uterine ;

— înregistrarea ECG fetale cu electrocardiograful cu pol cefalic CMK24, sau a BCF la Updop 2;

— monitorizarea maternă cu înregistrarea automată a pulsului, T.A., temperaturii și respirațiilor ;

— monitorizarea biochimică prin practicarea microanalizelor din scalpul fetal și din pulpa degetului la mamă (metoda Salling), la aparatul Astrup, în cel puțin două momente, eșantioanele fiind recoltate la o dilatație mică, la începutul travaliului, în a doua perioadă a dilatației și în expulzie.

Menționăm că înregistrarea contracțiilor și tonusului bazal, ca și a frecvenței inimii fetale, nu au semnalat date patologice, dinamica uterină fiind normală, tonusul bazal normal, iar frecvența cardiacă de bază între 136—140 de bătăi /minut; ea a scăzut în cursul expulziei între 97/120 de bătăi pe minut, datorită compresiunii craniului fetal, contemporan cu contracția uterină, care antrenează o stimulare vagală reflexă, cu apariția pe traseu a Dips I.

În lotul cercetat nu au fost incluse cazurile care au prezentat alterări ale dinamicii sau tonusului bazal, ca și cele în care au apărut Dips de tip II, datorate unei hipoxii legate de mai mulți factori.

Scanned with OKEN Scanner

Concomitent cu dozările Astrup au fost cercetate şi glicemia maternă în travaliu şi expulzie, glicemia din cordonul ombilical în momentul naşterii, prin metoda Hagedorn şi prin teste screening „Dextrostix" ; de asemenea s-a cercetat şi prezenţa corpilor cetonici în urină, în travaliu şi expulzie, prin teste screening „Ketodiastix" şi prin metoda clasică, precum şi lipidemia maternă.

Studiul echilibrului acidobazic a dus la concluzia că pH matern variază foarte puţin (7,47—7,49) în cursul dilataţiei faţă de perioada de expulsie cînd se observă o scădere semnificativă (7,41—7,43).

pH fetal a fost în cursul travaliului între 7,39—7,38 la o dilataţie de 3—4 cm, înregistrîndu-se valori scăzute în timpul expulziei (7,34—7,35).

Scăderea pH matern se datoreşte acumulării produşilor de metabolism, care este compensată pînă aproape de expulzie prin sistemele tampon. Acestea se epuizează latent şi devin insuficiente pe măsură ce ne apropiem de expulzie, fapt care explică de ce PCO_2 scade în travaliu de la 26 mmHg la 23 mmHg la mamă în momentul expulziei, PCO_2 la făt urmînd şi ea o scădere de la 40 mmHg la începutul travaliului, la 35 şi 30 mmHg în expulzie.

Deficitul matern de baze este martorul componentei de acidoză metabolică maternă şi fetală, variind de la —4 mEq/l şi —5 mEq/l la începutul travaliului, la —7 mEq/l în expulzie la mamă, la făt valorile crescînd de la —2 mEq/l şi —4 mEq/l la începutul travaliului, la —7 mEq/l în expulzie.

PO_2 creşte de la 75 mm la 80 mm la mamă, la sfîrşitul travaliului, în timp ce PO_2 fetal scade de la 19 mmHg la începutul travaliului la 15 mmHg în expulzie, hipoxie fetală explicată prin diminuarea schimburilor placentare şi a stazei venoase din momentul expulziei.

Mirosul de „mere putrede" degajat de unele gravide către sfîrşitul travaliului ne-au determinat să cercetăm valorile glicemiei, prezenţa corpilor cetonici şi dozarea lipidemiei.

Am constatat că valorile glicemiei au fost scăzute în toate cazurile, fiind sub 1 g°/$_{oo}$ [metoda Hagedorn (n 1—1,5 g°/$_{oo}$)] atît în sîngele matern, cît şi în sîngele cordonului ombilical în momentul naşterii; lipidemia a fost găsită constant crescută la mamă, situîndu-se în expulzie la valorile 8,8—9 g°/$_{oo}$ (n. 5—7 g°/$_{oo}$), iar corpii cetonici au fost găsiţi prezenţi în a doua parte a dilataţiei şi în expulzie, prin metoda clasică, ca şi prin testul Ketodiastix.

Constatarea unei veritabile acidoze metabolice materne şi fetale către a doua parte a dilataţiei şi a expulziei a pus autorilor întrebări cu privire la mecanismul scăderii glicemiei, apariţiei corpilor cetonici, creşterii lipidemiei şi asupra interesului practic al acestei acidoze metabolice privind nocivitatea ei asupra mamei, fătului, ca şi asupra măsurilor care trebuie întreprinse pentru ameliorarea acestei stări de lucruri. Scăderea glicemiei a fost obiectivizată şi prin cercetări anterioare, efectuate în Clinica „23 August", în care s-a constatat prin microscopie electronică şi cercetări histochimice dispariţia încărcării glicogenice a fibrei musculare către sfîrşitul travaliului.

În explicarea celorlalte fenomene autorii incriminează intoleranţa alimentară de la sfîrşitul sarcinii, insuficienţa de aport prin supraalimentare cu proteine şi lipide şi ingerarea unei cantităţi mici de glucide, leziunile hepatice restante, care se răsfrîng asupra stocării glicogenului (deficitară), creşterea pragului de eliminare renală, stresul, frica de actul naşterii, emoţiile negative, durerea şi efortul imens depus în timpul travaliului de femeia gravidă.

Scanned with OKEN Scanner

Datorită tulburărilor metabolice generate de carența de glucoză, organismul tinde să-și îndrepte balanța și să compenseze acidoza, făcînd apel la lipide, care, în degradarea lor, rămîn în faza de corpi cetonici.

Concluzia este că într-un travaliu considerat „normal", mama prezintă în a doua perioadă de dilatație și în expulzie o stare de acidoză metabolică și hipoglicemie, fătul fiind și el hipoglicemic și în stare de acidoză.

Ca urmare a evidențierii acestor tulburări metabolice chiar în cadrul travaliului normal, prezente atît la mamă, cît și la făt, s-a elaborat o schemă terapeutică menită să corecteze metabolic și mama și fătul, aplicată curent în clinică cu rezultate excelente, verificate prin monitorizarea ulterioară a travaliilor, ca și prin măsurarea constantelor biochimice materne și fetale. Aprecierea clinică a eficienței metodei s-a făcut prin valorile scorului Apgar la naștere și prin raritatea cazurilor care necesitau reanimare la naștere.

Schema terapeutică de corectare metabolică în travaliu introdusă din 1973 în clinică, cuprinde:

— administrarea unui sedativ în momentul intrării în sala de naștere, gravida fiind astfel ferită de stres;

— administrarea de glucoză pulbere, 50 g în momentul începerii travaliului, urmată în cursul travaliului de administrarea de 100 ml glucoză 33°/$_o$ i.v.;

— concomitent cu administrarea de glucoză, se administrează și vitamina B_1 100 mg, vitamina C 1 g, fosfobion o fiolă i.m.;

— administrarea de soluție de bicarbonat de sodiu 84°/$_{oo}$, în cantitate de 20 ml i.v., o dată cu glucoza și vitaminele, în partea a doua a travaliului și în expulzie;

— administrarea intermitentă de O_2.

În expulzie se repetă administrarea (aceeași schemă terapeutică), iar după pensarea cordonului nou-născutului se administrează intrafunicular 4 mEq / kilocorp soluție bicarbonatată și glucoză 5%, în medie cîte 3—5 ml peste 2 500 g greutate la naștere, pentru combaterea efectelor acidozei asupra vasoconstricției arteriale pulmonare, restabilirea unui pH normal fetal, ce asigură o oxigenare și o ventilație pulmonară cît mai bune.

În concluzie, autorii remarcă faptul că reechilibrarea metabolică în travaliu trebuie să fie unul din gesturile esențiale ale obstetricii moderne, în care obstetricianul este și pediatru intrauterin, deoarece de starea fătului în timpul travaliului și în primele minute de viață extrauterină depinde uneori, întreaga sa evoluție ulterioară.

Scanned with OKEN Scanner

Scanned with OKEN Scanner

CAPITOLUL XV

15.1. Galactografia

Sînul, ca și fața, în contextul lui, este individual și este modelat de trecut, de ereditate, de vîrstă, de toate manifestările vieții somatice și psihice ; are o istorie a lui care parcurge etapa embrionară, pubertară, conjugală, maternă, menopauza, închizînd în el reminiscențe, dacă nu și cicatrice (Ch. Gross).

De la publicațiile lui Leborgne asupra galactografiei și valorii acestui examen, aprecierea, extinderea și utilitatea ei în mamela secretantă au fost apreciate de numeroși autori, care socotesc galactografia drept o metodă pozitivă foarte importantă în diagnosticul cancerului de sîn, pe care am introdus-o din 1974 în Clinica „23 August" ca investigație în mamelele secretante.

15.1.1. **Indicații**

— Apariția unei scurgeri prin mamelon, atunci cînd în sîn nu se poate palpa nici o tumoare ;

— Apariția unei scurgeri mamelonare, cînd există o anomalie mamelonară sau o tumoare asociată ;

— Mamelele secretante voluminoase, care nu permit accesul la întreaga glandă, cu incertitudine palpatorie și radiologică, pentru că epiteliomul poate să aibă o etapă preclinică, nepalpabilă și o etapă preradiologică, nevizibilă.

— Bolnave cu trecut mamar pozitiv (abces, biopsie, sectormastectomie), Halstedt (unilateral) la care apare o secreție mamelonară.

— Apariția unei secreții la bolnave în curs de tratament cu digitalină, rezerpină, tranchilizante, după ingestia unui toxic sau după o infecție cutanată la distanță.

— Bolnave cu scurgeri purulente, care clinic sugerează prezența unei infecții.

— Bolnave cu un cordon retroareolar și la care, după presiune, apare o scurgere apoasă, purulentă sau sangvinolentă, „blutende Mamma" a autorilor germani.

— Scurgeri lactescente la femeile care au alăptat, dar care pe parcurs își modifică culoarea și calitatea scurgerii.

— Pentru informare asupra absenței cancerului la femei cu cancerofobie, anxietate, obsesie, asociate sau nu cu o anomalie banală sau chiar mastodinie.

— Pentru supravegherea clinică și radiologică, în toate cazurile în care galactografia și examenul histologic sînt greu de clasat și ne abținem de la mastectomie, care ar părea abuzivă și ar fi greu acceptată de bolnavă.

— La femeile care au urmat tratamente hormonale, după care apare scurgerea mamelonară.

Galactografia implică totdeauna o anamneză amănunțită (vîrsta, debutul, durata evoluției, ciclicitatea, neciclicitatea de secreție, alăptarea sau nealăptarea la sîn, incidentele acestei perioade, numărul de sarcini, avorturile, ginecopatiile) și un examen complet al sînului și al ganglionilor tributari, atît în poziție culcată, cît și în picioare.

15.1.2. **Tehnică și aparatură**

— Premedicație cu un sedativ sau un hipnotic ușor, cu 2 ore înainte, la femeile anxioase.

— Asepsia mîinilor, a sînului, iar după asepsia uzuală a pielii se procedează la uscarea mamelonului cu comprese sterile.

— Reperarea topografică a orificiului sau a orificiilor în cadranul glandei, de unde provine scurgerea.

— Presiunea ușoară perimamelonară, foarte importantă, deoarece apariția unei cantități mari de secreție acoperă toate orificiile și îngreuiază reperarea canalului.

— Odată canalul reperat, se pătrunde (2—3 cm maximum) cu un cateter foarte fin, care servește drept vector la introducerea în canal a substanței de contrast.

— După injectare, cateterul care este confecționat din material inoxidabil, scurt de 2—3 cm, se retrage. În timpul retragerii acului, se badijonează mamelonul cu colodiu, pentru a bloca ieșirea substanței de contrast injectată.

— Glanda este apoi imediat radiografiată în incidențele standard ale mamografiei.

— Se înlătură pelicula de colodiu, se presează din nou perimamelonar, se golește canalul, moment favorabil pentru prelevarea unor lame în vederea examenului citologic.

— Tehnica nu este dureroasă, dar poate determina uneori o stare de tensiune în glandă; apariția durerii poate fi determinată de ruperea unui canal galactofor sub presiune sau de lipsa de blîndețe cu care se procedează. Substanța ieșită în afara canalului compromite reluarea eventuală a unei noi galactografii.

Tehnica devine cîteodată dificilă la femeile peste 45 de ani, și în special la nulipare, la cele care prezintă o stenoză a sfincterului galactoforic, la cele cu mamelon invaginat sau cînd substanța refluează și avem impresia înfundării cateterului, ceea ce indică un obstacol (nodul intraductal).

Galactografia nu dă complicații, ba mai mult, după efectuarea ei, scurgerea se poate opri (Denise Ouimet-Oliva).

Substanța de contrast utilizată pentru galactografie este o soluție iodată apoasă conținînd 0,282 g iod / ml. Preparatul ideal este Conray 60 BYK. Gulden (Lamberg Chemische Fabrik Gmb H. Konstanz).

Ch. Gross propune preparatul Torotrast, în loc de produsul iodat hidrosolubil Conray 60; noi utilizăm produsul Odiston, pe care canalele galactofore îl elimină rapid.

Scanned with OKEN Scanner

Torotrastul, care conține toriu, injectat în canalul galactofor în cantitate de 2 ml, permite efectuarea de autoradiografii sau histografii pe piesa operatorie, de la injectare pînă la 17 zile. Tehnica autoradiografiei a fost pusă la punct de Ch. Gross și P. Cruer, în colaborare cu Centrul Nuclear din Strassbourg-Cronenbourg. Emulsia utilizată pentru introducerea în canalele galactofore este o emulsie cu granulații fine — Ilford K5. Timpul de expunere pentru autoradiografia canalelor galactofore a fost: o săptămînă, 5 săptămîni, 12 săptămîni.

Secțiunile histologice ale pieselor, în grosime de 7 microni, au fost colorate de Meyer cu emulsie cu hemalaun acid și decolorate cu alcool clorhidric 0,1%, după care s-au efectuat histografii ale canalelor galactofore.

Histoautoradiografia sau microradiografia canalelor galactofore se practică cu un aparat special pentru microradiografie, care produce raze X ultramoi.

Piesele care au fost expuse, după o săptămînă prezintă rare urme de radiații alfa ale toriului.

Între 5 și 12 săptămîni, repartiția urmelor de toriu este aceeași (corpusculii Danne); densitatea devine cu atît mai mare, cu cît timpul este mai lung, ceea ce înseamnă că timpul de expunere de 12 săptămîni este suficient pentru pragul de dezintegrare a toriului, dînd o repartiție optimă a torotrastului.

Aparatura necesară galactografiei cu substanță de contrast iodosolubilă este aceeași cu cea utilizată pentru mamografie, cu incidențele ei de rutină.

15.1.3. **Interpretarea radiologică**

Interpretarea este mai mult în funcție de capacitatea radiologului decît de calitatea sau de superioritatea aparatului. În marea majoritate a cazurilor este vorba de *leziuni benigne:* ectazie simplă, ectazie a canalelor galactofore cu aspect vegetant, papiloame intragalactoforice, papilomatoză difuză, leziuni distrofice, hiperplazie adenomatoasă, fibroadenom intracanalicular, galactoforită, papilom cu stromă gangliomatoasă.

Leziunile maligne, în proporție de 3%, pot fi epitelioame papilare intragalactoforice, epitelioame papilare infiltrate intra- și extragalactoforice, carcinoame mamare nepapilare și cazuri cu clasificare dificilă (discretă efracțiune bazală, papiloame care par evolutive, cu multiple mitoze, fibroadenomatoză floridă). Schematic, arbitrar și didactic, leziunile sînt localizate pe canalele galactofore, sau pe lobuli (R.A. Thierrée).

La canalele galactofore se pot observa dilatații cilindrice, ampulare, sacciforme, fie izolate, fie mixte, sau grupate în grămezi, aspecte disarmonice, canalicule finite în formă de elice, dezorientate, deviate, rigide.

Cîteodată apar lacune și opriri chiar la mamelon, dînd impresia de ac înfundat proximal (fig. 118), sau cel mai des, median, profund, retromamelonar (fig. 119). Pot fi și artefacte (bule de aer, lipsa unui amestec omogen, microcheaguri, dopuri formate din resturi epiteliale. De aceea, competența radiologului atîrnă mai mult în balanță decît superioritatea aparatului.

Lobulii prezintă imagini franc chistice sau lobuli și canale galactofore, cu efracțiuni datorite hiperpresiunii sau fragilității parietale.

Redăm (R.A. Thierrée) gruparea acestor aspecte radiologice:

— Forme inflamatorii infecțioase, cu germeni banali, traduse prin dilatații cilindrice sau ampulare de 2—10 mm lungime.

Scanned with OKEN Scanner

Fig. 118

Fig. 119

— Hiperplazie epitelioidă cu aspect aproape normal sau cu ramificații frînte, dilatații moniliforme, lacune izolate, fără continuitate între ele (efectul unor grămezi epiteliale) și adesea asociate cu o mastoză fibrochistică (galactodistrofie).

— Ectazia secretantă a canalelor galactofore, frecventă și de etiologie nelămurită, poate simula adesea cancerul pe plan anatomoclinic. Dilatațiile sînt mai complexe, în grămezi pseudochistice distale, de obicei asociate cu sindromul Chiari-Frommel sau Forster-Albright.

— Chistul Reclus prezintă imagini izolate, rotunjite, profunde, cu hiperplazie scleroasă a țesutului peritubular conjunctiv de la baza lobului.

— Sînul secretant, ca urmare a excesului de digitalină, rezerpină, tranchilizante, are un aspect în „arbore de vară", cu tubii dilatați, numeroși la extremitatea galactoforilor normali (fig. 120).

— Formele tumorale, epiteliomul canalelor galactofore, invadant sau nu, realizează papiloame, tumori vegetante, dendritice, viloase, deformații, lacune înăuntrul canalelor dilatate.

Unele forme se pot diagnostica mai ușor: papilomatozele franc lacunare, întinse și regulate, cu dilatații omogene. Altele sînt mai greu de interpretat: hiperplaziile epiteliale, ectaziile secretante sau lacunele parietale de compresiune extrinsecă, adenomatoasă.

Toate aceste forme cu imagini lacunare și chistice constituie indicații pentru intervenție chirurgicală.

În alte forme, oprirea medicamentelor toxice sau simpla galactografie pot opri secreția în mod spectacular.

În concluzie, galactografia este un mijloc de investigație pentru formularea diagnosticului în formele incipiente de neoplasm de sîn cu punct de plecare de la

Scanned with OKEN Scanner

canalele galactofore. Majoritatea secreţiilor provin din leziuni benigne, toate scurgerile însă au aceeaşi valoare semiologică şi trebuie să motiveze aceleaşi examene. Galactografiei i se mai asociază obligatoriu citologia, histologia şi chirurgia, cu secţiunea canalului galactofor de la mamelon spre baza mamelei şi cu acesta, un trunchi

Fig. 120

de con din ţesutul conjunctiv şi glandular, corespunzător zonei canalului galactofor. În marea majoritate a cazurilor, galactografia simplă cu soluţie de contrast hidrosolubilă sau soluţie de contrast marcată cu izotopi (Torotrast) pentru obţinerea de autoradiografii sau histoautoradiografii ale canalelor galactofore, opreşte secreţia mamelonară, dacă leziunile sînt benigne, fără să mai fie nevoie de alt tratament asociat.

15.2. Consideraţii clinice şi terapeutice în papilomul intraductal

H. Ciortoloman, Ancăr V., Coman O., Hudiţă D. ● Comunicare la Sesiunea ştiinţifică a cadrelor didactice, I.M.F. Timişoara, mai 1981

Patologia sînului trebuie să ţină neapărat de domeniul ginecologului. Disputată de diverse specialităţi medicale, unitatea dintre ginecologie şi senologie, izvorăşte din interdependenţa plurivalentă existentă între aceste organe.

Printre tumorile sînului papilomul intraductal ocupă un loc aparte prin incidenţă, care este în continuă creştere, ca şi prin valenţele evolutive pe care le are.

Tumoare papilomatoasă izolată, dezvoltată în canalul galactofor, cu epiteliu stratificat, fără atipii celulare, pe un pedicul de ţesut conjunctiv, papilomul intraductal poate să apară fie ca tumoare solitară, dezvoltată cel mai frecvent în porţiu-

Scanned with OKEN Scanner

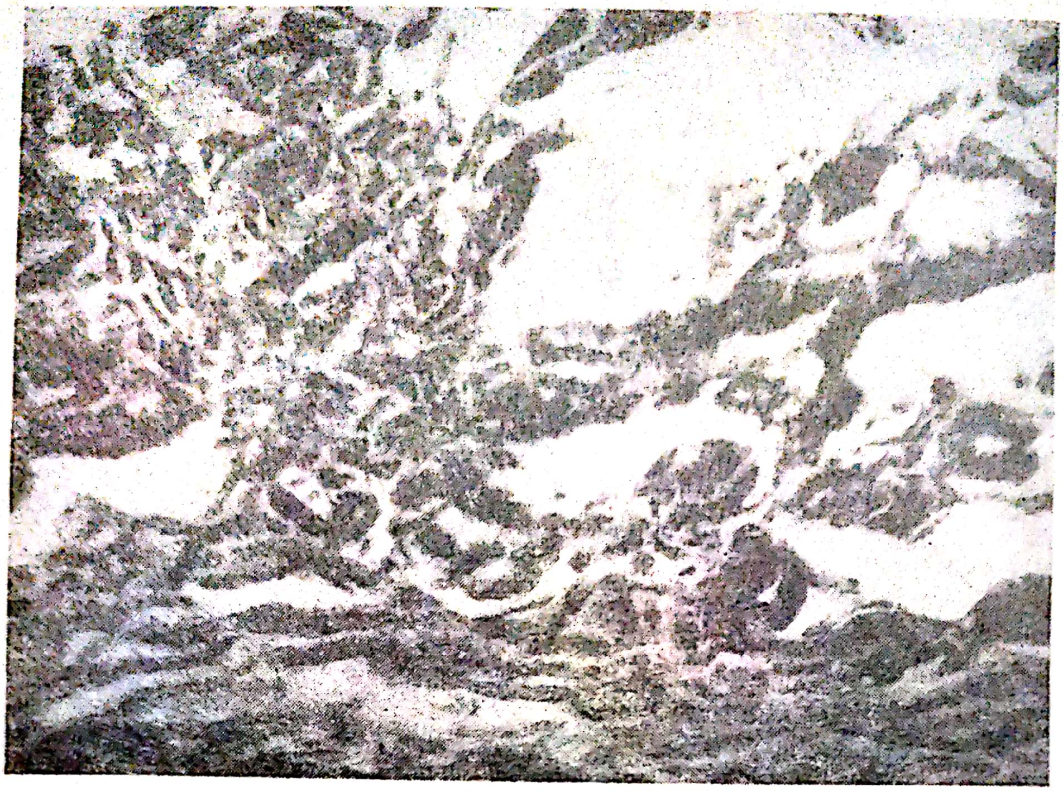

Fig. 121

nea distală a unui canal galactofor, fie ca un papilom multiplu, care se dezvoltă în canalele unui sector de sîn, fie, în eventualitatea cea mai rară, ca un papilom al mamelonului, dezvoltat în porțiunea intramamelonară a canalului galactofor.

Histologic, papilomul intraductal apare ca o tumoare benignă, centrată pe un ax conjunctiv-vascular, cu respectarea membranei bazale, cele două straturi celulare ce-l constituie fiind formate din celule cubice sau cilindrice (cel superficial) și din celule mioepiteliale (cel profund) (fig. 121)

Simptomatologia clinică a papilomului intraductal este săracă în elemente precoce, secreția mamelonară și mastodinia fiind semne care apar destul de tîrziu în evoluția sa, fapt ce trebuie să ne atragă atenția în mod deosebit în evaluarea acestor semne, care de cele mai multe ori sînt trecute prea ușor cu vederea chiar de specialistul ginecolog.

Uneori se poate decela la palparea sînului o formațiune tumorală fără adenopatie, bine delimitată, încapsulată, mobilă, fără aderență tegumentară profundă.

Diagnosticul este ușurat de investigația paraclinică în care sînt indispensabile mamografia și galactografia, ultima permițînd vizualizarea sediului tumorii și gradul obstrucției canaliculare; diagnosticul îl precizează examenul citologic al secreției mamelonare.

Mamografia poate evidenția anumite modificări radiologice, din care menționăm opacități regulate centrate pe trauma conjunctivă sau, în cazul obstrucției complete intraductale și acumulării „în amonte" a secreției, apariția de chisturi în parenchimul glandular.

Galactografia, introdusă în clinică din 1974, aduce un real aport în diagnosticul papilomului intraductal prin vizualizarea radiologică a canalului galactofor, cu

Scanned with OKEN Scanner

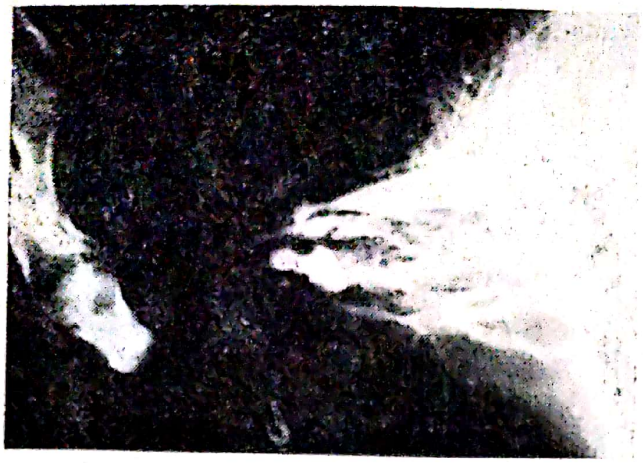

Fig. 122

Fig. 123

modificările-i intralumenale (amputații, lacune, retracții sau dilatații canaliculare), precum și ale morfologiei lobului glandular (fig. 122, 123).

Citologia secreției mamelonare evidențiază în papilomul intraductal plaje de celule cilindrocubice, de talie egală, cu modificări minime ale nucleului și citoplasmei, care nu ies din caracterul de „liniște celulară", însoțite fie de hematii, cînd s-a produs efracția axului conjunctiv-vascular, fie de celule spumoase specifice mastozei chistice, cu care se asociază destul de frecvent.

În etiopatogenia papilomului intraductal se admite din ce în ce mai mult în prezent teoria potrivit căreia apariția acestuia este generată de o „sensibilitate" sau o receptivitate anormală a epiteliului canalicular la variația taliei sangvine a hormonilor steroizi ce caracterizează activitatea genitală ciclică a femeii, uneori receptivitate anormală care poate să apară în diferite momente ale vieții, de unde și incidența la vîrste foarte diferite (18—85 de ani), procentul maxim fiind totuși la vîrsta din preajma menopauzei.

Insistăm mai mult asupra evoluției acestei tumori, catalogată de unii autori ca benignă, de alții la limita malignității.

Deși semnalarea potențialului de evoluție malignă a fost făcută încă de la începutul secolului nostru de J. Collins Warren (1905) și deși, în repetate rînduri, studii și cercetări au readus în discuție din ce în ce mai des acest fapt (Haagensen, Stewart, Donnelly, Moore), papilomul intraductal, este încă și în prezent tratat conform schemei terapeutice a unei tumori benigne de sîn, foarte puțini fiind cei ce recomandă supravegherea evoluției tumorii.

Observațiile din ce în ce mai numeroase din literatura de specialitate, precum și urmărirea evoluției cazurilor proprii ne fac să credem și să încadrăm papilomul intraductal ca o leziune de graniță între benignitate și malignitate, cu un mare potențial de evoluție malignă. Virarea caracterelor celulare este imprevizibilă, transformarea malignă (fig. 124) avînd loc uneori într-un interval de numai cîteva luni, fapt care ne îndreptățește să ne aliniem părerii autorilor care susțin necesitatea tratării și încadrării acestei entități morbide printre leziunile cu potențial malign. Menționăm că alți autori au mers și mai departe, încadrînd papilomul intraductal printre leziunile maligne și denumindu-l „carcinom Villeux".

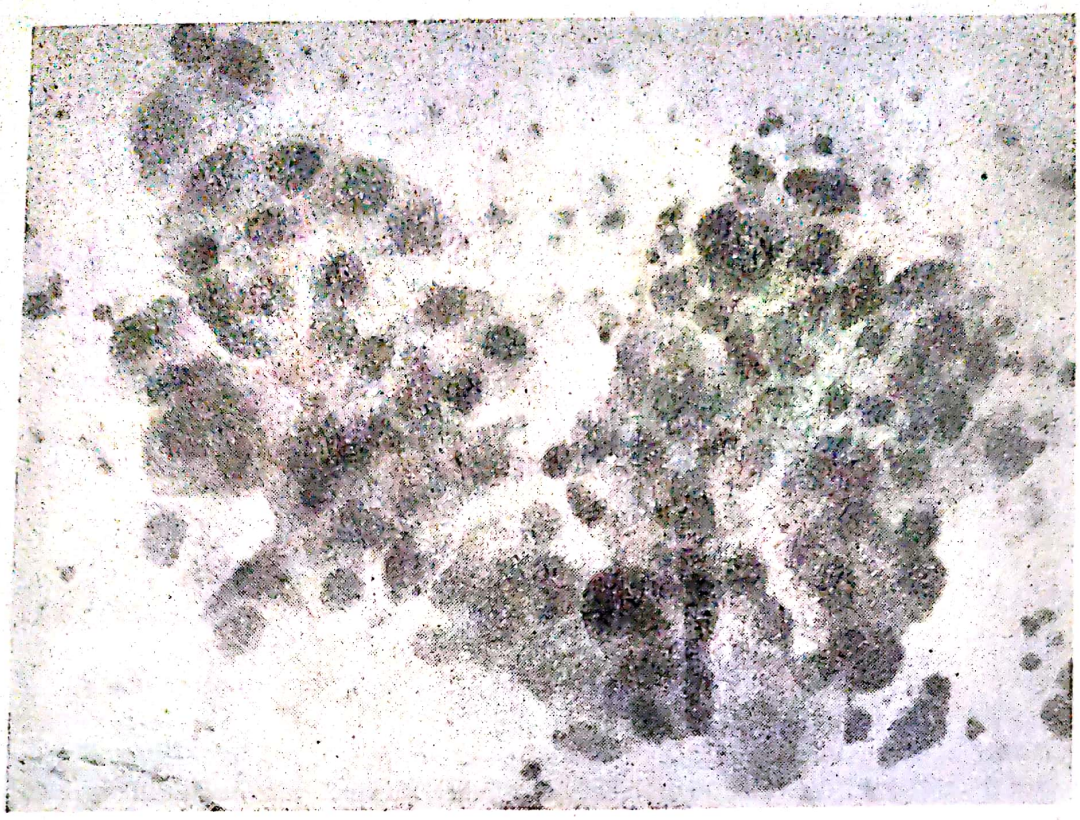

Fig. 124

Avînd în vedere aceste considerente, tratamentul papilomului intraductal trebuie să fie chirurgical. Tactica chirurgicală trebuie să rezolve două probleme principale: prima, excizia întregului canal sau grup de canale galactofore pe care s-a dezvoltat papilomul și a doua, respectarea pe cît posibil a zonelor indemne din parenchimul glandular pentru considerente de ordin estetic.

Pentru a răspunde celor două probleme ridicate de tactica chirurgiei acestei tumori de graniță, în clinica de obstetrică-ginecologie „23 August" folosim din 1979 o metodă proprie, care constă în cromovizualizarea intravitală a zonei afectate, în cursul intervenției chirurgicale, care constă în mamectomie totală subcutanată, mamectomie subtotală sau sectorectomie.

Pentru cromovizualizarea intravitală se cateterizează cu acul de galactografie canalul sau canalele galactofore afectate (fig. 125) și se injectează 0,3—0,5 ml albastru de metilen 0,25%, încet, fără presiune (fig. 126), pe masa de operație, după ce bolnava a fost anesteziată. Urmează apoi incizia, care se practică la limita areolei mamare, circular (fig. 127), în cadranul superior sau inferior, în funcție de localizarea tumorii. Se decolează cu foarfeca glanda mamară de țesutul adipos subtegumentar, se delimitează și disecă zona papilomului intraductal, care apare colorată în albastru, excizia cuprinzînd, în funcție de extensia procesului tumoral, fie un sector de sîn, fie jumătate sau chiar întreaga glandă (fig. 128) (fig. 129), pînă la fascia pectoralului. După excizie, se controlează atent hemostaza și se drenează plaga cu un tub de dren din plastic, subțire, exteriorizat prin șanțul submamar (fig. 130). Se spală plaga cu antibiotice, țesutul adipos restant se capitonează cu fire de catgut, căutînd redarea formei glandei și asigurarea unui pat retroareolar, după care se reface plaga printr-o sutură cu fire separate atraumatice (fig. 131). Piesa operatorie (fig. 132) arată avantajul acestei metode de cromovizualizare intravitală, putîndu-se controla intraoperator limitele tumorii și stabili zona de excizie.

Scanned with OKEN Scanner

Fig. 125

Fig. 126

Fig. 127

Scanned with OKEN Scanner

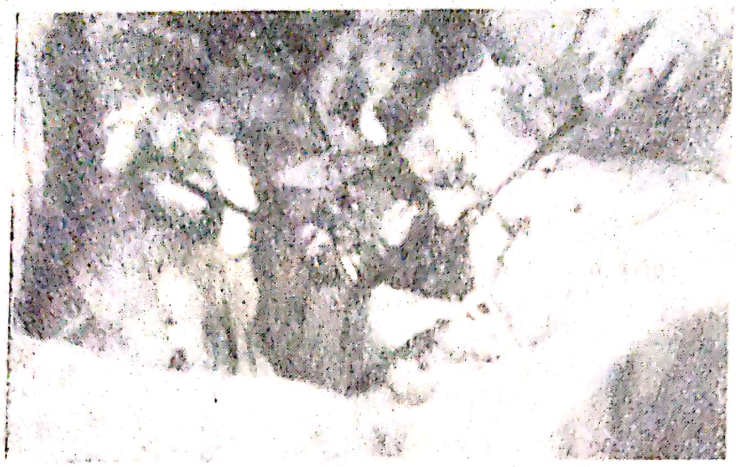

Fig. 128

Fig. 129

Fig. 130

Scanned with OKEN Scanner

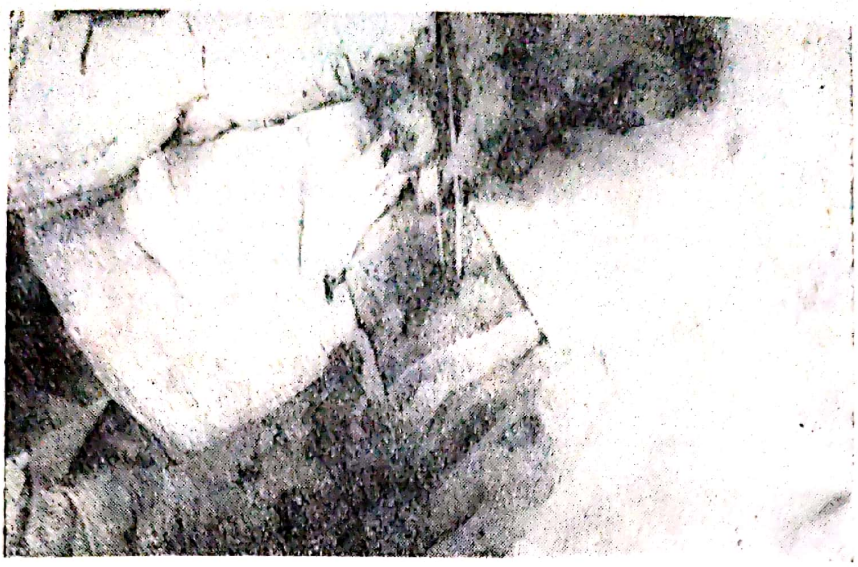

Fig. 131

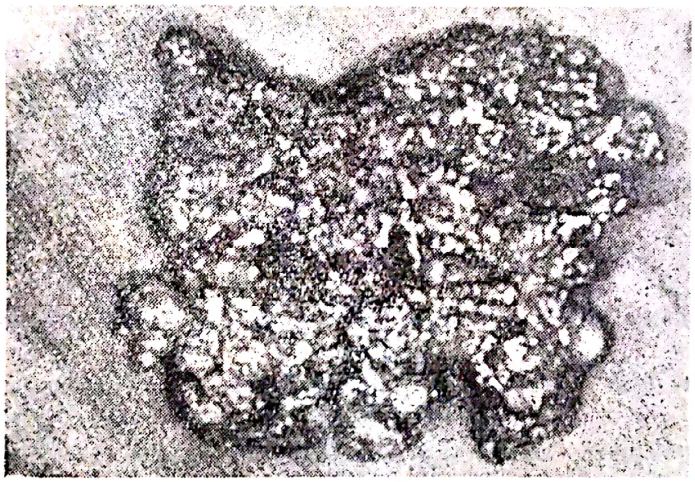

Fig. 132

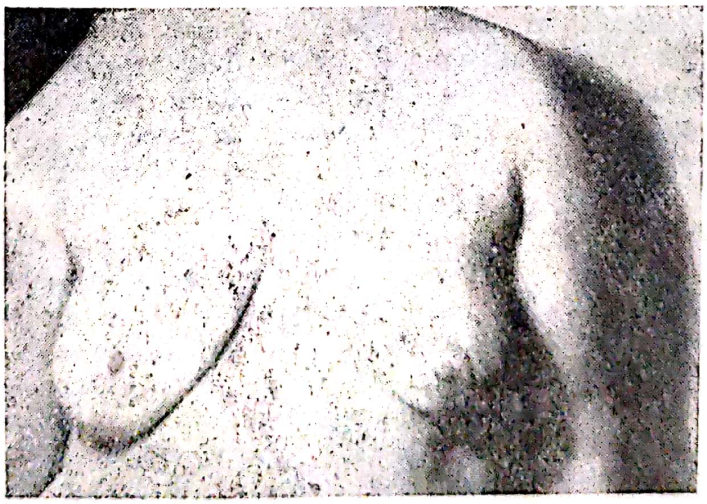

Fig. 133.

Scanned with OKEN Scanner

Evoluția postoperatorie este fără complicații, rezultatul estetic și terapeutic fiind foarte bun (fig. 133) prezentăm rezultatul postoperator al unei astfel de intervenții pentru papilom intraductal, la 3 luni după operație (sînul stîng).

Considerăm că în această problemă controversată și disputată de specialiști, cu multe valențe încă necunoscute, este mai bine să greșim prin îndrăzneală decît prin prudență, în scopul de a stabili o atitudine unitară între aceste diferențe tactice și principiale între autori. Coeficientul de individualitate nu poate să depășească limitele eclectismului, de dragul unei doctrine conservatoare. De aceea trebuie ca slujitorii sănătății omului să-și unească ideile într-o cooperare logică și eficace.

Scanned with OKEN Scanner

Scanned with OKEN Scanner

CAPITOLUL XVI

16.1. Actualităţi în endocrinologia ginecologică

16.1.1. **Ovarul de la concepţie la senescenţă**

Leon Speroff, Robert H. Glase, Nathan G. Kase ● (Endocrinologia ginecologică, ed. II, 1978, p. 65—92)

16.1.1.1. **Embriologia şi diferenţierea ovarului (ovarogeneza)**

În viaţa intrauterină, ovarul omenesc trece prin 4 stadii în dezvoltarea sa: gonadă nediferenţiată, stadiul de diferenţiere şi de supremaţie a corticalei gonadale, stadiul de multiplicare şi maturare a celulelor germinale devenite ovogonii şi stadiul de foliculi primordiali, cu ovogonia oprită în stadiul diploten, din profaza diviziunii meiotice.

Din a 5-a săptămînă de viaţă intrauterină, celulele germinale primordiale, originare din endodermul primitiv al oului uman, populează creasta genitală din mezoteliul celomic pe versantul intern al corpului Wolff, dînd naştere gonadei nediferenţiate (ce conţine 100 000 de celule germinale primordiale) cu medulară şi corticală, care la embrionul cu cariotip 46 XX, va evolua spre ovar, prin proliferarea cordoanelor corticale, începînd din săptămîna a 6-a, a 8-a; la 20 de săptămîni se apreciază un număr de 6—7 milioane de celule primordiale, număr maxim de celule germinale conţinute de ovar. Pe parcursul embriogenezei, începe procesul de atrezie (aproximativ de la vîrsta de 15 săptămîni), concomitent cu procesul de transformare a ovogoniei în ovocit (prin diviziune meiotică). De asemenea, procesul de vascularizare a corticalei prin vase dezvoltate de la mezoovar, concomitent cu maturarea nucleului celulelor germinale. Celulele mezenchimale şi epiteliale se orientează în jurul ovocitelor, în straturi; foliculul primordial este astfel format dintr-un ovocit (cu nucleul în profaza meiozei), înconjurat de un singur strat de celule epiteliale primitive, iar la exterior, de celulele mezenchimale sau celule pretecale. Din celulele mezenchimale rămase se va naşte interstiţiul dintre foliculi, care va deveni stroma ovariană primitivă.

Imediat ce ovocitul a fost înconjurat de rozeta de celule epiteliale primitive, denumite și celulele pregranuloasei, foliculul suferă grade variabile de maturare; aceste evenimente implică creșterea citoplasmei ovocitului, migrarea nucleului excentric, proliferarea mitotică a unor straturi de pregranuloasă, astfel încît ia naștere foliculul primar.

Chiar dacă începe formarea foliculilor din timpul perioadei fetale, conform acelorași legi ca în viața adultă, cînd are loc ovulația, atrezia foliculară este regulă, așa încît, la naștere, ovarul nu conține decît cîțiva foliculi chistici de dimensiuni variabile.

Maturarea foliculară inițială și atrezia au efect profund asupra celulei germinale pe care o conțin; ca urmare a diferențierii foliculare prenatale, numărul total de celule germinale corticale scade la naștere la 1—2 milioane; această depleție, unică în evoluția ovarului, are loc într-un timp foarte scurt, de 20 de săptămîni; microscopia electronică a arătat că are loc eliminarea ovocitelor în cavitatea peritoneală, prin suprafața ovarului.

Ovarul neonatal are aproximativ 1 cm diametru, deși foliculii chistici, care pot să existe, măresc dimensiunile. Corticala conține ovocitele incluse în foliculi primordiali, care prezintă grade variabile de maturație.

Ovarul adult. Pînă la pubertate, numărul celulelor germinale se reduce la 300 000; în următorii 35—40 de ani de viață genitală, acest număr se va reduce în continuare pînă la un punct, cînd la menopauză vor rămîne doar cîteva mii; în acest interval se desfășoară ciclul ovarian tipic, incluzînd maturarea foliculului, ovulația, formarea corpului galben, sub influența hipotalamo-hipofizară; pentru fiecare folicul care va ovula, aproximativ 1 000 devin atrezici, într-un interval variabil.

Creșterea foliculară este dependentă de FSH și LH, ca și de sensibilitatea foliculară la gonadotrofine. Numărul foliculilor care se maturează în cursul unui ciclu, gradul de maturitate morfologică și biochimică, sînt dependente de cantitatea de FSH și LH; la ovarul adult, cele 2 stadii de dezvoltare repetă evoluția din perioada prenatală, dar la alt nivel. Inițial, ovocitul crește paralel cu multiplicarea celulelor granuloasei și formarea tecii interne și a zonei pellucida; se reia și prima meioză, care a fost întreruptă din timpul formării foliculului; în a doua fază a creșterii foliculare se formează microcavități intragranuloase (corpii Call-Exner); și încă nu se știe dacă este vorba de un proces de lichefiere sau de secreție a celulelor granuloasei. Paralel se dezvoltă și teaca internă, care își crește numărul de celule, vascularizația, iar în interiorul celulelor tecale apar vacuole largi, pline cu lipide; pe măsura expansiunii foliculare, stroma din jur, comprimată, dă naștere tecii externe.

Evoluția poate fi oprită în orice moment al acestei dezvoltări și se poate instala atrezia foliculară: componentele granuloasei se fărîmițează (transsudat, detritusuri celulare), sînt resorbite, și cavitatea este obliterată; ovocitul degenerează in situ, iar în final apare o bandă de țesut cicatriceal, înconjurată de teaca externă, ce-și pierde și ea lipidele și nu se mai distinge de țesutul stromal. Uneori, înainte de regresie, foliculul devenit chist poate să rămînă un interval variabil de timp în corticala ovariană; teaca internă secretă estrogenii pe calea pregnenolon, DHA, delta 4-androstendion, fiind principala sursă de estrogeni, iar granuloasa pe calea pregnenolon, progesteron, 17-hidroxiprogesteron. Corpul galben, vascularizat, secretă estrogeni pe calea pregnenolon, progesteron.

Ovulația: din foliculii care au ajuns la grade diferite de maturitate, într-unul singur maturarea va continua, iar dacă secreția de gonadotrofine este favorabilă, are loc ovulația; creșterea cantității de lichid împinge spre corticală ovocitul înconjurat de celulele granuloase, care alcătuiesc cumulus coforus, granuloasa este compri-

Scanned with OKEN Scanner

mată la membrana ce separă granuloasa avasculară de teaca internă, vascularizată și luteinizată.

Experimental, la animal, ovulația este dependentă de creșterea preovulatorie a sintezei foliculare de prostaglandine; inhibiția sintezei de prostaglandine (cu substanțe antiinflamatorii, ca indometacin) produce un corp galben, cu ovocit inclus.

Corpul luteum (corpul galben) se caracterizează prin vascularizația și impregnația lipidică a granuloasei, ale cărei celule s-au hipertrofiat, după ce și-a refăcut integritatea, în urma pontei ovulare; concomitent, teaca își pierde individualitatea. În cele 14 zile ale existenței sale, sub influența unor cantități reduse de LH, corpul galben secretă estrogeni și progesteron.

16.1.1.2. **Corelația dintre maturarea foliculară și secreția de estrogeni**

Creșterea nivelului estrogenilor este urmată de apariția și menținerea caracterelor sexuale secundare, a mucusului cervical, a descuamării vaginale, a proliferării endometrului, menstruației și ovulației. Odată cu apariția estrogenilor se realizează fenotipul feminin, se stimulează creșterea, apar caracterele sexuale secundare, menarha și prima ovulație, iar apoi, pe parcurs de aproximativ 30 de ani, producția de estrogeni și ovulația asigură reproducerea umană. La aproximativ 38—42 de ani, ovulația își pierde frecvența. S-a sugerat că unii foliculi rămași, reduși numeric la cîteva mii, sînt cei mai puțin sensibili la stimulul gonadotrop și astfel nu mai ajung la maturare deplină; pe măsura scăderii numărului de foliculi și a creșterii rezistenței lor la gonadotrofine, scade și producția foliculară de estrogeni. Concomitent, menstrele nu mai apar și se modifică țesuturile, a căror troficitate era menținută de estrogeni.

Dacă menarha corespunde unui anumit punct de pe o curbă ascendentă a secreției de estrogeni, climacteriul definește o perioadă mai îndelungată de scădere a estrogenilor, începînd cu reducerea frecvenței ovulației pînă la dispariția acesteia și terminînd cu atrofia caracterelor sexuale secundare; menopauza corespunde unui singur punct de pe această curbă, cînd maturarea foliculară este insuficientă pentru secreția de estrogeni și nu mai apare menstruația.

16.1.1.3. **Producerea hormonală după epuizarea foliculară**

După instalarea menopauzei, în ovar mai rămîn foliculi (fie că nu au fost stimulați de gonadotrofine, fie că au fost refractari la gonadotrofine), care continuă secreția steroidă și-și modifică morfologia. În perioada periclimacterică, femeile care au avut cicluri regulate prezintă niveluri joase de estradiol și ridicate de FSH, încît ciclurile se modifică mai ales datorită scurtării fazei foliculare; în perioada climacterică sînt niveluri de FSH peste 40 mUI/ml (chiar dacă sîngerarea vaginală nu apare), iar nivelul LH se menține normal. Se consideră că nivelul ridicat de FSH este un indicator al reducerii numărului de foliculi restanți, iar cei rămași au sensibilitate și posibilități reduse de secreție steroidiană; FSH mai poate fi parțial moderat, prin menținerea feed-back-ului negativ al unei substanțe nesteroidiene, secretată de celulele granuloase, asemănătoare cu „inhibin", secretată la bărbați, de celulele Sertoli. Ocazional, se mai poate forma corp galben, care este și secretant. Pe măsură ce ciclurile devin neregulate, sîngerarea vaginală apare la sfîrșitul unei faze luteale necorespunzătoare, sau după un vîrf de estradiol, fără ovulație consecutivă și fără formare de corp galben. Există o creștere de 10—20 de ori a nivelului FHS și de aproximativ 3 ori a celui de

Scanned with OKEN Scanner

LH, atingînd maximum la 1—3 de la instalarea menopauzei, după care declinul este gradat și lent. Nivelul ridicat al FSH și LH este considerat martorul „falimentului" ovarian.

După menopauză, nivelul circulant de androstendion este jumătate din cel anterior menopauzei; provine în majoritate din suprarenală și în mică măsură din ovar; nivelul de testosteron nu scade apreciabil la menopauză, ovarul secretînd mai mult testosteron în postclimax decît în preclimax, probabil datorită stimulării intense cu gonadotropi.

Nivelul circulant al estradiolului în postclimax este de aproximativ 10—20 pg/ml, derivînd din conversia periferică a androstendionului, procentul acestei conversii fiind corelat cu vîrsta. Cantitatea de androstendion este redusă la jumătate, procentul conversiei se dublează în postclimax, cu cît femeia este mai bătrînă; aceste schimburi compensează oarecum nivelul relativ stabil al estrogenilor, de 45 μg/24 de ore.

Procentul conversiei androstendionului în estronă este corelat și cu greutatea; creșterea producției de estrogen paralel cu creșterea greutății este datorată posibilității lipidelor de a aromatiza androgenii; acest fapt explică legătura dintre obezitate și dezvoltarea cancerului de endometru.

După instalarea menopauzei, producția ovariană de estrogeni încetează, dar nivelul estrogenilor este semnificativ la femeile în postclimax, datorită conversiei periferice extraglandulare a androstendionului în estronă; nivelurile sînt variabile de la o femeie la alta, depinzînd de producția extraglandulară, modificată de diferiți factori. Influențele majore sînt două:

a) Creșterea substratului (de exemplu stresul crește producția de androstendion în suprarenală).

b) Creșterea procentului de conversie a androstendionului în estronă, condiționează acumularea de țesut adipos.

Estrogenii proveniți din aceste surse pot fi suficienți pentru menținerea troficității vaginului, sînilor, uretrei.

Dacă stroma ovariană este bine dezvoltată, ea poate să răspundă la stimularea gonadotropă (FSH și LH) și menține steroidogeneza gonadică; pe măsura îmbătrînirii, contribuția suprarenalei la producerea de precursori ai estrogenilor devine inadecvată, iar estrogenii sînt la un nivel insuficient menținerii caracterelor sexuale secundare.

16.1.1.4. **Probleme asociate perioadei reproductive**

S-a observat o creștere a incidenței crimelor și sinuciderilor femeilor în perioada menstrei și în faza imediat premenstruală, ca și tulburări emoționale, care au fost atribuite modificărilor ciclice ale nivelurilcr hormonale. Contraceptivele au efect dublu: depresie și instabilitate comportamentală sau, din contra, stabilizare psihocomportamentală; se elimină aproape complet variațiile steroizilor sexogeni, prin administrarea zilnică a „pilulelor" sau prin administrarea de DEPO-PROVERA 150 mg i.m. la 3 luni. Iritabilitatea și depresia pe care o prezintă unele femei în perioada premenstruală a fost atribuită retenției hidrice și modificărilor nivelului estrogenilor și progesteronului; aceste tulburări se însoțesc uneori de creștere ponderală și edeme, variabile; terapia cu diuretice nu este totdeauna eficientă; tranchilizantele pot să fie mai eficace.

În prezent se consideră că dismenoreea primară se datorează contracțiilor miometriale induse de prostaglandinele secretate de endometru; producția endome-

Scanned with OKEN Scanner

trială de prostaglandine este mai mare în faza luteală a ciclului și crește mai mult în menstruație. Corelația dismenoree-ovulație este datorată producției mari endometriale de prostaglandine din perioada secretorie. Efectul pozitiv al contraceptivelor se explică prin transformarea atrofică a endometrului, cu niveluri reduse de prostaglandine. Administrarea de substanțe care inhibă sinteza prostaglandinelor, reduce dismenoreea, dar trebuie cunoscute și efectele adverse ale „pilulei".

16.1.1.5. Implicațiile clinice ale climacteriului și terapia rațională de substituție estrogenică

După 3 decenii de funcție menstruală și ovulație, la vîrsta de aproximativ 40 de ani, frecvența ovulației se reduce; aceasta inițiază perioada epuizării ovarului, numită climacterium, care va dura 20 de ani și care va însemna pentru fiecare femeie reducerea fertilității, menopauza, atrofia progresivă a țesuturilor, îmbătrînirea. În S.U.A. menopauza se instalează între 48 și 55 de ani, cu media 51,4 ani.

Simptomele cele mai frecvente datorate lipsei de estrogen sînt:

— Tulburări menstruale, incluzînd anovulația, reducerea fertilității, reducerea fluxului menstrual, hipermenoreea și neregularitățile menstruale.

— Instabilitatea vasomotorie (valuri de căldură, transpirații). Cauza valurilor de căldură nu se cunoaște precis, dar se bănuiește că este rezultatul instabilității legăturilor dintre hipotalamus și sistemul nervos vegetativ autonom, determinat de scăderea estrogenilor.

— Modificări psihice: anxietate, stare de tensiune, depresiune, iritabilitate.

— Condiții de atrofie: atrofia epiteliului vaginal a vaginului, a caruncullilor uretrali, dispareunie, prurit vulvar, atrofie tegumentară generală, tulburări urinare, cistite.

— Tulburări variate ca insomnie, cefalee, mialgii, modificări de libido și palpitații, dureri lombosacrate datorită osteoporozei.

În climacteriu există 3 factori care stau la baza modificărilor:

— Depleția de estrogeni și rata cu care scad estrogenii.

— Proprietățile moștenite și dobîndite de a face față procesului de îmbătrînire.

— Impactul psihologic al îmbătrînirii și reacțiile emoționale individuale la „schimbarea" vieții.

Practica medicală ne obligă să acordăm multă atenție acestor tulburări, care pot fi cuprinse în 2 mari etape: I. Climacteriu timpuriu; II. Climacteriu tardiv.

I. *Climacteriu timpuriu (perimenopauza).* Tulburările din această perioadă sînt dependente de viteza cu care scad estrogenii; dacă se datorează castrării chirurgicale sau radiologice, însoțite de tulburări psihice. Se recomandă administrarea i.m. de 25 mg estrogeni conjugați, în perioada de convalescență, imediat după castrarea chirurgicală.

Dacă scăderea estrogenilor este lentă, reacțiile vasomotorii sînt minime, dar anormale și apar uneori sîngerări uterine prelungite, care pun problema unei neoplazii și obligă la investigații. Un mare număr de femei suportă reducerea estrogenilor și menopauza este însoțită de tulburări minime. Cauza acestui mod de reducere a estrogenilor nu se cunoaște precis, dar poate fi datorată sensibilității la gonadotrofine, numărului de foliculi, gradului producției periferice de estrogeni, activității stromei ovariene restante, sănătății fizice și psihice anterioare.

II. *Climacteriu tardiv.* În această perioadă efectele reducerii estrogenilor depind de rezistența la îmbătrînire a țesuturilor țintă, de starea de sănătate, de calitatea dietei și modul de activitate; cantitatea producției de estrogeni prin conversie periferică este, de asemenea, importantă.

La o producție de estrogeni extrem de redusă, nu se mai menține troficitatea țesuturilor estrogen-dependente, dar adesea se mai găsește mucus cervical și epiteliu vaginal estrogenizat, la femei în postclimax de 10—15 ani; stresul poate produce vîrful de estrogeni capabil să determine sîngerarea endometrială.

Avînd în vedere aceste date, autorii arată că la femeile cu valuri de căldură și atrofia tractului genital, problema administrării estrogenilor este de mică importanță, pe cînd la cele cu osteoporoză, suferința poate fi ameliorată prin administrarea estrogenilor. Efectul protector al estrogenilor trebuie cîntărit alături de riscul creșterii incidenței cancerului de endometru, ce poate să urmeze administrării hormonale. Pînă cînd informațiile se vor clarifica, autorii recomandă tratament cu estrogeni la toate femeile cu stigmatul privării hormonale; se va folosi cea mai mică doză care face reversibile deficitele și lunar se va administra progestin în doze mici; se exlud femeile cu tumori estrogendependente, cu tulburări hepatice, cu tromboembolii sau cu condiții predispozante pentru tromboembolii.

Avantajele terapiei estrogenice. Controlul reacțiilor vasomotorii. Efectul este imediat și de durată, deși nu se cunoaște rolul sistemului nervos autonom în producerea acestor tulburări.

— Reducerea tulburărilor emoționale; efectul este mai bun dacă se adaugă și sedative.

— Efectul preventiv al atrofiei, dacă estrogenii sînt administrați din climacteriul incipient. Se va controla periodic intestinul, sînii, metabolismele și funcția inimii.

Osteoporoza se reduce foarte mult, mai ales la coloana vertebrală, care este predispusă la fracturi, ca și la extremități, ale căror număr de fracturi crește mult la femeile peste 60 de ani. Nu există încă dovezi suficiente asupra acțiunii profilactice a estrogenilor în întîrzierea apariției osteoporozei; mecanismul de acțiune pare să fie de interferență cu hormonii paratiroidieni în os, atît la femeile în postclimax, cît și la cele cu menopauză prematură.

— Cardiopatia ischemică. Se consideră că numai în caz de menopauză prematură (sub 40 de ani) estrogenii reduc incidența cardiopatiei, pe cînd la celelalte cazuri în postmenopauză, nu au nici un efect, ci din contra, dozele mai mari, farmacologice, cresc mortalitatea prin boli cardiovasculare.

— Reversibilitatea atrofiei. După reducerea estrogenilor, epidermul devine subțire și numărul mitozelor se reduce; terapia cu estrogeni crește numărul mitozelor și scade incidența iritațiilor și descuamarea.

Atrofia mucoaselor genitourinare este foarte neplăcută; atrofia mucoasei uretrale conduce la îngustarea și inflamația canalului, pînă la apariția stricturilor uretrei distale; atrofia vaginală cu dispareunie, prurit și disconfort în timpul examenului pelvisului răspunde foarte bine la terapia cu estrogeni.

Dezavantajele terapiei cu estrogeni — Cancerul. Terapia de substituție cu estrogeni poate să crească riscul cancerului de sîn, la femeile în postclimax. Într-un studiu pe termen lung al unui tratament cu estrogeni conjugați (0,625 și 0,3 mg) s-a observa t o creștere cu 30% a numărului de cancere de sîn, mai ales după tratamentul îndelungat de 10—12 ani și mai ales după doze mari. Riscul relativ de 1,3 a crescut la 2 după 15 ani de tratament cu estrogeni; nu s-a stabilit încă precis dacă folosirea estrogenilor este cauza cancerului de sîn. Numeroase statistici neagă acest fapt, dar este suficient un singur studiu pozitiv pentru a sugera riscul posibil și pentru a incita la noi cercetări.

Asocierea cancerului de endometru cu administrarea de estrogeni, este mai impresionantă. Administrarea estrogenilor determină creșterea endometrului, care

Scanned with OKEN Scanner

histopatologic se poate traduce prin hiperplazie chistică, polipi adenomatoşi, hiperplazie adenomatoasă, hiperplazie atipică, carcinom *in situ*, adenocarcinom. Se admite că în 10% din cazuri, hiperplazia atipică se asociază cu carcinomul.

Studii retrospective au arătat că administrarea de estrogeni creşte riscul cancerului de endometru de la 4 la 8, riscul crescînd cu durata şi doza. Pentru aceste motive, autorii recomandă asocierea progesteronului, care inhibă dezvoltarea endometrului, prin interferare cu stimulul estrogenic de creştere, prin scăderea cantităţii de receptor citoplasmatic pentru estrogeni şi astfel, complexul estrogenreceptor, translocat la nucleii endometriali, este în număr redus. Expunerea periodică a endometrului la agenţi progesteronici se va interfera cu mitozele şi va întrerupe creşterea; pe de altă parte, va creşte numărul enzimelor de convertire a estradiolului în estronă, estrona părăsind rapid ţesuturile şi astfel nivelul intracelular de estradiol scade.

— *Alte efecte ale estrogenilor.* Dozele mari dau tensiune mamară, sîngerări uterine neregulate, leucoree, edeme şi creştere ponderală, care neliniştesc bolnavele. De aceea, în aceste situaţii bolnavele vor fi revăzute şi trebuie reconsiderate dozele.

— *Efectele metabolice.* Dozele mari determină modificări metabolice care au ca urmare apariţia diabetului, HTA şi aterosclerozei; de aici importanţa anamnezei antecedentelor familiale şi personale, cu urmărire atentă a cazurilor la care s-a început terapia; autorii recomandă un examen anual, incluzînd examenul sînului, pelvisului, rectului, T.A. examen de urină, examene complete sangvine.

Metoda terapiei cu estrogeni. Nu are importanţă ce preparat se foloseşte, pentru că răspunsul organismului nu este identic cu rezultatele obţinute *in vitro*. Se consideră că estrona este agent oncogen, deoarece la femeile în postclimax este singurul estrogen circulant, dar acest fapt nu este sigur. Nu estrogenul este important, ci durata, doza şi continuitatea administrării în absenţa progesteronului; se consideră că doza zilnică de 10 μg de etinil-estradiol este necesară pentru a suprima LH şi FSH, la fel ca o doză de 1,25 mg estrogeni conjugaţi.

Tratamentul trebuie început la un an după instalarea menopauzei, dacă nu există sîngerări neregulate şi după ce femeia cunoaşte avantajele şi riscurile; se va asocia mereu cu progestin.

La femeile care mai au uter, se recomandă tratament sub formă ciclică: 3 săptămîni de estrogeni (1—24 ale lunii) şi apoi 7 zile pauză; în ultimele 7 zile de tratament estrogenic se recomandă asocierea unei doze zilnice de 10 mg medroxiprogesteron acetat (Provera). Deşi unii clinicieni nu consideră necesară administrarea ciclică a estrogenilor şi nici asocierea cu progesteron la femeile histerectomizate, autorii subliniază importanţa asocierii, pentru prevenirea cancerului de sîn.

Doza de estrogeni trebuie să fie suficientă pentru a susţine funcţiile fiziologice, dar mai mică decît cea necesară întreţinerii sîngerării menstruale. Pentru stadiile climacteriului incipient sînt suficiente doze de 0,625 mg estrogeni conjugaţi, zilnic, pentru că sînt încă mici cantităţi endogene de estrogeni. În climacteriul avansat, unde nivelul de estrogeni este mult redus, dozele trebuie crescute la 1,25 mg/zi.

Apariţia sîngerării uterine impune reevaluarea cazului, aspiraţie uterină şi, dacă apar semne de hiperplazie endometrială, trebuie efectuat chiuretaj uterin bioptic şi redusă doza sau administrată discontinuu, dacă nu se evidenţiază transformarea malignă.

Cînd estrogenii sînt contraindicaţi, se va administra Depoprovera (150 mg la 3 luni) pentru reducerea tulburărilor vasomotorii. Mecanismul de acţiune nu se cunoaşte, dar se bănuieşte că este vorba de transformarea progesteronului în estrogeni. Nu se cunoaşte efectul acestui progestativ asupra altor tulburări legate de

Scanned with OKEN Scanner

menopauză (de exemplu, asupra osteoporozei). Pentru creşterea libido-ului se recomandă asocierea de metiltestosteron la estrogeni (pînă la 5 mg/zi) cu avizare asupra hirsutismului care poate să apară.

16.1.2. **Amenoreea**

Leon Speroff, Robert H. Glass, Nathan G. Kase ● *(Williams & Wilkins Co, Baltimore)*

16.1.2.1. **Definiţie**

Orice femeie care îndeplineşte următoarele criterii, trebuie considerată amenoreică:

— Absenţa menstruaţiei pînă la vîrsta de 14 ani, fără apariţia şi dezvoltarea caracterelor sexuale secundare.

— Absenţa menstruaţiei pînă la 16 ani, cu caractere sexuale secundare prezente.

— La femeile normal menstruate, absenţa menstruaţiei pe un interval corespunzător la cel puţin 3 cicluri menstruale sau 6 luni de absenţă a menstruaţiei.

Nu se discută cazurile tinerelor cu semne clinice evidente de sindrom Turner sau cazurile celor de 14 ani, fără vagin, dar cu caractere sexuale secundare bine dezvoltate.

Avînd în vedere aceste criterii, nu mai este necesară clasificarea amenoreelor în primare şi secundare.

Se descriu 4 categorii de amenoree, avînd în vedere necesitatea integrităţii utero-cervico-vaginale, ovariene, hipofizare, hipotalamice:

— I: anomalii ale uterului şi ale căilor de evacuare a sîngelui menstrual,

— II: anomalii ovariene,

— III: anomalii ale antehipofizei,

— IV: anomalii ale sistemului nervos central (hipotalamus).

16.1.2.2. **Diagnosticul amenoreei**

După efectuarea anamnezei, examenului fizic general şi genital, se încep examenele de laborator şi testele terapeutice.

I. Prima treaptă a investigaţiilor paraclinice este reprezentată de dozarea estrogenilor şi a efectului lor asupra căilor genitale, de dozarea prolactinei plasmatice. Pentru a cerceta integritatea sistemului hipofizo-ovarian, se recomandă administrarea de progestative pure, fără acţiune estrogenică: fie progesteron soluţie uleioasă (200 mg i.m.), fie un produs activ pe cale orală, acetat de medroxiprogesteron (Provera) 10 mg/zi, timp de 5 zile. Pilulele anticoncepţionale sînt contraindicate, deoarece compuşii lor sînt metabolizaţi spre estrogeni şi nu au efect pur progestativ. În primele 2—7 zile după administrarea de progesteron, va apărea sau nu, sîngerarea; dacă apare sîngerarea, se precizează anovulaţia şi se confirmă prezenţa unor căi genitale libere şi a unui endometru reactiv, suficient pregătit de estrogenii endogeni. Prezenţa estrogenilor confirmă cel puţin funcţionalitatea ovariană, antehipofizară şi a sistemului nervos central care însă nu este perfectă, din cauza lipsei ovulaţiei.

În absenţa galactoreei şi dacă nivelul de prolactină plasmatică este sub 20 mg/ml (adică normal), nu mai sînt necesare investigaţii pentru depistarea unei tumori hipofizare. Dacă nivelul prolactinei este crescut, este absolut necesară politomografia şeii turceşti. Sînt rare cazurile de tumori hipofizare sau de vecinătate, care prezintă

Scanned with OKEN Scanner

sîngerare la administrarea de progesteron și la care dozarea prolactinei este de mare importanță pentru diagnostic. Datorită faptului că politomografia este foarte costisitoare, cînd apare hemoragia de privațiune după administrarea de progesteron, în absența galactoreei și cu un nivel de prolactină normal, se scoate din discuție, cu multă certitudine, prezența unei tumori hipofizare.

În ce măsură sîngerarea constituie un răspuns al privațiunii hormonale?

Dacă după administrarea de progesteron apar numai cîteva picături de sînge, se consideră că estrogenii sînt la limita inferioară a normalului. Un asemenea caz trebuie urmărit în continuare și reevaluat periodic, deoarece, în timp, răspunsul se poate negativa și bolnava trebuie plasată în altă categorie. Sîngerarea mai mult decît cîteva picături este considerată adevărată hemoragie de privațiune.

II. Dacă nu apare sîngerare după administrarea de progesteron, fie că nu există permeabilitatea căilor genitale, fie că nu a avut loc transformarea endometrială sub acțiunea estrogenilor. În această situație, se începe a doua etapă a investigațiilor. Se administrează estrogeni activi pe cale orală, în cantitate și pe o durată convenabilă transformării proliferative endometriale, iar sîngerarea de privațiune confirmă receptivitatea uterină și permeabilitatea, integritatea căilor genitale. Se administrează 2,5 mg/zi de estrogeni conjugați, timp de 21 de zile, iar în ultimele 5 zile, zilnic, cîte 10 mg Provera, care ajută apariției hemoragiei de privațiune. În absența sîngerării, se mai poate încerca cu multă precauție administrarea din nou, de estrogeni. Dacă nu are loc sîngerarea, diagnosticul defectului categoriei I este cert (endometru, căi de eliminare); dacă sîngerarea are loc, categoria I nu intră în discuție, dacă stimularea s-a făcut cu cantități suficiente de estrogeni.

La o femeie, la care examenul genital arată organe genitale externe și interne normale și în istoric nu există vreun episod infecțios sau traumatic (de exemplu chiuretaj), treapta a doua a investigațiilor poate fi omisă.

III. Dacă s-a dovedit că lipsa estrogenilor este cauza amenoreei, a treia etapă a investigațiilor trebuie să elucideze dacă gonadotrofinele sau aparatul folicular ovarian funcționează necorespunzător.

Măsurarea gonadotrofinelor se va face numai la 2 săptămîni de la testul cu estrogeni (deoarece nivelurile bazale ale gonadotrofinelor sînt temporar și artificial modificate); s-a renunțat la dozarea gonadotrofinelor urinare (din urina pe 24 de ore) și se preferă dozarea radioimunologică din sînge. Valori normale bazale pentru LH seric: 5—25 mUI/ml, cu valori de 3 ori mai mari la mijlocul ciclului (dacă la 2 săptămîni de la dozare, bolnava nu sîngerează, înseamnă că nivelul ridicat de LH este anormal); nivelurile de FSH sub 5 mUI/ml, ca și cel peste 40 mUI/ml sînt anormale.

Treapta a II-a stabilește dacă lipsa estrogenilor este datorată unei activități anormale foliculare sau a axului hipotalamo-hipofizar (categoriile III și IV); valorile gonadotrofinelor la femeile care nu au avut sîngerare la testul cu progesteron, pot fi normale, reduse sau crescute.

Dacă FSH este peste 40 mUI/ml, cauza amenoreei este insuficiența gonadică, iar valorile normale sau reduse indică o insuficiență hipofizară.

În practică, valorile LH sub 5 mUI/ml sînt un indicator mai bun pentru hipogonadotropism, iar valorile FSH peste 40 mUI/ml pentru insuficiență gonadică; valori de peste 40 mUI/ml înseamnă epuizarea stocului de foliculi ovarieni. Femeile cu valori de FSH peste 40 mUI/ml nu răspund la stimularea ovulației și trebuie considerate sterile. Asocierea unor valori mari de FSH cu valori mari de LH, cu insuficiență ovariană, arată că alte investigații asupra ovarului nu mai sînt necesare. Laparoscopia pentru vizualizarea ovarului și biopsia foliculilor ovarieni supun bolnava la riscuri

Scanned with OKEN Scanner

inutile operatorii și anestezice. Deoarece valorile de FSH au mare importanță asupra fertilității viitoare a femeii, se impune repetarea dozărilor.

Valori ridicate numai de LH nu stabilesc prin ele însele insuficiența ovariană; ocazional, vîrfuri înalte de LH pot fi găsite în prezența unor foliculi ovarieni normali, ceea ce se explică prin secreția pulsatilă de LH și o singură determinare poate fi făcută la întîmplare, dar nici determinările seriate de LH și FSH nu oferă date suplimentare.

Există și condiții de deficit a unei singure gonadotrofine. O femeie cu deficit izolat de FSH, are amenoree primară, sau prezintă nivel de LH și FSH nedetectabil. Sînt rare cazurile în care ambii gonadotropi sînt crescuți: sindromul ovarului rezistent, perioada perimenopauzică, tumorile secretante de gonadotropi, amenoreea primară prin deficit de 17-hidroxilază.

Valori crescute ale gonadotrofinelor. Bolnavelor cu FSH peste 40 mUI/ml trebuie să li se efectueze cariotipul pentru a descoperi un cromozom Y, deoarece, la adult, prezența acestuia se asociază în 25% de cazuri cu tumori maligne gonadice. Tuturor bolnavelor cu cromozom Y detectat în sîngele periferic, trebuie să li se efectueze gonadectomie. După 35 de ani se consideră că nu mai este necesară idiograma la femeile cu amenoree și FSH crescut, deoarece de la această vîrstă se consideră că este vorba de menopauză prematură.

Există și situația unui cariotip normal la elementele figurate sangvine, dar cu mozaicism, cu Y la celulele gonadice; la femeile între 30 și 35 de ani, trebuie determinat cariotipul, ca să existe certitudinea absenței unei situații descrisă anterior și posibilității malignizării ovarului. Hirsutismul sau virilizarea nu se asociază totdeauna cu mozaicism Y, astfel că absența lor nu înseamnă cariotip normal.

Gonadotrofine în limitele normale. Se pune întrebarea de ce femeile cu hipoestrogenie (test negativ la progesteron) prezintă la radioimunodozare valori normale de FSH și LH circulante. Dacă FSH și LH ar fi în cantități real normale în circulație, ar stimula foliculii ovarieni, iar nivelul de estrogeni ar fi suficient pentru determinarea sîngerării de privațiune. Se pare că paradoxul acestei situații este heterogenitatea moleculei glicoproteice a hormonilor; mediul hipoestrogenic determină secreția de gonadotropi hipofizari cu molecule mai mari decît normal, fenomen care determină modificări ale acidului sialic conținut în molecula glicoproteinelor. De aceea, prin radioimunodozare sînt determinate și aceste molecule anormal de mari, dar care sînt inactive biologic. Din punct de vedere clinic, valorile normale de FSH și LH la femeile cu test negativ la progesteron trebuie considerate ca insuficiență hipotalamohipofizară.

Valori scăzute ale gonadotrofinelor. Dacă gonadotrofinele sînt scăzute sau în limite normale, trebuie localizată disfuncția hipofizară (categoria a III-a) sau hipotalamică (categoria a IV-a).

Efectuînd secțiuni tomografice la 1 mm prin șaua turcească proiecție laterală și antero-posterioară, politomografia va evidenția tumori cu diametru de 5—10 mm, care nu se observă pe o radiografie simplă. Semnele tipice pe politomografie pentru tumoare hipofizară sînt: lărgirea localizată a peretelui antero-inferior (lateralizarea este o caracteristică semnificativă) și eroziunea (demineralizarea) peretelui anterior sau posterior; cînd tumoarea are peste 10 mm diametru, diametrele șeii turcești sînt crescute.

Examenul cîmpului vizual se face numai la bolnavele cu politomografii anormale: este normal chiar în prezența unor modificări semnificative ale șeii turcești, încît nu dă date suplimentare precise.

Evaluarea paraclinică a funcției tiroidiene (inclusiv dozarea de TSH) trebuie să facă parte din *screening*-ul diagnosticului amenoreelor.

Scanned with OKEN Scanner

Dacă amenoreea este singurul simptom la o femeie normală, examinarea şeii turceşti trebuie efectuată anual, ca o precauţie pentru evitarea evoluţiei unei tumori. Cazurile de tumori hipofizare cu evoluţie lentă, insidioasă, pot prezenta amenoree cu mulţi ani înaintea apariţiei modificărilor radiologice ale şeii turceşti; se începe cu compromiterea ovulaţiei şi se ajunge la panhipopituitarism, întîi hormonul de creştere, apoi FSH şi LH, iar în final TSH şi ACTH. Sînt rare cazurile de afectare a unui singur hormon trop hipofizar şi la fel de rare cele cu gonadotrofine crescute.

Anomaliile şeii turceşti declanşează examinări şi investigaţii paraclinice, astfel codificate:

În ziua internării: examen neurochirurgical, examen oftalmologic cu determinarea cîmpului vizual.

În prima zi de spitalizare: — studii de bază: indicii tiroidieni + TSH; FSH, LH, prolactina, STH, cortizolemia;

— tomografia axială indică extensia supraselară şi necesitatea unei angiografii înaintea unei pneumoencefalografii.

În a doua zi de spitalizare: — pneumoencefalograma cu tomografii (esenţială pentru determinarea extensiei supraselare şi pentru excluderea diagnosticului de şa turcească goală;

— în caz de acromegalie: testul toleranţei la glucoză. Testul toleranţei la insulină indică rezervele hipofizare de STH şi ACTH. Se determină nivelul glucozei, cortizolului şi STH la 0, 15, 30, 45, 60 şi 120 de minute, după ce s-a administrat insulină ordinară (0,15 unităţi i.v.) la momentul 0. Scăderea glucozei cu 50% sau mai mult este asociată cu creşterea STH cu mai mult de 5 ng/ml.

Dozarea hormonilor hipofizari în lichidul cefalorahidian prelevat în timpul pneumoencefalogramei poate fi de folos în detectarea unor tumori mari. Evaluarea funcţiei tiroidiene este importantă pentru descoperirea nivelurilor ridicate de prolactină, datorită hipotiroidiei. Incidenţa şeii turceşti goale este semnificativă, iar pneumoencefalograma este esenţială pentru a preveni o intervenţie chirurgicală neavenită.

Sindromul Asherman. Amenoreea este secundară distrucţiei endometrului, ca urmare a unor chiuretaje prea zeloase din postpartum, determinînd cicatrice intrauterine cu sinechii multiple, evidenţiate la histerogramă. Dacă funcţia ovariană este normală, curba termică este bifazică. Autorii tratează prin dilataţie şi chiuretaj, pentru a rupe sinechiile şi la nevoie se foloseşte histerograma pentru a avea siguranţa eliberării cavităţii uterine.

În prezent se preferă histeroscopia cu liza sinechiilor, în locul dilataţiei şi chiuretajului „orb". Pentru prevenirea refacerii sinechiilor, se recomandă introducerea în cavitatea uterină a unui balonaş de cateter Foley pediatric, umplut cu 3 ml şi cateterul se scoate după 7 zile. Se folosesc antibiotice cu spectru larg, preoperator şi 10 zile postoperator; bolnava este tratată în continuare cu doze mari, stimulative de estrogeni (de exemplu, zilnic, 10 mg de estrogeni conjugaţi, timp de 3 săptămîni asociat cu 10 mg zilnic Provena, în a 3-a săptămînă de tratament). Dacă prima tentativă eşuează, se recomandă repetarea, ca şi în cazurile în care se urmăreşte reluarea fertilităţii.

În S.U.A., tuberculoza endometrială este o cauză rară de sinechie şi se recomandă diagnosticul prin culturi din sîngele menstrual sau din endometrul prelevat prin biopsie. Ankilostomiaza uterină este tot o cauză rară şi ouăle de ankilostoma se găsesc în urină, fecale, sînge menstrual, endometru sau în mucoasa rectală prelevată prin biopsie rectală.

Anomalii ale tractului müllerian. În amenoreele primare trebuie eliminată discontinuitatea elementelor derivate din canalul Müller. Examenul clinic va constata imper-

Scanned with OKEN Scanner

foraţia himenului, obliterarea introitului vaginal şi absenţa continuităţii canalului vaginal; colul şi uterul pot fi absente în totalitate; mai există cazuri în care uterul nu are cavitate sau nu are endometru. În aceste situaţii, cu excepţia ultimei, hematocolposul, hematometria, hematoperitoneul sînt motivele pentru care se prezintă bolnava; incizia şi drenajul diafragmului care obstruează tractul müllerian pot fi urmate de lezări ale vezicii urinare, uretrei, rectului. Nu trebuie uitat că aceste leziuni se însoţesc de malformaţii ale tractului gastrointestinal sau urinar.

Agenezia müllerianâ. Lipsa dezvoltării tractului müllerian (sindromul Mayer-Rokitansky-Kuster-Hauser) este diagnosticul cazurilor cu amenoree primară şi absenţa vaginului; cauză de amenoree primară mai frecventă decît testiculul feminizant şi a doua cauză după disgenezia ovariană. Bolnavele prezintă vagin hipoplazic sau absent; uterul poate fi normal, dar nu are nici o legătură cu introitul, sau poate fi rudimentar, bicorn. În cazul existenţei unei cavităţi uterine rudimentare cu endometru funcţional, durerile ciclice abdominale determină bolnava să se prezinte la medic. Datorită asemănării cu unele tipuri de pseudohermafroditism observate la bărbaţi, se indică efectuarea cariotipului (normal în cazurile de sindrom Rokitansky). Funcţia ovariană este normală, fapt dovedit de curba termică bifazică şi de nivelul progesteronului periferic. Sporadică de obicei, afecţiunea se poate întîlni mai frecvent în cadrul aceleiaşi familii.

Datorită asocierii cu alte malformaţii, se indică efectuarea examenelor radiologice pentru depistarea afectării renale şi scheletice, mai ales ale coloanei vertebrale. Cînd se constată prezenţa uterului (pe baza examenului clinic), ecografia poate fi de real folos, aducînd indicaţii suplimentare asupra dimensiunilor uterului şi simetriei uterine.

Datorită dificultăţilor şi complicaţiilor intervenţiilor chirurgicale, s-a abandonat construcţia chirurgicală a unui neovagin, preferîndu-se dilataţii progresive, după cum a indicat pentru prima dată Frank (1938), apoi Wabrek (1971). Se folosesc dilatatoare vaginale de sticlă, timp de 20 de minute zilnic, începînd cu o direcţie în jos şi posterior, iar după 2 săptămîni în sus, în axul vaginului; folosind dilatatoare cu calibru progresiv crescînd, în aproximativ 6 săptămîni se poate realiza un vagin funcţional.

Intervenţiile chirurgicale se recomandă în cazurile cu uter funcţional şi la care se urmăreşte fertilitatea; simptomele unei menstruaţii „oprite" pot identifica asemenea cazuri.

Testiculul feminizant. În aceste cazuri este vorba de pseudohermafroditi; cariotipul 46 XY, iar gonadele sînt opuse căilor genitale externe, subiecţii au fenotip feminin, dar cu pilozitate pubiană şi axilară reduse sau absente. Transmiterea este genetică-recesivă, legată de gena responsabilă de receptorul intracelular al androgenilor.

Diagnosticul se precizează pe: 1. Copilul este de sex feminin cu hernie inghinală, deşi de multe ori testiculele sînt parţial coborîte; 2. Amenoreea primară şi uter absent. 3. Lipseşte părul de pe corp.

Aceste bolnave sînt normale la naştere, cu excepţia unor hernii inghinale, iar în cele mai multe cazuri nu sînt examinate decît la pubertate. Creşterea şi dezvoltarea sînt normale, deşi de multe ori au exces ponderal şi aspect cu tendinţă la eunucoidism (braţe lungi, mîini şi picioare mari), sînt voluminoşi, dar anormali, ţesutul mamar glandular este redus, mamelonul mic, areola puţin pigmentată, palidă. Peste 50% din cazuri au hernii inghinale, labiile mici sînt subdezvoltate şi vaginul „orb" sau mai puţin adînc decît normal; trompele rudimentare sînt alcătuite din ţesut fibromuscular şi rareori prezintă epiteliu. Testiculele pot fi intraabdominale, dar cel

Scanned with OKEN Scanner

mai des în sacul herniar ; testiculele sînt asemănătoare oricărui caz de criptorhidie, dar cu menţiunea că pot fi nodulare. La pubertate, tubii se dezvoltă puţin şi sînt căptuşiţi de celule imature, germinale şi celule Sertoli ; nu are loc spermatogeneza. Deoarece incidenţa neoplasmului este frecventă, se indică extirparea testiculelor şi terapie hormonală de substituţie, după ce creşterea pubertară a încetat. Aceasta este singura excepţie de la regula că gonada cu un cromozom Y trebuie extirpată înainte de pubertate ; explicaţia este faptul că dezvoltarea obţinută prin terapie hormonală substitutivă nu este echivalentă cu cea determinată de hormonii endogeni.

Cînd s-a studiat prima oară, au fost găsite valori normale ale 17-cetosteroizilor şi s-a sugerat că există o rezistenţă a organelor receptoare şi nu o absenţă a androgenilor, o insensibilitate congenitală la androgeni. Nivelul plasmatic al testosteronului este normal (ca la bărbat), ca şi *clearance-ul* şi metabolismul testosteronului; deci aceste bolnave au testosteron, dar nu „răspund" la androgenii, fie proprii, fie administraţi local sau sistemic. De aceea momentele critice ale diferenţierii sexuale, cînd ar necesita androgeni, nu se manifestă, iar dezvoltarea este de tip feminin.

Cazurile incomplete de testicul feminizant au un oarecare răspuns la androgeni ; acestea au clitoris hipertrofiat sau chiar penis, pilozitate axilară şi pubiană, sînii dezvoltaţi. Gonadectomia nu este obligatorie, dar numai în cazurile în care se urmăreşte reducerea virilismului. Bolnavii cu deficit testicular de 17-dehidrogenază au nivel redus de testosteron, iar clinic, un sindrom incomplet de testicul feminizant. Deoarece tratamentul este acelaşi, precizarea diagnosticului nu este esenţială.

Sindromul Turner. Caracteristicile de talie redusă, gît palmat, torace în carenă, alături de amenoree hipergonadotropă hipoestrogenică, precizează diagnosticul, la o examinare superficială. Trebuie acordată atenţie cazurilor mai puţin comune. Coarctaţia de aortă şi malformaţiile căilor colectoare urinare trebuie excluse. La toate cazurile cu hormoni gonadotropi crescuţi, chiar în absenţa semnelor clinice clasice, efectuarea cariotipului este obligatorie ; se va confirma un sindrom pur : 45 X.

Mozaicism. Prezenţa mozaicismului (linii celulare multiple, cu variate compoziţii de cromozomi sexuali) trebuie exclusă dintr-un motiv foarte important. Prezenţa în cariotip a cromozomului Y impune laparotomie şi extirparea gonadei, pe baza faptului că prezenţa de ţesut testicular în interiorul unei gonade este factor predispozant pentru tumori sau de dezvoltare heterosexuală (virilizare). Numai la cazurile complete de testicul feminizant se poate întîrzia cu intervenţia chirurgicală pînă la pubertate, deoarece individul este rezistent la androgeni. În toate cazurile cu cromozom Y, gonadectomia trebuie efectuată înainte de pubertate şi de virilizarea pubertară ; numai 30% din cazuri nu prezintă virilizare. De aceea, chiar dacă individul este aparent normal, dar are un nivel crescut de hormoni gonadotropi, trebuie efectuat cariotipul şi dacă se descoperă un cromozom Y, se va face gonadectomia profilactică, înainte de pubertate şi de apariţia transformării neoplazice.

Există şi mozaicism la care lipseşte cromozomul Y (exemplu XX/XO), la care gonada conţine ţesut cortical de tip ovarian, ce poate determina un oarecare grad de dezvoltare feminină şi, ocazional, menstre şi fertilitate. Aceste femei sînt normale, cu statură normală, dar menopauza prematură este frecventă. Numărul redus de foliculi funcţionali este limitat de constituţia cromozomială anormală.

Complexul variaţiilor disgeneziilor ovariene, de la forma pură la aspectul aparent normal morfologic şi funcţional cu menopauză prematură, este rezultatul unor mozaicisme variabile, determinînd amestec de corticală cu medulară în gonadă. Importanţa clinică a acestor informaţii justifică efectuarea cariotipului în toate cazurile cu gonadotrofine crescute. Determinarea antigenului H—Y poate fi mai folositoare decît cariotipul pentru depistarea ţesutului testicular.

Scanned with OKEN Scanner

Agenezia gonadică este determinată de infecții virale sau dismetabolii în perioadele precoce ale vieții intrauterine, care determină amenoree primară cu hipergonadotropism.

Sindromul ovarului rezistent. Sînt rare cazurile de amenoree cu gonadotropi în cantități crescute și cu foliculi ovarieni prezenți. Sînt necesare cantități crescute de hormoni gonadotropi pentru inducerea creșterii foliculare și secreției de estrogeni. Pentru diagnostic este necesară laparotomia, ca și pentru aprecierea histologică exactă a ovarului (biopsia prin laparoscopie nu este suficientă). Datorită raritații și dozelor mari de gonadotrofine necesare pentru realizarea sarcinii se consideră că nu este prea indicată laparotomia pentru biopsia ovariană la fiecare caz de amenoree cu gonadotrofine crescute și cariotip normal.

Perioada perimenopauzică este asemănătoare sindromului ovarului rezistent ; în această perioadă (indiferent că este prematur între 30 și 38 de ani, sau în perioada normală) rămîne un număr redus de foliculi ovarieni, care răspund la cantitatea crescută de gonadotrofine.

Foarte rar, se întîlnesc niveluri crescute de FSH și LH în postpartum.

Insuficiența ovariană prematură datorită anticorpilor anticelule steroidoformatoare se întîlnește frecvent asociată cu boala Addison idiopatică.

Tumorile hipofizare. Examenele necroptice evidențiază tumori hipofizare cu o frecvență de 2—22,5% la vîrste de la 2 la 86 de ani, mai ales în al 6-lea deceniu al vieții, cu dispoziție egală între cele două sexe.

Următoarele informații trebuie să sugereze asemenea tumori :

— Un nivel crescut al prolactinei la amenoreice, la care nu se descoperă o altă cauză (nivelul prolactinei nu este crescut în amenoreile de cauză genetică, în anorexia nervoasă, sau insuficiență ovariană).

— Numai 1/3 din bolnavele cu nivel ridicat de prolactină cu galactoree, probabil pentru că nivelul redus de estrogeni nu permite acțiunea prolactinei asupra sînilor (a canalelor galactofore).

— Este posibil la 1/3 din femeile cu amenoree secundară să existe un adenom hipofizar chiar dacă este prezentă galactoreea, deși 1/2 din cazuri au șa turcească normală.

— La bolnavele cu tumori hipofizare, asocierea amenoreii cu niveluri ridicate de prolactină este destul de frecventă. Într-un studiu de 62 de bolnave cu tumori hipofizare (fără acromegalie sau sindrom Cushing), 75% din bolnavele cu amenoree aveau prolactină în cantități crescute.

O problemă importantă este comportamentul acestor tumori în timpul sarcinii. În a doua jumătate a sarcinii, tumorile hipofizare și paraselare pot să crească și să determine compresiunea chiasmatică, care dispare de obicei după naștere. Secvențele se pot repeta la sarcinile ulterioare, ducînd la cecitate. În cazul creșterii tumorii, tulburările vizuale se însoțesc de cefalee persistentă și rebelă.

Tehnicilor noi de diagnostic li se adaugă și noi metode operatorii cu limite largi de siguranță, sub microscop, pe cale transsfenoidală. După o incizie labială, cu disecția mucoasei nazale și îndepărtarea septului nazal, cu rezecția planșeului sinusului sfenoid, se ajunge la șaua turcească ; sub microscop se vizualizează țesutul tumoral care se delimitează de țesutul normal galben-portocaliu. Dacă tumoarea nu este incapsulată, limita dintre țesuturi este greu de stabilit. Adenomul ca un mic nodul este momentul ideal pentru excizia tumorii, deoarece cînd crește este rău delimitat de țesutul din jur și îndepărtarea în totalitate nu mai este posibilă. Iradierea

Scanned with OKEN Scanner

postoperatorie este determinată de aspectul histopatologic al marginilor țesutului extirpat și de nivelul postoperator al prolactinei. Postoperator se remit tulburările vizuale datorate extensiei supraselare.

16.1.2.3. **Atitudinea terapeutică determinată de rezultatele examinărilor**

Politomografie anormală cu prolactină crescută. Cînd pneumoencefalograma arată prezența unei tumori, se preferă microchirurgia transsfenoidală, dacă este posibil.

Dacă pneumoencefalograma este normală, dar nivelul prolactinei este foarte ridicat, sau dacă alte funcții ale adenohipofizei sînt alterate în afara celei gonadotrope, se indică microchirurgia transsfenoidală.

Dacă pneumoencefalograma este normală, nivelul prolactinei ușor crescut sau moderat crescut (20—50 mg/ml) decizia este dificilă. Dacă bolnava dorește sarcina și tratamentul cu alcaloizi de ergoți nu este posibil, se preferă intervenția chirurgicală, iar dacă politomografia este numai ușor modificată, se poate încerca tratamentul medical cu alcaloizi de ergoți. Deoarece este imposibil să se prevadă care tumori vor crește și care vor persista cu modificări minime peste ani, se consideră mai rezonabilă adoptarea unei atitudini conservatoare, cu lungă urmărire prin dispensarizare.

— *Politomografie anormală cu nivel normal de prolactină.* Dacă pneumoencefalograma este normală și nu există nici o altă modificare a funcțiilor adenohipofizei, se recomandă urmărirea bolnavei. Creșterea evidentă a tumorii poate să aibă loc în minimum 6 luni sau peste 10—20 de ani ; dacă bolnava rămîne gravidă, se va determina cîmpul vizual.

Dacă la pneumoencefalografie se evidențiază tumoarea, iar adenohipofiza are și altă funcție modificată, se recomandă microchirurgia transsfenoidală.

Dacă politomografia este minim alterată, bolnava va fi urmărită prin repetarea periodică a prolactinei plasmatice și prin repetarea politomografiei (dar pe mai puține planuri).

— *Politomografie normală și nivel crescut de prolactină.* Dacă nivelul prolactinei este foarte ridicat, bolnava trebuie internată și, dacă în continuare investigațiile sînt negative sau nivelul prolactinei este 20—50 ng/ml, se poate face tratament cu alcaloizi de ergoți ; tumoarea poate fi prezentată, dar este prea mică pentru a determina modificări detectabile.

— *Politomografie normală și prolactină în limite normale.* Deoarece aceste tumori cresc lent, investigațiile trebuie repetate anual. Între timp bolnavei i se poate face tratament hormonal substitutiv sau i se poate stimula ovulația, dacă dorește o sarcină. Se poate încerca inițial și un tratament cu alcaloizi de ergoți, pentru că și cazurile de anovulație cu prolactină în limite normale, pot să răspundă cu ovulație.

Nu se cunoaște cauza precisă a asocierii amenoreii, cu niveluri ridicate de prolactină. Prolactina se poate interfera cu răspunsul ovarian la gonadotropi, ca și cu răspunsul hipofizar la gonadotropi RF. Indiferent de mecanism, tratamentele care scad nivelul circulant al prolactinei restabilesc funcția ovariană și reluarea menstruației, fapt real atît în cazul îndepărtării chirurgicale a tumorilor prolactin-secretante, cît și prin suprimarea secreției prolactinei. Deoarece alcaloizii ergoților inhibă secreția de prolactină și celulele STH-secretante, tratamentul chirurgical poate fi evitat, mai ales la acele bolnave cu modificări minime radiologice.

Sindromul de șa turcească, prin dezvoltarea incompletă. Modificarea șeii turcești prin această entitate este mai rară, decît prin tumori. Este o dezvoltare incompletă

Scanned with OKEN Scanner

a diafragmului selar, care permite extensia spațiului subarahnoidian în fosa glandei hipofizare. Hipofiza este comprimată, planșeul selar este demineralizat, datorită presiunii crescute a lichidului cefalorahidian. Sindromul poate beneficia de intervenție chirurgicală sau de radioterapie.

La necropsie, acest sindrom se descoperă cu o frecvență de 5% și în proporție de 85% la femei în vîrstă medie și obeze (obezitatea favorizează creșterea presiunii lichidului cefalorahidian). Problemele endocrine cele mai frecvente sînt la 1/3 cazuri scăderea gonadotrofinelor și un răspuns scăzut al STH la hipoglicemie; funcțiile suprarenalei și tiroidei sînt mai puțin alterate; ocazional, poate să apară rinoreea. Caracteristic este faptul că insuficiența hipofizară este prezentă. În toate aceste cazuri trebuie să efectuăm diagnosticul diferențial cu tumorile hipofizare; de aceea trebuie să se țină seama de aspectul radiologic al șeii turcești, care este lărgită, dar de formă normală.

Acest sindrom poate să apară postpartum, în urma invaginării arahnoidei prin foramenul cortului șeii turcești, destins ca urmare a hipertrofiei hipofizare, iar sub presiunea lichidului cefalorahidian se constituie un arahnoidocel, care comprimă glanda.

Amenoreea hipotalamică este diagnosticată, în general prin excluderea leziunilor și este în general hipogonadotropă. Se asociază frecvent stresului, greutății corporale reduse.

O formă de amenoree hipotalamică este cea asociată cu pierderea ponderală, așa cum obezitatea se poate asocia cu amenoreea, dar amenoreea în aceste cazuri este anovulatorie, iar scăderea gonadotrofinelor se datorează stresului emoțional. Scăderea ponderală acută poate să determine și ea scăderea gonadotrofinelor; important de reținut este rata de 7% a mortalității în aceste cazuri.

Cel mai frecvent, aceste cazuri sînt depistate de interniști, la fete pubertare, subponderale, amenoreice și hiperactive (cu rezultate excelente la școală și cu multe activități extrașcolare). Amenoreea poate să preceadă, să coincidă cu, sau să urmeze, scăderea ponderală. Examenele endocrine arată: FSH normal, LH scăzut, 17-cetosteroizi și 17-hidroxisteroizi scăzuți, niveluri plasmatice ridicate ale cortizolului; prolactina normală; funcția tiroidiană normală, cu excepția unor niveluri scăzute de T_3, în urma scăderii conversiei periferice a T_4 în T_3. Există scăderea răspunsului la gonadotrofine RH (Gn RH).

Originea centrală a amenoreei de stres este demonstrată de faptul că scăderea Gn RH, determină aproximativ în 15% din cazuri scăderea sub greutatea ideală și această reactivitate anormală revine la normal înaintea reapariției menstruației. Această modificare a reactivității nu se observă la femeile cu amenoree secundară neasociată cu dieta de slăbire autoimpusă.

Nu sînt necesare investigații excesive. Schema indicată este folosită pentru a face diferențierea de alte amenorei; investigații endocrinologice aprofundate nu sînt necesare. Se crede că maturarea sexuală, determină pe adolescente să evite creșterea ponderală. Dacă explicăm acestor bolnave legătura dintre amenoree și greutatea lor redusă, afecțiunea poate să dispară adesea; alteori sînt necesare examinarea repetată și un regim hipercaloric de minim 2 600 cal/zi, ca și terapia hormonală de substituție.

Amenoreea și anosmia. Asocierea amenoreii hipogonadotrope cu anosmia este rară și se aseamănă cu sindromul Kallman de la bărbați. La femeie se caracterizează prin amenoree primară, infantilism sexual, hipogonadotropism, cariotip normal și anosmie. Gonadele pot să răspundă la gonadotropi, putîndu-se obține ovulația prin administrarea de hormoni gonadotropi.

Scanned with OKEN Scanner

Amenoreea după anticoncepționale. Au fost semnalate cazuri de amenoree după administrarea de contraceptive orale sau parenterale, cum ar fi acetatul de medroxiprogesteron ; recent s-a apreciat că fertilitatea poate fi păstrată prin administrarea discontinuă a acestor contraceptive. Totuși, amenoreea secundară după contraceptive, necesită investigații pentru asigurarea că nu este vreo tumoare hipofizară.

16.1.2.4. **Terapia hormonală de substituție**

La bolnavele cu hipoestrogenie la care nu se urmărește inducția ovulației, se poate face hormonoterapie de substituție ; la aceste cazuri, de obicei, diagnosticul este de insuficiență ovariană sau amenoree hipotalamică. O schemă bună de tratament este următoarea : de la 1 la 24 ale fiecărei luni, se administrează 1,25 mg de estrogeni conjugați, iar între 20 și 24 de zile ale lunii, se administrează 10 mg de acetat de medroxiprogesteron (Provera). Menstruația apare de obicei la 3 zile după terminarea tratamentului, adică în a 27-a zi ; în puține cazuri trebuie redusă doza de estrogeni, pentru evitarea retenției hidrice. În cazurile în care caracterele sexuale secundare nu s-au dezvoltat, se indică doze mari de estrogeni de la început (10 mg estrogeni conjugați) pentru a favoriza dezvoltarea sînilor și a unui habitus mai apropiat de cel feminin.

Deoarece multe din aceste bolnave sînt eleve, se recomandă urmărirea lunară a acestora, timp de 6 luni, apoi terapia hormonală se poate opri 2 luni, evaluîndu-se rezultatele. Dacă nu a avut loc nici o modificare, hormonoterapia poate fi reluată.

Bolnavelor cu amenoree hipotalamică trebuie să li se spună că terapia hormonală nu le protejează de graviditate, pentru că funcția normală hipotalamică pote fi reluată spontan ; în cazurile în care se urmărește contracepția, este mai indicată folosirea dozelor mici de contraceptive peroral, pentru înlocuirea estrogenilor absenți.

16.1.3. **Anovulația**

Leon Speroff, Robert H. Glass, Nathan G, Kase. (Williams & Wilkins CO, Baltimore)

Patogeneza anovulației. În timpul menstruației, hipotalamusul răspunde la nivelul scăzut al estradiolului prin „releasing hormones", care stimulează secreția pituitară ; creșterea inițială a gonadotrofinelor este esențială pentru creșterea foliculară și steroidogeneză. Pe măsura creșterii foliculare, crește și producția de estradiol în interiorul foliculului și se menține sensibilitatea la FSH prin introducerea de receptori ai FSH. Acțiunea combinată a FSH și a estradiolului, crește numărul de receptori LH, permițînd răspunsul la luteinizare și ovulație. Ovulația este inițiată prin creșterea rapidă a nivelurilor circulante de Estradiol, de răspunsul feed-back pozitiv din hipotalamus, care determină la mijlocul ciclului vîrful de gonadotrofine necesar expulzării ovulului și formării corpului galben. Ovulația este urmată de creșterea progesteronului, din faza luteală, caracterizată prin niveluri scăzute de FSH și crescute de LH. Transformarea corpului galben în *corpus albicans*, cu scăderea nivelului hormonal, permite creșterea din nou a gonadotrofinelor și începerea unui nou ciclu.

Acest mecanism ciclic este controlat de estradiol, care are un efect feed-back negativ asupra FSH în timpul menstruației și un efect feed-back pozitiv asupra LH în timpul ovulației. În ovar, estradiolul induce răspunsul de creștere și secreție a receptorului folicular. Estradiolul este agentul de control al axului hipotalamo-

Scanned with OKEN Scanner

hipofizo-ovarian. Disfuncțiile din acest ax pot fi datorate anomaliilor diverse: tulburări centrale, anomalii de feed-back, tulburări ale funcției ovariene.

Tulburări centrale. Stresul, anxietatea, anorexia nervoasă, pierderea acută de greutate și, poate, niveluri ridicate ale androgenilor circulanți, inhibă funcția hipotalamusului anterior „ciclic", astfel încît numai hipotalamusul „cu secreție a tonusului bazal" rămîne funcțional, vîrful de gonadotropi nu se mai poate produce și se menține doar funcția homeostatică hipofizo-ovariană. Legată de sinteza și eliberarea inadecvată de „releasing hormones", disfuncția centrală poate să ia aspectul unei insuficiențe de menținere a stimulării releasing-hormonilor, peste o anumită perioadă, sau a stării refractare a hipofizei la „releasing-hormones".

Anomaliile feed-back-urilor. Nivelul estradiolului este semnul critic al ovulației. Creșterea și scăderea lui trebuie să coincidă cu anumite modificări morfologice. De aceea, apar 2 feluri de modificări ale semnalului: 1) nivelul estradiolului nu scade, pentru a putea permite un răspuns eficient al FSH, sistemul inițial de creștere foliculară; 2) nivelul de estradiol este suficient pentru producerea efectului pozitiv-stimulant necesar vîrfului ovular de LH.

— Pierderea efectului stimulant al FSH. Pentru asigurarea reluării ciclului, nivelul circulant al estrogenilor trebuie să scadă în așa fel, încît să determine creșterea FSH. Menținerea estradiolului la nivel ridicat nu va permite FSH să stimuleze creșterea foliculară și deci nici reluarea ciclului. Scăderea nivelului sangvin de estradiol denotă scăderea secreției pînă la valorile clearance-ului și a metabolizării, precum și absența unei contribuții de estrogeni circulanți din surse extragonadice, extraovariene. Clearance-ul și metabolismul estradiolului pot fi afectate și prin alte condiții patologice, ca hipotiroidia și bolile hepatice.

Suprarenala contribuie indirect la creșterea estrogenilor circulanți, nesecretînd cantități importante de estrogeni. Este vorba de conversia periferică a precursorilor C-19-androgeni, în speță a androstendionului în estrogeni; astfel, stresul fizic sau psihic crește contribuția suprarenalei la precursori și estrogenii cresc tocmai în momentul în care este necesară scăderea lor, pentru reluarea ciclității menstruale. Mai mult, țesutul adipos este capabil să transforme androstendionul în estrogeni, încît procentul de conversie crește paralel cu creșterea greutății, acesta fiind mecanismul binecunoscutei asocieri între obezitate și anovulație.

— Pierderea efectului stimulant al LH. Scăderea producției de estrogeni nu trebuie să fie absolută. Bolnavele cu disgenezie ovariană și insuficiență funcțională ovariană prezintă amenoree și infertilitate, datorită scăderii secreției de estrogeni. Deși la aceste bolnave se produc gonadotropi și estrogeni, ele tot nu au ovulație. Imposibilitatea atingerii unui anumit nivel de estrogeni la mijlocul ciclului, necesar stimulării vîrfului ovulator de gonadotrofine, se poate datora unei deficiențe relative în producerea de estrogeni, asociată cu un asincronism în creșterea și maturarea foliculară.

În perioada pubertății nu se poate produce o cantitate suficientă de estradiol, răspunsul fiind anovulator pînă se stabilește coordonarea necesară hipotalamo-hipofizo-ovariană. În perioada perimenopauzică există de asemenea anovulație, probabil datorită stării refractare a foliculilor restanți la stimulul gonadotrop. Aceste nepotriviri se datoresc unei cauze intrinseci foliculare sau unei interacțiuni neadecvate foliculo-gonadotrofine prin imaturitate, senescenței sau unor defecte locale în steroidogeneză.

În orice caz, rezultatul este același, imposibilitatea unor niveluri de estrogeni necesari la momentul de referință al ciclului ovulator.

Scanned with OKEN Scanner

Cauzele ovariene. Înțelegerea rolului estradiolului în foliculi indică punctele posibile care duc la anovulație. Estradiolul previne atrezia, în ciuda scăderii nivelului seric de FSH, prin creșterea numărului de receptori foliculari, care cresc sensibilitatea la FSH, și mai mult, FSH crește inducerea de receptori LH, făcînd posibil răspunsul folicular, la vîrful de LH de la mijlocul ciclului. Foliculul poate să nu se dezvolte și să nu ovuleze, fie din cauza unei producții foliculare insuficiente de estradiol, fie datorită interferării cu acțiunile estradiolului. Factorii care controlează producția de estradiol sînt puțin cunoscuți. Pot să apară perturbații, fie prin procese infecțioase, fie prin endometrioze, ori efectele biologice sînt blocate, datorită fie unei constituții anormale a moleculei glicopeptidice a gonadotrofinelor (heterogenicitatea moleculelor glicopeptidice), fie prin modificări cantitative sau calitative ale receptorilor hormonali (insensibilitate ovariană).

Androgenii locali pot să inducă atrezie ovariană. Într-un ciclu normal, această acțiune este importantă pentru asigurarea numărului suficient de foliculi, care se dezvoltă la ovulație. O concentrație excesivă de androgeni împiedică ciclitatea normală, efectul explicîndu-se prin interferarea androgenilor cu acțiunile estradiolului și prin reducerea concentrației citoplasmatice de receptori de estradioli; astfel scade efectul estradiolului asupra receptorilor gonadotrofinelor, ceea ce favorizează atrezia prematură și deci anovulația cronică.

Etiologie. În considerarea patologiei menstruale, în afara cîtorva boli grave ca tumorile hipofizare, anorexia nervoasă, disgeneziile ovariene și poate obezitatea, este imposibil ca factorul etiologic să fie unic. După cum menstruația și ovulația sînt coordonate complex, discordanța de la toate nivelurile determină anovulația. O mică deficiență în ceea ce privește semnalul, atrage o producție inadecvată hipofizară de gonadotrofine și o dezvoltare și funcționare foliculară improprie. Se descriu 3 mari categorii de cauze:

— Insuficiența ovariană. Hipogonadismul hipergonadotrop este datorat, în general, absenței țesutului folicular de cauză genetică: ovarul nu răspunde la nici un stimul gonadotrop.

— Insuficiența centrală, hipogonadismul hipogonadotrop; este vorba de patologia hipotalamică sau hipofizară, cu niveluri sangvine scăzute de gonadotropi.

— Disfuncții anovulatorii. Bolnavele cu producții asincrone de gonadotropi și de estrogeni și care nu ovulează, prezintă o mare varietate de forme ciclice, din care forma majoră este ovarul polichistic.

Ovarul polichistic. La bolnavele cu anovulație cronică, rata producției zilnice de estrogeni și androgeni este crescută; există niveluri sangvine ridicate de testosteron și androstendion, ca și de estrogeni, mai ales de estronă, care rezultă din conversia periferică a androstendionei. De asemenea, nivelul de LH este mai mare decît la normale, iar cel de FSH scăzut, sau la limita inferioară a normalului. Valorile LH sînt ca cele de la mijlocul ciclului sau ca cele din postclimax. S-a presupus că nivelul crescut de LH se datorează creșterii sensibilității hipofizei la „releasing hormones", datorită creșterii cantității de estronă; hipotalamusul aromatizează androgenii în estrogeni și deci această modificare locală ar crește suficient nivelul estrogenilor în hipotalamusul anterior, pentru a stimula feed-back-ul pozitiv. Nivelul scăzut de FSH, explică feed-back-ul negativ al estronei, care este în cantități crescute.

Deoarece secreția de FSH nu este total absentă, creșterea foliculară continuă, dar nu se ajunge pînă la maturație și ovulație, iar foliculii persistă mai multe luni deși potențialul dezvoltării maxime nu este atins. Persistă foliculi chistici de 2—6 mm diametru, cu o teacă hiperplazică, uneori luteinizată, datorită nivelului ridicat de LH; acestei morfologii îi corespunde un nivel ridicat de estrogeni, datorită stimu-

Scanned with OKEN Scanner

lului intens gonadotrop. Situaţia se perpetuează; dacă unii foliculi devin atrezici, ei sînt înlocuiţi cu alţii, care nu vor atinge nici ei potenţialul maxim. Ţesutul rezultat în urma atreziei foliculare se adaugă stromei ovariene, care va duce la creşterea secreţiei de androstendion şi testosteron.

Ca răspuns la nivelul ridicat de LH, rata producţiei de androgeni creşte; prin ea, datorită conversiei periferice extraglandulare va creşte nivelul estrogenilor, mai ales al estronei. Hiperestrogenia este cauza deprimării FSH şi a stimulării LH. Androgenii în cantitate crescută contribuie şi la modificări intraovariene prin blocarea acţiunii estradiolului asupra celulelor granuloasei şi deci induc atrezia foliculară prematură. Răspunsul ovulator la rezecţia cuneiformă este urmarea reducerii cantităţii de testosteron, sugerînd că androgenii sînt cauza majoră a nedezvoltării complete foliculare şi a ciclităţii normale.

Acesta este mecanismul fiziopatologic al sindromului clasic de ovar polichistic: numeroşi foliculi în diferite stadii de dezvoltare, unii atrezici, cu o stromă foarte densă; pierderea ciclităţii. A rezultat dintr-un cerc vicios hormonal cu anovulaţie cronică şi cu nivel ridicat de androgeni; a fost descris ca sindrom Stein-Leventhal, boala ovarului polichistic, sau a ovarului sclerochistic.

Ovarul polichistic este palpabil, cu volum de aproximativ de 2 ori mai mare şi are caracteristic o capsulă netedă, albicioasă-sidefie, lucioasă; mult timp s-a considerat greşit că această capsulă este o barieră mecanică pentru ovulaţie. În prezent se optează pentru ideea pierderii ovulaţiei şi a perpetuării unei stări de anovulaţie, care se poate constata şi pe secţiuni histologice. Acumularea ţesutului atrezic printr-o stimulare constantă şi permanentă de LH, determină hiperplazia stromală şi este îndoielnic că hipertecoza reprezintă un sindrom aparte. Hipertecoza este o stare de trecere spre celulele tecale luteinizate, risipite prin stroma ovariană şi se caracterizează prin aceleaşi aspecte morfologice, histologice, clinice şi hormonale ca şi ovarul polichistic. Hipertecoza şi ovarul polichistic sînt două aspecte histologice ale aceluiaşi proces de anovulaţie.

Unii cercetători au demonstrat că niveluri înalte de LH la bolnavele cu anovulaţie se însoţesc de ovare mari, în timp ce niveluri joase se găsesc în cazurile cu ovare mici (Berger; Taymor; Patton). Alţii au arătat că nu există nici o legătură între dimensiunile ovarelor şi cantitatea de LH, şi că numai timpul trebuie că intervine în dezvoltarea acestui sindrom clinic, şi că este bine să se aibă în vedere, că niveluri ridicate de LH şi ovare mari constituie un efect maxim al anovulaţiei persistente. Ovarul polichistic se poate asocia cu numeroase alte dezordini funcţionale ale axului hipotalamo-hipofizo-ovarian sau cu tumori androgen-secretante.

Se pare că la cel puţin un grup restrîns de bolnave este vorba de o transmitere ereditară a acestei disfuncţii, de o transmisie legată de cromozomul X sau de o dominantă autosomală. Studiile unor familii au arătat că incidenţa hirsutismului şi anovulaţiei este dublă, cu transmitere paternă şi cu expresie fenotipică variată.

Suprarenala este şi ea implicată în acest sindrom, fapt dovedit de nivelul ridicat de dehidroepiandrosteron-sulfat (DS), produs de origine exclusiv suprarenală.

Clinică şi tratament. Anovulaţia este trăsătura cheie a acestui sindrom şi se asociază cu amenoreea în 55% din cazuri, cu sîngerări vaginale abundente şi neregulate în 28%; virilizarea este mai rar asociată, pe cînd hirsutismul este întîlnit în proporţie de 70%. Clasic, obezitatea era considerată ca un semn comun, dar prezenţa ei este extrem de variabilă şi nu are valoare diagnostică.

Niveluri ridicate de LH în prezenţa unor valori reduse sau la limita inferioară a normalului de FSH sînt certe pentru diagnostic. Diagnosticul este uşor de stabilit pe baza semnelor clinice, care sînt consecinţa anovulaţiei: sîngerări disfuncţionale,

Scanned with OKEN Scanner

amenoree, hirsutism și infertilitate. În afara acestor elemente clinice și hormonale, trebuie să se ia în considerație riscul remarcabil pentru cancerul de endometru și cancerul de sîn.

Tipic, bolnavele prezintă anovulație și menstre neregulate. Dacă nu există semne de virilism sau hirsutism, nu este necesară dozarea 17-cetosteroizilor urinari, testosteronului plasmatic. La bolnavele cu anovulație îndelungată și mai ales la cele peste 35 de ani este necesară *biopsia de endometru* (pe mai multe secțiuni) ca o măsură de precauție, avînd în vedere asocierea foarte frecventă a acestui sindrom cu modificările patologice endometriale.

Tratamentul celor mai multe bolnave se propune de la primul examen ; dacă bolnava dorește sarcina, i se poate induce ovulația medicamentos.

Pentru bolnavele care nu doresc sarcina și nu se plîng de hirsutism, dar au anovulație și sîngerări disfuncționale, terapia trebuie orientată spre întreruperea acțiunii hormonale asupra endometrului. Administrarea de Provera (10 mg zilnic, 5 zile, la 2 luni) reduce sîngerarea și previne transformarea hiperplazică sau atipică a endometrului. Spațierea progestativelor (la 2 luni) va asigura sîngerarea spontană, datorită redeșteptării ciclurilor ovulatorii. Administrarea de anticoncepționale peroral în aceste cazuri, implică judecarea în prealabil a fiecărui caz ; în concepția autorilor, cînd contracepțiunea este esențială, administrarea unor doze mici de contraceptive orale (în posologia uzuală) poate fi acceptată.

16.1.4. **Sînul**

Leon Speroff, Robert H. Glass, Nathan G. Kase ● *(Endocrinologia ginecologică, ed. II, 1978, p. 167—184, Williams & Wilkins CO, Baltimore)*

Creșterea și dezvoltarea sînului. Componenta de bază a lobului mamar este alveola, capitonată de un singur strat de celule epiteliale lactosecretante, provenite prin invaginarea epiteliului în mezenchimul subiacent, la 10—12 săptămîni de gestație ; fiecare alveolă este înconjurată de o rețea de celule mioepiteliale și de o bogată rețea capilară. Conținutul alveolar se varsă într-un canal colector intralobar prin intermediul unui canal fin, nemuscular. Celulele musculare contractile înconjură canalele intralobulare care ajung la exterior, pentru deschiderea lor în areolă.

Estrogenii au o influență majoră asupra dezvoltării mamare de la pubertate ; la majoritatea fetelor primul răspuns la stimulul estrogenic este creșterea dimensiunilor și pigmentația areolei și formarea țesutului mamar subareolar. Estrogenii stimulează dezvoltarea canaliculară, pe cînd progesteronul stimulează dezvoltarea alveolelor ; diferențierea completă a glandei necesită cantități potrivite de insulină, cortizol, tiroxină, prolactină și hormon de creștere.

Dezvoltarea celulelor epiteliale se face sub stimulul estrogenic, necesitînd și prezența insulinei ; diferențierea completă a celulelor epiteliale alveolare într-o celulă matură lactantă necesită prezența prolactinei, dar numai după expunere la insulină și cortizol, pe cînd dezvoltarea completă are loc numai în prezența unor cantități minime de tiroxină. Excesul de prolactină poate compensa insuficiența moderată sau totală a hormonilor stimulanți precursori ; mai mult, creșterea și dezvoltarea mamară pot fi declanșate numai de prolactină în exces.

Anomaliile de formă și dimensiune ale sînilor reflectă impactul hormonal, mai ales prezența sau absența testosteronului, din perioada precoce a dezvoltării. Terapia hormonală este total ineficientă pentru modificarea formei și dimensiunilor

Scanned with OKEN Scanner

sînilor ; numai la femeile cu amenoree primară prin deficiență ovariană, substituirea estrogenilor poate să inducă dezvoltarea semnificativă și mulțumitoare ; în rest, corectarea este de domeniul chirurgiei plastice.

Sarcina și secreția lactată. În timpul sarcinii, alături de estrogeni și progesteron, concentrația de prolactină ajunge la niveluri foarte ridicate atingînd vîrful la naștere ; creșterea prolactinei începe la 8 săptămîni de gestație, iar la termen ajunge la un nivel mediu de 200 ng/ml. Conținutul de prolactină al lichidului amniotic este de aproximativ 2 500 ng/ml, scăzînd la termen la 35 ng/ml. Prolactina maternă nu trece la făt în cantitate semnificativă, de aceea originea prolactinei din lichidul amniotic poate fi trofoblastică sau hipofizară, fetală. S-a speculat rolul corionului în secreția de prolactină, iar prolactina corială, ar controla transportul sodiului și a apei.

În sarcină, prolactina prezintă variații diurne, ca la negravide ; vîrful apare la 4—5 ore după trezire ; prima creștere, de la 7—8 săptămîni de gestație, se corelează cu creșterea estradiolului, care acționează la nivel hipotalamic, stimulînd secreția de prolactină.

Sarcina se mai caracterizează și prin creșterea corespunzătoare a cortizolului liber, prin hiperinsulinemie și producere de HPL, care apare în circulația maternă din a 6-a săptămînă de gestație și crește progresiv pînă la 6 000 ng/ml la termen. Deși joacă un rol mai puțin important decît prolactina, HPL este secretat în asemenea cantitate, încît stimulează creșterea mamară. Deși toți hormonii secretați în timpul sarcinii sînt în cantități suficiente, secreția mamară nu este lactată, ci numai de colostru (alcătuit din epitelii descuamate și transsudat) ; se crede că lactația este inhibată de frînarea acțiunii prolactinei asupra țesutului țintă prin estrogeni. Creșterea estrogenilor este responsabilă de creșterea nivelului de prolactină, dar concomitent, împiedică efectul complet al prolactinei. Angorjarea mamară apare la 3—4 zile după naștere, cînd estrogenii și progesteronul intră în declin. Clearance-ul prolactinei este lent, fiind necesare 7 zile postpartum la femeile ce nu alăptează, atingînd nivelul de la negravide. După expulzie scăderea rapidă a estrogenilor scade interferența acestora cu prolactină în sîni. De aceea, dacă menținem această interferență prin administrarea de estrogeni, vom preveni angorjarea mamară, dar și oprirea lactației. Alcaloizii ergoților (de exemplu, bromcriptina 0,5 mg), care inhibă direct secreția de prolactină în hipofiză, sînt mult mai eficienți în oprirea lactației în postpartum.

În prima săptămînă postpartum, la femeile ce alăptează la sîn, prolactina scade cu aproximativ 50% (la aproximativ 100 ng/ml), suptul determinînd o creștere tranzitorie a secreției de prolactină, fapt important pentru inițierea producției de lapte. Timp de 3—4 luni postpartum, nivelul bazal este de 40—50 ng/ml și există creșteri imediat după supt (de aproximativ 10—20 ori) ; după 3—4 luni, nivelul bazal este normal, iar suptul mai poate determina creșterea prolactinei ; nu se știe de ce se pierde răspunsul prolactinei la supt, după 4 luni.

Odată produs, laptele este secretat în lumenul alveolar ; menținerea lactației depinde de acțiunea combinată a hipofizei anterioare și posterioare. Suptul determină secreție de prolactină și ocitocină ; prolactina susține secreția de proteine, acizi grași, cazeină, lactoză din lapte, precum și volumul secreției, pe cînd ocitocina contractă celulele mioepiteliale și golește alveolele umplute. Cantitatea și calitatea optimă a laptelui sînt menținute și acum de cantități potrivite de tiroxină, insulină, cortizol, de aportul alimentar și lichidian. Golirea frecventă a sînilor este un factor de menținere a unei secreții corespunzătoare, deoarece după 4 luni de la naștere numai suptul este singurul stimulent al lactației, alături de cadrul afectiv al mamei.

Scanned with OKEN Scanner

Imposibilitatea continuării alăptării în primele 7 zile postpartum, trebuie considerată ca prim semn de sindrom Sheehan.

Ejecția laptelui nu este consecința fenomenului mecanic indus de presiunea negativă creată prin supt; receptorii tactili areolari sînt stimulați prin supt și de la ei se deschide un arc reflex de stimulare a nucleilor hipotalamici supraoptic și paraventricular, de sinteză și transport a ocitocinei la hipofiza posterioară și de eliberare a acestui neurohormon în această glandă. Arcul reflex se închide prin acțiunea ocitocinei asupra celulelor mioepiteliale; eliberarea rapidă a laptelui este numită „let-down" (coborîre). În multe împrejurări nu este declanșată de stimuli tactili; sistemul nervos central poate declanșa lactația la vederea copilului sau auzirea țipetelor lui. Ocitocina are efect numai asupra laptelui secretat și stocat; pentru a continua secreția, cel puțin în prima lună postpartum, este necesară prolactină în cantități potrivite, asigurate prin actul suptului pînă la 4 luni, după care prolactina nu mai este necesară.

Suptul inhibă sinteza de prolactin inhibiting factor (PIF), efect intrahipotalamic mediat de dopamină sau, deosebit, de alți hormoni peptidici hipotalamici. PIF este secretat de hipotalamusul bazal și ajunge prin intermediul sistemului port la antehipofiză, avînd efect prolactin-supresor în circulația generală. Suptul acționează deci în umplerea alveolelor mamare prin activarea hipofizei anterioare și posterioare, favorizînd ejecția laptelui și refacerea stocului alveolar de lapte.

Prolactina mai este influențată și de un factor hipotalamic, prolactin releasing factor (PRF), care există la numeroase păsări. Prezența și acțiunea sa nu s-au elucidat la om, fiind posibil ca TRH să joace un asemenea rol; TRH sintetic stimulează secreția de prolactină la om; dozele cele mai mici capabile să stimuleze TSH cresc și nivelul prolactinei, care explică rolul fiziologic al TRH în controlul prolactinei.

Efectul contraceptiv al lactației. Lactația are un efect moderat contraceptiv, temporar și de importanță redusă; aproximativ 40—75% din femeile care alăptează nu au menstruație în această perioadă. Mecanismul contraceptiv este de importanță mare, datorită asemănării cu interferența dintre funcția gonadotropă normală și nivelul ridicat al prolactinei la negravide, ca de exemplu în sindroamele amenoree-galactoree. Experimental, unii autori (Zarate A., Conales E.S., Soria J.) au dovedit nereceptivitatea ovariană în timpul lactației la stimulul gonadotrop, ca și răspunsul redus hipofizar la stimularea cu Gn RH; alte studii au arătat însă că în postpartum, atît ovarele cît și hipofiza răspund la stimulul gonadotrop. Niveluri ridicate de prolactină se însoțesc de reducerea funcției gonadice, dar mecanismul este neclar și încă în studiu.

Încetarea lactației. Lactația se poate întrerupe în mod specific prin oprirea suptului. Efectul primar este pierderea („coborîrea") laptelui („let-down") prin mecanismul neural al ocitocinei. Cu trecerea zilelor, alveolele scad secreția lactată, probabil printr-un efect local mecanic. Lipsa suptului inactivează producerea de PIF, așa încît secreția de prolactină deja redusă scade și mai mult. Se pare că după 4 luni de alăptare la sîn, prolactina scade progresiv și răspunsul secretor la supt scade și el. Prin reabsorbția lichidelor, scade umplerea alveolară și, în cîteva zile, și volumul sînilor.

Lactația patologică — sindroame galactoreice. Galactoreea se referă la secreția lactată patologică (nelegată de sarcină sau de necesitățile nou-născutului) persistentă și uneori excesivă. Deși de obicei laptele este alb și clar, mai poate fi galben-verzui, cînd se va suspecta o boală mamară. Pentru evidențierea secreției, este uneori necesară exprimarea mamelei de la bază spre areolă; cantitatea secreției nu este un criteriu important; este necesară investigarea oricărei galactoree apărută la nulipară, iar

la multipară, la 12 luni după ultima naştere. Poate interesa ambele mamele sau numai una.

Diagnosticul diferenţial este dificil, datorită multitudinii de factori care controlează secreţia de prolactină, factorul cel mai important în declanşarea galactoreii; prolactina este sub inhibiţia tonică permanentă a PIF hipotalamic. Se consideră următorii factori:

— *Estrogenii în exces (de exemplu prin pilule anticoncepţionale)* pot determina hipotalamic, reducerea de PIF deci exces de prolactină; galactoreea apărută în aceste condiţii are cel mai ridicat nivel, cînd se întrerupe tratamentul (cînd steroizii sînt metabolizaţi şi interferenţa dintre ei şi prolactină scade); galactoreea datorită excesului de estrogeni dispare la 3—6 luni după întreruperea tratamentului.

— Prelungirea suptului favorizează secreţia de prolactină prin aceleaşi mecanisme ale suprimării hipotalamice a PIF; cicatricele toracice, leziunile măduvei cervicale, zona Zoster cresc prolactina prin activarea reflexului senzitiv, asemănător suptului.

— Multe medicamente inhibă PIF; există aproximativ 100 fenotiazine cu efect mamotrop indirect; mai sînt medicamente asemănătoare cu fenotiazinele (derivaţi de reserpină, amfetaminele) şi altele ca opiaceele, butirofenele, alfametildopa şi antidepresivele triciclice (Tofranil şi Elavil). Acţiunea finală a acestora este depleţia dopaminei sau blocarea receptorilor dopaminei. Structura chimică răspunzătoare de acest efect este un inel aromatic, cu un substituent polar ca al estrogenilor şi cel puţin alte 2 inele sau structuri chimice spaţiate, compuşi care acţionează similar estrogenilor, scăzînd PIF. Estrogenii şi fenotiazinele au aceiaşi receptori în eminenţa mediană. Prolactina este uşor crescută la bolnavele în tratament cu doze terapeutice de fenotiazine; aproximativ 30—50% au galactoree, care dispare după 3—6 luni de la întreruperea tratamentului.

— Stresul este capabil să crească PIF, dar să şi scadă prolactina. Stresul poate să inhibe PIF, inducînd secreţia de prolactină cu galactoree. Traumatismele chirurgicale şi anestezia pot provoca galactoreea.

— *Leziunile hipotalamice*, leziunile sau compresiunile trunchiului cerebral reduc producţia şi eliberarea PIF, ducînd la un nivel crescut de prolactină şi galactoree.

— *Hipotiroidismul (juvenil sau adult)* se poate asocia cu galactoreea. Hipotiroidismul juvenil însoţit de galactoree poate fi reversibil la tratamentul cu tiroidă, ceea ce este un argument important, care susţine rolul THR în stimularea prolactinei.

— *Creşterea prolactinei* poate fi urmarea unor tumori hipofizare independente de secreţia normală de PIF hipotalamic. Aceste tumori cu potenţial malign, provocînd complicaţii endocrinologice, neurologice şi oftalmologice, trebuie avute în vedere la diagnosticul diferenţial al galactoreei persistente. În afara producţiei de prolactină, prin dezvoltarea lor, aceste tumori comprimă parenchimul hipozar şi interferă cu secreţia altor hormoni tropi.

Clinica galactoreei. Sindroamele patologiei lactaţiei au fost diferit denumite, pe baza asocierii galactoreii cu tumori intraselare (Forbes; Henneman; Griswold; Albright), după o sarcină (descris independent de Chiari şi Frommel), şi absenţa sarcinii (Argonz del Castillo); în toate se notează asocierea galactoreei cu amenoreea.

Galactoreea poate să preceadă cu mulţi ani recunoaşterea unei tumori intraselare; se ştie că amenoreea şi galactoreea pot să preceadă cu 10—12 ani constatarea unei tumori pe baza unui examen radiologic obişnuit. Prin folosirea politomografiei (descrisă la Capitolul „Amenoree") acest interval poate fi scurtat. Antecedenţa sarcinii în raport cu amenoreea nu sugerează nici o altă modificare fiziopatologică în mecanismul galactoreii. Se cunosc cazuri de adenoame hipofizare care nu

Scanned with OKEN Scanner

alterează secreţia de gonadotrofine şi la care sarcina evoluează normal. Femeile cu galactoree şi tumori hipofizare evidenţiate radiologic, pot să aibă hemoragie de privaţiune la testul cu progestin. Oricum, dacă o leziune este de obicei suficient de extinsă, poate să provoace modificări menstruale şi, destul de rar, şi secreţia altor hormoni tropi (TSH, STH, ACTH). La multe bolnave amenoreea sau anovulaţia se datoreşte direct nivelului crescut de prolactină care interferează fie cu secreţiile ovariene, fie cu cele hipofizare (sau cu ambele). În cazul absenţei altor semne clinice, galactoreea prezentă de 6 luni sau de 1 an trebuie considerată ca suspectă de tumoare hipofizară.

Metode de diagnostic diferenţial. Datele obţinute prin anamneză, examen clinic şi de laborator trebuie să stabilească dacă alături de galactoree sînt semne de insuficienţă hormonală tropică şi pe alte linii (hipotiroidism, hipogonadism, insuficienţă suprarenală), dacă sînt semne de tulburare neurologică, oftalmologică, ca urmare a compresiunii, eroziunii sau extensiei tumorale, dacă este vorba de prelungirea suptului, de administrarea unor medicamente, dacă există leziuni ale peretelui toracic sau tumori pulmonare. Turkington R.P. şi Stone S.C. au raportat un caz de carcinom bronşic cu secreţie de prolactină fără galactoree şi unul de hipernefron asociat cu galactoree. De aceea, investigaţiile trebuie să urmărească şi depistarea unui carcinom ocult.

Lactaţia anormală poate fi asociată cu acromegalia ; se citează şi asocierea galactoreei cu hirsutism şi cu nivel crescut de 17-cetosteroizi. În aceste circumstanţe se folosesc două probe paraclinice esenţiale : dozarea de prolactină şi politomografia de şa turcească.

Dozarea de prolactină. Majoritatea cazurilor au prolactina peste 20 ng/ml. Dozarea foloseşte la cunoaşterea efectului tratamentului asupra nivelului bazal şi la depistarea tumorilor care prezintă valori foarte ridicate (dacă bolnava prezintă valori peste 50 ng/ml, trebuie internată şi investigată, cum s-a arătat la capitolul „Amenoree").

Politomografia. Indiferent dacă prezintă sau nu istoric de sîngerare neregulată, de amenoree cu răspuns pozitiv la testul cu progesteron, la toate bolnavele cu galactoree trebuie efectuată politomografia pentru aprecierea şeii turceşti ; apariţia modificărilor la acest examen impune continuarea investigaţiilor ca în capitolul „Amenoree" (tumori hipofizare).

Tratamentul galactoreei. Chiar dacă nivelul prolactinei este normal, ca şi politomografia, dacă galactoreea este supărătoare sau dacă bolnava are anovulaţie şi doreşte o sarcină, se indică tratament cu alcaloizi de ergoţi. La amenoreice, prin acest tratament se declanşează ovulaţia în aproximativ 30 de zile. Doza este de 2,5 mg ; efectele secundare sînt minime : greţuri, vărsături, indispoziţie. Deşi s-au raportat puţine cazuri, se pare că nu au efect teratogen cînd se administrează la începutul sarcinii. Alcaloizii ergoţilor stimulează receptorii dopaminergici din sistemul nervos, acţionînd şi direct asupra hipofizei. Deoarece şi galactoreea funcţională şi cea prin tumori prolactin-secretante sînt influenţate prin acest tratement, nu se poate face diferenţierea de celelalte cazuri pe baza testului terapeutic al tumorilor.

Hipogonadismul şi galactoreea reapar cînd se întrerupe tratamentul.

Metoda a devenit curentă şi oferă cele mai bune rezultate în obţinerea sarcinii, scurtează intervenţiile chirurgicale sau eforturile intense de inducţie a ovulaţiei cu clomifen sau gonadotrofine.

Piridoxina (vitamina B_6) a fost şi ea folosită în tratamentul galactoreei (200/600 mg/zi), dar eficacitatea nu s-a putut dovedi în loturi mari de bolnave. Piridoxina este precursorul piridoxal-fosfatului, coenzimă în decarboxilarea şi transami-

Scanned with OKEN Scanner

narea aminoacizilor; astfel vitamina B_6 crește conversia DOPA la dopamină în hipotalamus.

L—DOPA s-a dovedit ineficace din cauza dozelor mari necesare pentru a compensa timpul de înjumătățire foarte mic al substanței, iar efectele negative gastrointestinale limitează și ele cantitatea de substanță care poate fi administrată.

Cu cît o tumoare este diagnosticată mai precoce, cu atît apar rezultate mai bune. Diagnosticul precoce și extirparea previn complicațiile endocrine, neurologice și oftalmologice; rezultatele optime se obțin cînd tumoarea este mică și complet intraselară. În aceste condiții poate fi abordată transsfenoidal și se va vizualiza întreg conținutul selar cu înlăturarea tumorii, cu hemostază bună, și prevenirea restanței de țesut tumoral. Dacă prin tratament medicamentos s-a obținut sarcina la o bolnavă cu prolactină crescută și cu modificări minore de șa turcească, este necesară supravegherea atentă a extensiei tumorale în timpul sarcinii, datorită riscurilor tractului și chiasmei optice și dilacerării hipotalamice.

În ciuda acestor considerații este imposibil să se adopte o poziție dogmatică asupra tratamentului chirurgical al tumorilor hipofizare mici. Bolnavele cu amenoree-galactoree urmărite mulți ani, nu au prezentat semne evidente de creștere a tumorii, iar sarcina a evoluat fără probleme. De aceea momentul chirurgical trebuie bine judecat, iar dacă intervenția chirurgicală nu este indicația terapeutică de elecție, se indică supravegherea și investigații anuale pentru detectarea cît mai precoce a modificărilor. Se vor efectua dozarea prolactinei, politomografie și investigații tiroidiene.

Cancerul de sîn. Statistic, o femeie din 15 face cancer de sîn în timpul vieții. Cancerul de sîn este cel mai frecvent cancer la femeie (28 % din toate cancerele) și prima cauză de deces prin cancer (20% din decesele prin cancer); deși s-au înregistrat progrese terapeutice și de investigație, aceste date statistice se mențin. Datorită considerării factorilor hormonali în etiologia cancerului mamar, în prezent se așteaptă rezultate terapeutice mai bune.

Factorii de risc. Există o constelație de factori de risc: antecedentele obstetricale, activitatea ovariană, afecțiunile mamare benigne, tendințele familiale, diferențele genetice și factorii endocrini specifici, ultimii, dar nu cei din urmă.

Antecedente obstetricale (trecutul reproductiv). Riscul cancerului de sîn crește o dată cu creșterea vîrstei la care are loc prima naștere la termen. O femeie care naște primul copil la aproximativ 18 ani are un risc de 3 ori mai redus decît una care naște primul copil la peste 35 de ani. Pentru protecție, sarcina trebuie să aibă loc înainte de 30 de ani; după această vîrstă sarcina oferă foarte puțină protecție. Acest fapt demonstrează că pînă la această vîrstă acționează factorii etiologici; faptul că numai prima sarcină și nu alte sarcini modifică condițiile, sugerează că această primă sarcină induce modificări permanente ale factorilor răspunzători de cancerul de sîn, sau modifică țesutul mamar, făcîndu-l mai puțin susceptibil la transformările maligne. Lactația nu este semnificativă pentru acest mecanism; alăptarea la sîn are o foarte mică importanță ca factor de risc.

Activitatea ovariană. Femeile cu un ovar extirpat au un risc redus de cancer mamar, cu atît mai redus, cu cît operația este mai precoce; reducerea este de 75% pentru cele ovarectomizate sub 35 de ani; aceste date marchează rolul ovarului în etiologia a 2/3 din cancerele mamare. Riscul este ușor crescut la femeile cu menarha precoce și la cele cu menopauza tardivă, indicînd rolul ovarului în tot cursul vieții.

Afecțiunile mamare benigne. Femeile cu mastoză chistică fac cancer de patru ori mai frecvent decît cele normale. În ciuda riscului, femeile cu afecțiuni mamare benigne anterioare, reprezintă o mică proporție din bolnavele cu cancer mamar, aproximativ 5%.

Scanned with OKEN Scanner

Tendințele familiale. Femeile care au rude cu cancer de sîn au o rată a cancerului de două sau de trei ori mai mare decît restul. Există o creștere a incidenței afectării mamare bilaterale, la femeile cu antecedente heredocolaterale de cancer de sîn; rudele celor cu afecțiuni mamare bilaterale, fac cancer de sîn în timpul vieții în proporție de 45%.

Factorii endocrini specifici. —*Steroizii suprarenali.* Un nivel subnormal de etiocolanolon (metabolit urinar al androstendionului) a fost găsit cu 5 luni pînă la 9 ani înaintea diagnosticării cancerului mamar, la femeile din insula Guerrsey, la vest de Anglia (Bulbroock); un nivel redus al acestui 17-cetosteroid urinar s-a descoperit la surorile bolnavelor cu cancer mamar; s-a găsit o incidență de 6 ori mai mare a cancerului mamar la femeile ce excretă sub 0,4 mg etiocolanolon și la cele ce excretă sub 1 mg/24 de ore, dozarea acestui 17-cetosteroid poate fi o metodă de screening pentru detectarea bolnavelor cu risc crescut, dacă aceste rezultate sînt confirmate și prin alte studii.

— *Estrogenii endogeni.* Estriolul nu a putut induce la rozătoare cancer mamar și s-a sugerat rolul său protector la rozătoare, față de efectul carcinogenetic mamar al unor substanțe chimice. Ipoteza potrivit căreia un nivel crescut de estriol protejează față de efectele estronei și estradiolului, explică și rolul protector al sarcinii timpurii; femeile care au născut devreme continuă să excrete mai mult estriol decît nuliparele. Asiaticele în preclimax sînt mai sănătoase decît caucaziencle și fac mai rar cancer de sîn, avînd un nivel ridicat de estradiol, excretat urinar. Lemon a arătat că proporția redusă de estradiol la caucaziene se datorează unei mutații genetice, autosomale. Totuși, la asiaticele emigrate în S.U.A., incidența cancerului crește, iar excreția urinară a estradiolului scade.

— *Estrogenii exogeni.* Studii retrospective și prospective nu au arătat o creștere a incidenței cancerului mamar în preclimax, la femeile care iau anticoncepționale peroral, cu excepția celor cu afecțiuni mamare benigne, care pot să aibă un risc mai crescut după tratament mai îndelungat. Urmărirea îndelungată în postclimax a femeilor sub terapie extrogenică de substituție nu a indicat vreo creștere a riscului, dar autorii consideră că acest studiu are semnificație redusă și deci înclină asupra riscului carcinogenetic mamar al terapiei, estrogenice îndelungate.

— *Tiroida.* La femeile spitalizate pentru cancer mamar s-a constatat o insuficiență tiroidiană, asociată cu niveluri crescute de TSH. Mai mult, s-a constatat creșterea incidenței cancerului mamar la hipotiroidienele tratate cu tiroidă. Nivelul sangvin al hormonilor tiroidieni afectează metabolizarea steroizilor sau efectul acestora asupra sînului. Diferențele geografice ale excreției estriolului se corelează cu diferențele funcționalității tiroidei, evidențiate prin diferențele de la iodocaptare.

— *Prolactina.* Creșterea tumorilor mamare, induse la șoarece, este dependentă de prolactină. Nu s-a evidențiat creșterea prolactinei la femeile cu cancer de sîn și nici o deosebire a răspunsului la THR. În țările unde este frecventă prelungirea alăptării la sîn, incidența cancerului de sîn este redusă.

Dezvoltarea tumorilor mamare este modificată de constelația hormonală. Nu se poate spune că un factor este primordial și nici că stimulează sau inițiază carcinogeneza mamară, dar profilul hormonal al bolnavei are un rol favorizant.

Clasic, tratamentul cancerului de sîn este intervenția chirurgicală urmată de iradiere și de tratament hormonal, cu înlăturarea surselor endocrine. Concepția endocrinologică consideră în mod empiric, remisiunea unei treimi din cazuri. Această concepție „oarbă" este în prezent înlocuită de demonstrarea și măsurarea receptorilor estrogenici în țesutul tumoral. Tumorile fără receptori estrogenici răspund slab la terapia hormonală sau la ablația surselor hormonale. Proporția tumorilor cu receptori

Scanned with OKEN Scanner

estrogenici este peste 50%, dar nu toate tumorile cu asemenea receptori răspund la terapia hormonală. Prezența unor receptori nu constituie o garanție a receptivității tisulare la acțiunea estrogenilor. Deoarece prezența receptorilor progesteronici este dependentă de acțiunea estrogenică, s-a sugerat că prezența acestora în țesutul tumoral va răspunde la modificarea constelației endocrine.

Dacă aceste metode se vor dezvolta și codifica și dacă testele pozitive și negative vor fi strict definite, va putea crește și acuratețea răspunsului dorit al acestor tumori la terapie.

16.1.5. **Hirsutismul**

Leon Speroff, Robert H. Glass, Nathan G. Kase ● *(Endocrinologia ginecologică, ed. II, 1978, p. 135—151, Williams & Wilkins CO, Baltimore)*

Biologia creșterii părului. Fiecare folicul pilos se dezvoltă la aproximativ 8 săptămîni de gestație ca un derivat epidermic, fiind inițial compus dintr-o coloană de celule mezodermice care proliferează din straturile bazale și care pătrunde în derm, iar pe măsura dezvoltării, se înconjură de celule mezodermice (papila dermică) și își formează canalul firului de păr și aparatul pilosebaceu. Creșterea părului începe prin proliferarea celulelor epiteliale de la baza coloanei în contact cu papila dermică; este de reținut faptul că profunzimea firului de păr se stabilește de la o vîrstă mică a sarcinii și că nu se mai dezvoltă alți foliculi piloși. Concentrația foliculilor piloși pe unitatea de suprafață facială nu diferă între sexe, dar este diferită în funcție de rasă (caucazieni > orientali; mediteraneeni > nordici). Lanugo este părul fin, puțin pigmentat, scurt și cu fixare dermică fragilă.

Părul nu crește continuu, dar în mod ciclic sînt faze de activitate și de inactivitate; ciclicitatea este denumită astfel: anagen — faza de creștere, catagen — faza de involuție rapidă; telogen — faza de inactivitate. În telogen părul este scurt, puțin fixat la bază, iar cînd începe creșterea (anagen), matricea epitelială de la bază începe să prolifereze și să pătrundă în derm; coloana epitelială crește de 4—5 ori față de perioada inițială și, după ce creșterea în profunzime a avut loc, începe și creșterea la exterior, atît timp cît durează mitozele de la baza coloanei epiteliale. În acest timp are loc și diferențierea celulară și keratinizarea; în catagen coloana celulară se micșorează, bulbul se ratatinează și intră în telogen.

Lungimea firului de păr este determinată de lungimea fazei de creștere (anagen); scalpul rămîne în anagen 2—6 ani și are o perioadă foarte scurtă de telogen; în alte zone, o fază anagen scurtă și una telogen lungă determină un fir de păr scurt și care nu mai crește. Aparența unei creșteri continue (căderea periodică a părului) este determinată de gradul în care fiecare fir de păr este asincron cu firele vecine. Părul de pe scalp este asincron cu părul vecin și de aceea pare că crească mereu; cînd toate firele sînt sincronizate în telogen, survine căderea părului, de care se plîng temporar unele femei.

Factorii care influențează creșterea părului. Papila dermică coordonează evenimentele creșterii părului. În ciuda numeroaselor traume pe care le suportă elementele epidermice ale foliculilor (îngheț, iradiere cu raze X, grefare), dacă papila dermică supraviețuiește, foliculul pilos se va regenera și părul va crește în continuare; traumatismele sau degenerarea papilei dermice sînt factori cruciali ai pierderii permanente a părului.

Scanned with OKEN Scanner

Părul sexual răspunde la stimularea steroizilor sexuali, creşte pe faţă, în partea inferioară a abdomenului, faţa anterioară a coapselor, pe torace, sîni, în zonele axilare şi pubiană. După studii efectuate la animale şi al bolilor umane, se pot considera ca factori hormonali ce influenţează creşterea părului, următorii:

— Androgenii, în mod deosebit testosteronul, iniţiază creşterea, mărirea diametrului şi pigmentarea coloanei keratinizate şi probabil cresc rata mitozelor celulare de la baza matricei, cu excepţia părului de pe scalp.

— Estrogenii acţionează opus androgenilor, reduc creşterea, pigmentarea şi grosimea.

— Progesteronul are efecte minime asupra părului.

Sarcina (prin niveluri crescute de estrogeni şi progesteron) poate mări sincronizarea creşterii părului, ducînd la perioade alternante de creştere şi cădere a părului.

Studiul efectelor castrării facilitează cunoaşterea mecanismelor creşterii părului; castrarea înainte de pubertate a băieţilor determină absenţa creşterii bărbii, iar după pubertate, cînd părul de pe faţă şi sexual s-au dezvoltat complet, castrarea nu va mai împiedica creşterea, care va avea loc mai lent; androgenii stimulează conversiunea foliculului pilos de la aspectul de lanugo la cel de păr adult şi odată această stare stabilită, ea va persista în ciuda scăderii androgenilor.

În hipopituitarism există o reducere marcată a creşterii părului; 10—15% din cazurile de acromegalie au hirsutism. Deşi rolul hormonilor tiroidieni nu este clar, hipotiroidienii prezintă de multe ori reducerea pilozităţii axilare, pubiene şi a părţii laterale a sprîncenelor.

Creşterea părului este influenţată şi de factori nehormonali: temperatura pielii, fluxul sangvin, edemul şi staza, encefalitele, traumatismele cerebrale, scleroza multiplă şi unele medicamente (dilantin).

Evaluarea hirsutismului. Hirsutismul este rezultatul final al acţiunii unor numeroşi factori:

— Numărul foliculilor piloşi (japonezele cu tumori androgensecretante au rareori hirsutism, datorită concentraţiei reduse de foliculi piloşi pe unitatea de suprafaţă).

— Gradul în care androgenii convertesc lanugo în părul de la adult.

— Proporţia dintre fazele de creştere şi inactivitate ale părului afectat.

— Asincronismul dintre ciclul dezvoltării agregatelor piloase.

— Grosimea şi pigmentarea individuală a firului de păr.

Factorul primordial care determină creşterea este nivelul ridicat al androgenilor (mai ales testosteronul), ce reprezintă stimulul iniţial al creşterii şi apoi acţionează prin susţinerea continuităţii creşterii.

S-a observat că toate hirsutele au producţie ridicată de testosteron şi androstendion; deşi, de obicei, ovarele anovulatorii sînt sursa acestor androgeni, sînt necesare investigaţii minime pentru excluderea surselor suprarenală şi tumorală, fără să fie necesare spitalizări îndelungate.

Diagnostic. Se impune dozarea 17-cetosteroizilor şi 17-hidroxisteroizilor urinari pe 24 de ore şi a testosteronului plasmatic; ovarul determină creşteri uşoare sau moderate ale 17-cetosteroizilor. Dacă valoarea iniţială a 17-cetosteroizilor este sub 20 mg/24 de ore, afectarea suprarenală este rară şi se stabileşte originea ovariană a producţiei excesive de androgeni.

Sînt rare cazurile de tumori suprarenale cu valori normale de 17-cetosteroizi şi, în aceste cazuri, valorile crescute ale testosteronului plasmatic stabilesc diagnosticul; aceste tumori sînt LH dependente, sugerînd că derivă din resturi embrionare.

Scanned with OKEN Scanner

Dacă valoarea 17-cetosteroizilor este egală sau mai mare de 20 mg/24 de ore, alături de excreția crescută a 17-hidroxisteroizilor și bolnava prezintă și simptome de sindrom Cushing, trebuie efectuate rapid investigațiile în vederea aprecierii oportunității internării.

Dexametazona (1 mg) se administrează peroral la ora 23,00 și la ora 8,00 a doua zi. Se determină cortizolul plasmatic; valoarea sub 6 μg% exclude sindromul Cushing; în sindromul Cushing valorile ajung rareori la 10 μg%, iar valori egale sau mai mari de 10 μg, indică hiperfuncția suprarenală.

Dacă bolnava nu are semne de sindrom Cushing, dar 17-cetosteroizii sînt peste 20 mg/24 de ore, inhibiția cu dexametazonă, va arăta contribuția suprarenalei, la producerea de androgeni. Inhibiția suprarenalei se realizează în minimum 4 zile. Se administrează zilnic, cîte 2 mg dexametazonă, iar în a 4-a zi se va colecta urina pe 24 de ore, pentru 17-cetosteroizi. La femeile cu cicluri normale dexametazona suprimă steroidogeneza suprarenalei, dar nu și secreția de estradiol, progesteron și 17-hidroxiprogesteron. La femeile cu ovar polichistic ea nu suprimă secreția de testosteron, androstendion și 17-hidroxiprogesteron.

În cazul unei inhibiții cu numai 3—4 mg/24 de ore cu dexametazonă (deci o valoare corespunzătoare inhibiției funcției ovariene normale în producerea hormonilor androgeni), timp în care se cercetează 17-cetosteroizii, înseamnă că hirsutismul și neregularitățile menstruale sînt de data aceasta provocate de hiperplazia suprarenală, iar tratamentul cu glucosteroizi menține nivelul 17-cetosteroizilor în limite normale (de exemplu, prednison 5 mg zilnic); această împrejurare este foarte rară și singura care poate fi tratată cu derivați de cortizon.

Autorii efectuează ambulator aceste teste de supresie și indică spitalizarea și investigații suplimentare în cazul în care răspunsurile sînt nesigure.

Testosteronul plasmatic (normal: 0,2—0,8 ng/ml) este crescut la 70% din femeile cu anovulație și hirsutism, dar variațiile individuale sînt mari și sînt apreciate numai de clinician, pe baza capacității plasmei de a fixa testosteronul (testosteron-binding-globulin). Dozările de rutină determină testosteronul total, legat și liber; astfel, la hirsute și la femeile virilizate, cantitatea totală de hormon poate să fie în limite normale, deoarece binding-globulinele sînt deprimate de androgenii în exces, iar testosteronul activ este crescut. La femeile cu anovulație și ovar polichistic, testosteronul liber este dublu decît la cele normale; de aceea, un nivel normal de testosteron la hirsute poate fi asociat cu o producție crescută de androgeni.

Dacă nivelul testosteronului depășește 2 ng/24 de ore trebuie suspectată o tumoare androgen-secretantă. Testele de stimulare și inhibare (menționate la sfîrșitul capitolului) pot stabili prezența tumorilor ovariene sau suprarenale; datorită variabilității acestor teste, evaluarea cea mai apropiată de realitate se face prin cateterism venos retrograd, ovarian sau suprarenal.

Androstendionul suferă modificări circadiene (sincron cu cortizolul) de peste 50% pe 24 de ore; normal este de 1,5—2,5 ng/ml, dar dacă se consideră acest parametru, sînt necesare mai multe probe și orele determinării vor fi controlate; din acest motiv este mai avantajoasă determinarea testosteronului care nu suferă variații circadiene.

Evaluarea 17-cetosteroizilor urinari poate fi înlocuită cu dozarea dehidroepiandrosteronului sulfat (D.S.) cel mai abundent steroid suprarenal din sînge (1 500—2 500 ng/ml) care suferă variații circadiene minime și pentru dozarea căruia sînt necesare mici prize de sînge.

Tratamentul hirsutismului. Deoarece majoritatea hirsutelor prezintă o producție crescută de androgeni, asociată cu anovulație cronică, tratamentul se adresează

Scanned with OKEN Scanner

întreruperii acestui cerc vicios. Sînt posibile 2 atitudini: la femeile care doresc sarcina se va stimula ovulația cu clomifen, iar la cele care nu o doresc se va întrerupe cercul vicios prin suprimarea steroidogenezei ovariene cu pilule combinate.

La hirsute, producția de androgeni este LH-dependentă și supresia steroidogenezei ovariene depinde de supresia LH (steroidogeneza ovariană necesită în orice compartiment suportul și stimularea LH). Supresia cu estrogeni nu este recomandabilă, deoarece au un feed-back pozitiv și altul negativ asupra LH, cel pozitiv fiind prevalent în dozele farmacologice. Nici tratamentul îndelungat cu estrogeni nu poate realiza supresia LH. Administrarea de pilule combinate are un efect feed-back negativ, bine stabilit; conținînd doze mici de estrogeni (30 μg de etinil-estradiol), pilulele combinate scad nivelul testosteronului plasmatic. Testosteronul plasmatic scade în 1—3 luni de tratament, asociat cu o reducere mulțumitoare a hirsutismului.

Cînd contraceptivele perorale combinate sînt contraindicate, se pot obține rezultate bune cu DEPO-PROVERA 150 mg i.m. la 3 luni. Mecanismul de acțiune este ușor deosebit de cel al contraceptivelor perorale; supresia gonadotrofinelor este redusă, încît activitatea foliculilor ovarieni continuă. O oarecare reducere a LH determină scăderea producției de testosteron, alături de creșterea clearance-ului, efect datorat probabil inducției activității unor enzime hepatice; per total efectul este asemănător contraceptivelor perorale combinate, al căror mecanism este scăderea producției, cu o ușoară creștere a capacității de legare a globulinelor.

Acetatul de cyproteron este un antiandrogen cu comportament progestativ, care dă rezultate slabe în tratamentul hirsutismului.

Latența îndelungată este o caracteristică a tratamentului, de care bolnava trebuie avertizată. Numai după 6—12 luni de tratament se observă o reducere a creșterii părului; tratamentul combinat cu electroliza nu se va recomanda decît după un tratament hormonal supresiv de minimum 6 luni (cu excepția hirsutismului excesiv).

În urma acestui tratament, nu se vor mai dezvolta noi foliculi piloși, dar părul va crește în continuare acolo unde foliculii sînt deja dezvoltați. Creșterea poate fi temporar întreruptă prin bărbierit, pensare sau cu epilatoare chimice sau cu ceară; îndepărtarea permanentă se va obține numai după electrocoagularea papilei dermice. De aceea, numai prin combinarea supresiei ovariene cu electroliza firelor de păr vechi deja crescute se poate realiza un tratament efectiv al hirsutismului.

Implicarea suprarenalei se explică prin blocarea relativă a unor enzime ale cortexului suprarenal, în asociere cu cercul vicios al anovulației persistente. Estrogenii administrați în postclimax determină creșterea nivelului de pregnenolon, dehidroepiandrosteron și dehidroepiandrosteron sulfat, fără să influențeze nivelul cortizolului, testosteronului și androstendionului; efectul se explică prin inhibarea 3-beta-ol-dehidrogenazei. Un efect asemănător se obține la femeile cu disgenezie ovariană, tratate cu estrogeni, la care apare o accentuare a pilozității pubiene și axilare. În acest mod, hiperestrogenemia la femeile cu anovulație și ovar polichistic determină o insuficiență enzimatică relativă a corticalei suprarenale și deci o producție excesivă de 17-cetosteroizi; deși anticoncepționalele perorale combinate nu cresc producția de 17-cetosteroizi, etinil-estradiolul și mestranolul pot să nu influențeze enzimele.

Androgenii inhibă 11-beta-hidroxilaza țesuturilor suprarenalei; nu există încă nici o dovadă că androgenii în exces de origine ovariană ar induce insuficiența enzimatică a suprarenalei.

Folosirea empirică a cortizolului și derivaților acestuia nu este indicată pentru inhibarea suprarenalei la bolnavele cu hirsutism și menstre neregulate. În absența

unor date precise de afectare suprarenală, cel mai bun tratament al tulburărilor menstruale este fie inducția ovulației, fie supresia steroidogenezei ovariene cu progestin.

Tumorile androgen-secretante. În două împrejurări clinicianul trebuie să se gîndească la asemenea tumori: o anamneză de masculinizare rapidă în cîteva luni (hirsutismul cu anovulație se dezvoltă lent, uneori în mai mulți ani); un nivel plasmatic al testosteronului peste 2 ng/ml și chiar mai mult, asociat cu un nivel crescut al 17-cetosteroizilor.

Dacă examenul clinic sugerează prezența unei asemenea tumori, iar examenul pelvian este normal, se indică cateterism venos retrograd; cînd ovarul este sursa de testosteron, cateterismul venei ovariene este edificator, dar pentru suprarenală valorile sînt greu de interpretat, secreția fiind pulsatilă și influențată de stres. Administrarea de gonadotrofine corionice este avantajoasă (2 000 U.I. i.v.); răspunsul ovarului apare în mai puțin de 10 minute în vena ovariană și în 30 de minute la periferie. Cateterizarea venoasă retrogradă se indică numai la cazurile suspectate de tumori androgen-secretante și nicidecum la toate hirsutele; dificultățile de tehnică de cateterizare bilaterală, valorile deosebite ale secreției celor două ovare, expunerea la iradiere sînt motive suficiente pentru a nu folosi acest examen de rutină.

Se poate încerca, indiferent de nivelul testosteronului plasmatic, suprimarea LH timp de 6 luni, iar dacă după acest interval nu se obține nici un rezultat, se indică continuarea investigațiilor prin cateterism venos retrograd.

Hirsutismul idiopatic (hipersensibilitatea organului țintă). Există cazuri de hirsutism cu ovulație normală, permanentă, care mai au în antecedente alte hirsute; este hirsutismul idiopatic sau familial, cu distribuție geografică și etnică. Singura explicație satisfăcătoare este sensibilitatea excesivă a aparatului pilos tegumentar la stimulul androgenic normal. Hirsutismul răspunde și în aceste cazuri la contraceptivele orale combinate, care scad androgenii sub normal și deci stimularea aparatului pilos; electroliza este și ea indicată. În timp ce tulburările endocrine necesită control periodic, în aceste cazuri bolnavele beneficiază de tratament numai cosmetic.

Care sînt bolnavele care necesită internare și investigații?

— cele cu testosteron peste 2 ng/ml;

— cele cu simptome și semne de sindrom Cushing cu cortizolemie crescută după inhibiția cu dexametazonă;

— cele la care este imposibilă, inhibiția 17-cetosteroizilor cu dexametazonă;

— cele cu hirsutism asociat, avînd un singur ovar cu volum mărit;

— cele care nu răspund la un tratament de 6 luni, de scădere a testosteronului, fără semne de afectare suprarenală.

Investigații clinice pentru diferențierea cauzelor de producere a androgenilor în exces.

În prima zi: determinări bazale: 17-hidroxiprogesteron plasmatic (normal < 2 ng/ml); cortizol plasmatic la ora 8 și 16 (normal la ora 8: 12—24 μg % și la 16 ore valori cu 50% mai mici decît la ora 8); urina pe 24 de ore pentru 17-cetosteroizi (17-KS) (normal: 7—13 mg), 17-hidroxisteroizi (17-OHS, normal: 4—10 mg), pregnanetriol (normal: 2—4 mg, în funcție de laborator), creatinină.

Studiul de rutină al electroliților, ureei sangvine, glicemiei, Ca, P, indicii tiroidieni.

În a 2-a zi: se repetă determinările bazale.

În a 3-a zi: stimularea cu ACTH: 0,5 mg cortrosyn în 1 000 ml ser fiziologic la ora 16 și determinarea cortizolemiei la ora 18, 13 și 17; urina pe 24 de ore pentru 17-KS, 17-OHS,

Scanned with OKEN Scanner

pregnanetriol, creatinină (normal are loc creşterea de 3—5 ori a cortizolemiei, şi mai puţin de două ori, a 17-KS şi 17-OHS.

În a 4-a, a 5-a, a 6-a zi: supresie cu doze mici de dexametazonă; 0,5 mg la 6 ore; în ziua a 5-a şi a 6-a se dozează cortizolul plasmatic la ora 8; urina pe 24 de ore pentru 17-KS, 17-OHS pregnanetriol, creatinină (răspuns normal: scăderea cortizolemiei la mai puţin de 6 μg%, 17-OHS la mai puţin de 4 mg şi 17-KS sub 6 mg).

În zilele a 7-a, a 8-a, a 9-a supresie cu doze mari de dexametazonă 2 mg la 6 ore; în ziua a 8-a şi a 9-a cortizolemia plasmatică la ora 8, urina pe 24 de ore pentru 17-KS, 17-OHS, pregnanetriol, creatinină; răspuns normal: cortizol sub 3 μg%, 17-OHS sub 2 mg; 17-KS sub 4 mg.

În sindromul Cushing prin hiperplazie suprarenală scăderea 17-OHS este mai mică la administrarea de doze mici, decît la administrarea de doze mari de dexametazonă, cînd scăderea este cu 50% din valorile bazale. Excesul de androgeni determinat prin hiperplazie suprarenală scade sub 4 mg ; la inhibiţia cu dexametazonă în doze mari ; în cazul unei tumori androgen-secretante (ovariană sau suprarenală) supresia este nulă. Ocazional, dozele mari de dexametazonă scad producţia în tumorile androgen-secretante de origine suprarenală şi de aceea absenţa supresiei cu doze mici poate să ajute diagnosticul.

Autorii au folosit stimularea cu gonadotrofine corionice (10 000 U.I., i.m., zilnic) în timp ce s-a continuat supresia suprarenalei cu doze mari de dexametazonă. Creşterea de două ori a 17-KS urinari datorită stimulării ovariene certifică originea ovariană a androgenilor. În prezent aceiaşi autori consideră că acest răspuns este variabil şi adesea greu interpretabil, încît, de cele mai multe ori testul nu este necesar.

Cînd există simptome şi semne de tumoare androgen-secretantă, studiile prin cateterism venos retrograd trebuie efectuate înaintea laparotomiei exploratoare.

16.1.6. **Prostaglandinele**

Anna Riitta Fuchs ● (Endocrinologia sarcinii, ed. a II-a, 1979, p. 294—326, Medical Departament, Harper & Row, Publishers; Hagerstown, Maryland, London, New-York)

Prostaglandinele sînt substanţe cu acţiune similară cu cea hormonală, secretate de ţesuturi nespecializate şi nu de glandele endocrine. Cele mai cunoscute acţiuni ale lor sînt:

— stimulează muşchii netezi ; la musculatura vaselor determină constricţie sau relaxare, în funcţie de compusul de referinţă.

— Modifică steroidogeneza suprarenalei, ovarului şi probabil a testiculului.

— Inhibă secreţia gastrică.

— Inhibă hormonii mediatori ai lipolizei din ţesutul adipos.

— Influenţează agregarea plachetară: unele o inhibă, altele o favorizează.

— Modulează transmiterea sinaptică în sistemul nervos periferic simpatic, prin interferare cu mediatorii chimici.

— Potenţează efectul altor amine biogene (bradikinina şi histamina) asupra terminaţiilor nervoase senzitive (dureroase).

— Modulează funcţiile sistemului nervos central, cu acţiune mai ales asupra termoreglării.

— Cresc permeabilitatea vasculară, leucotaxia şi fragilitatea lizozomilor, ceea ce face ca prostaglandinele celulare să îndeplinească şi funcţia de mediatori ai răspunsului inflamator.

Scanned with OKEN Scanner

Multe au acțiuni comune și aceleași organe țintă, iar altele au acțiuni specifice. Avînd un cîmp larg de acțiune, mecanismul lor nu poate încă fi explicat printr-o teorie unică.

16.1.6.1. **Chimie**

Structura chimică se cunoaște din 1963 (Bergström). Toate prostaglandinele sînt acizi grași nesaturați, avînd ca schelet acidul prostanoic, cu 20 atomi de carbon, substrat care nu se găsește ca atare în nici una din prostaglandine, ci numai în unii din metaboliții lor, omologi ai acidului prostanoic. Acidul prostanoic conține un inel cu 5 atomi de carbon ; configurația acestui inel determină grupe de prostaglandine cărora le aparține un compus. Compușii E, A și B au o grupare ceto în poziția 9, în timp ce compușii F au un hidroxil la poziția 9 ; compușii E și F au și alt grup funcțional, o grupare hidroxil la C_{11} ; subscripțiile de la 1 la 3 marchează numărul legăturilor nesaturate carbo-carbon din moleculă, iar prin literele α și β se notează orientarea spațială a grupării OH din poziția 9, față de planul inelului. Datorită configurației β ceto-compușii E sînt mai puțin stabili decît compușii F ; prin deshidratare, compușii E se transformă în compuși A, în anumite condiții de pH, temperatură sau lumină, iar compusul A este convertit în prezența unei izomeraze serice în compus B. Compușii E și F nu sînt interconvertibili ; numai în foarte rare circumstanțe se poate demonstra conversia lentă a produșilor E în F, în țesuturile vii. Există 6 prostaglandine primare: PGE_1, PGE_2, PGE_3, $PGF_1\alpha$, $PGF_2\alpha$, $PGF_3\alpha$.

16.1.6.2. **Biosinteză**

Acizii grași nesaturați sînt substratul prostaglandinsintetazei, enzimă prezentă în majoritatea țesuturilor studiate și care este legată de membranele celulare. Același acid poate să ducă la formarea de PGE sau PGF ; cantitatea de compuși E sau F formați în orice țesut este dependentă de sistemele reductoare, de disponibilitatea la cofactori și a unor ioni metalici. Prezența ionilor de cupru (Cu^{+2}) influențează conversia precursorilor la prostaglandine F ; cuprul ionizat stimulează sinteza de $PGF_2\alpha$, fiind eliberat de la suprafața celulei, în cantități mici, din cuprul legat. În biosinteza prostaglandinelor pot fi folosiți numai acizii grași liberi neesterificați, eliberați din fosfolipide sub acțiunea fosfolipazei. Fosfolipaza A_2 catalizează hidroliza fosfolipidelor, eliberînd acizii grași esterificați în poziția 2 a diferitelor glicerofosfolipide sau din esterii colesterolului. Acizii grași liberi nesaturați sînt eliberați sub acțiunea fosfolipazei, conținută în lizozomi și eliberată sub acțiunea unor agenți care labilizează lizozomii. Interacțiunea lizozomi-prostaglandine este încă în studiu.

Recent, a fost izolat un compus intermediar în biosinteza prostaglandinelor, foarte activ și căruia i s-au atribuit multe din efectele „clasicelor" prostaglandine. Această descoperire explică unele observații mai vechi, cum ar fi eșecul prostaglandinelor exogene în determinarea efectelor fiziologice așteptate pe baza unor experimente, în care nivelul prostaglandinelor endogene este foarte redus datorită inhibitorilor prostaglandinsintetazei.

16.1.6.3. **Metabolism**

Enzimele care metabolizează prostaglandinele sînt larg răspîndite ; în majoritatea țesuturilor, prima transformare este oxidarea grupării 15-OH la ceto, care

Scanned with OKEN Scanner

este rapid urmată de reducerea dublei legături 13—14; acești compuși 15-ceto-dehidroderivați sînt puțin activi, dar sînt prezenți în concentrații sangvine mai mari decît compușii activi și au un timp de înjumătățire de 7—10 minute, în comparație cu 30 de secunde pentru $PGF_2\alpha$. Aceștia sînt metabolizați în continuare la compuși cu moleculă mică, excretați prin urină; excreția PGE_1 și PGE_2 este completă la 5—6 ore de la administrare în proporție de 95%. Rinichii și plămînii sînt organele de eliminare a metaboliților prostaglandinelor. Cel mai important metabolit urinar este acidul 7 α-OH-5, 11 diceto-tetanor-prostan-1, 16-dienoic. Experimental s-a dovedit că aproximativ 90% din PGE_2 și probabil din $PGF_2\alpha$ se degradează la o singură trecere prin plămîni, în timp ce compușii A trec nemodificați. O altă cale de metabolism este cea a degradării intracelulare în țesutul în care se sintetizează.

Descoperirea faptului că aspirina și indometacina, ca și alte medicamente antiinflamatorii inhibă biosinteza prostaglandinelor, a fost de mare ajutor cercetării in vivo și in vitro a rolului prostaglandinelor.

16.1.6.4. **Dozarea prostaglandinelor.**

Determinarea cantitativă a prostaglandinelor din țesuturi și lichidele biologce implică extracția și separarea lor, urmată de determinarea propriu-zisă, carei se face prin cromatografie gazoasă, combinată cu spectrofotometrie de masă și detectarea electronilor capturați prin aceste metode. Fiind metode greoaie, li se preferă radioimunodozarea, cu folosirea anticorpilor și dozarea prostaglandinelor libere și legate.

În dozarea prostaglandinelor sanguine trebuie făcută deosebirea dintre determinarea pe sînge fluid și coagulat, deoarece în ultima formă se adaugă și prostaglandinele din plachete agregate; nivelul seric poate fi mai mare decît cel plasmatic sau al sîngelui total, necoagulat. Nivelurile plasmatice raportate sînt mai mari la bărbați decît la femei. Majoritatea femeilor au $PGF_2\alpha$ între 0 și 0,49 ng/ml, cu medie de 0,25 ng/ml, iar la bărbați peste 0,5 ng/ml, ajungînd uneori pînă la 2,5 ng/ml la determinări prin RIA. La negravide valorile de PGE sînt ceva mai mari decît cele de PGF; în medie 0,78 ng/ml, fără să se poată face deosebirea între E_1 și E_2. În sarcină, valorile de PEE scad; în primul trimestru sînt valori de 0,35 ng/ml și în al doilea trimestru de 0,25 ng/ml; PGF nu sînt modificate.

16.1.6.5. **Acțiunea prostaglandinelor asupra tractului genital la femeie**

Efecte asupra circulației uterine. Compușii E și A, agenți vasodilatatori, participă la menținerea fluxului sangvin regional, mai ales renal și la menținerea presiunii sangvine sistemice, prin scăderea rezistenței periferice; pe de altă parte, PGE reglează răspunsul vasomotor la diferiți stimuli.

S-a descoperit corelația dintre fluxul uterin și concentrația PGE din vena uterină, din timpul sarcinii.

Exprimental s-a dovedit că:

— angiotensina II crește fluxul sangvin uterin,

— angiotensina II crește producția PGE în uterul gravid,

— inhibiția sintezei de prostaglandine scade fluxul sangvin uterin bazal, inhibă răspunsul PGE la angiotensina II și crește presiunea sangvină sistemică maternă.

Aceste constatări au sugerat că PGE (mai ales PGE_2) mențin tonusul vasomotor utero-placentar și presiunea sangvină sistemică maternă. În timpul sarcinii survin modificări ale volumului sangvin și fluxurilor sangvine; volumul plasmatic începe

Scanned with OKEN Scanner

să crească de la 6 săptămîni de gestaţie, avînd o expansiune rapidă şi importantă în trimestrul II şi numai o mică creştere în trimestrul III, pînă la termen. Pentru acomodarea creşterii volumului fără o creştere semnificativă a presiunii sangvine materne normale, trebuie să se modifice rezistenţa vasculară; menţinerea presiunii sangvine normale şi a fluxului uteroplacentar depinde de vasodilataţia din circulaţia sistemică şi uteroplacentară; PGE_2 serveşte acestei funcţii importante.

Speroff a arătat că dereglarea producţiei de prostaglandine uterine este un factor care contribuie la declanşarea disgravidiei. Dezvoltarea clinică a disgravidiei poate fi determinată de producţia deficitară de prostaglandine, de pierderea răspunsului la prostaglandine sau de ambele. Conţinutul placentar de PGE a fost găsit mai redus în cazurile cu HTA decît cel din placentele normale; s-a demonstrat că sinteza prostaglandinelor are loc în vase, ca răspuns la angiotensină sau bradikinină, iar în condiţii experimentale şi la estrogeni. Astfel, producţia vasculară de prostaglandine, ca răspuns la mediul hormonal din sarcină, poate fi un factor important, care influenţează schimburile de substanţe dintre făt şi sîngele matern, la prezenţa sarcinii.

Studierea efectelor PGE_2 şi $PGF_2\alpha$ asupra hemodinamicii fetale la oaie a arătat efectul paradoxal al PGE_2 asupra patului vascular placentar fetal, unde au efect vasoconstrictor, mult redus în cazul $PGF_2\alpha$.

Efectele contractile. Efectul hormonilor ovarieni. Efectele ocitocice ale prostaglandinelor şi influenţele hormonilor ovarieni şi placentari asupra răspunsului miometrial la prostaglandine au mare importanţă în endocrinologia sarcinii; sînt importanţi factorii care controlează sinteza şi eliberarea prostaglandinelor în uter. PGE_1, PGE_2, $PGF_2\alpha$ stimulează contracţia uterină la gravide, ca şi la negravide, în timp ce $PGF_1\alpha$ şi cele din grupele A şi B sînt mai puţin active. Spre deosebire de răspunsul la ocitocină, la prostaglandine uterul reacţionează şi în afara sarcinii. Dacă se administrează experimental, la şoricioaică, estrogeni înainte de ocitocină, contracţia uterină este puternică şi rapid propagată; după progesteron, răspunsul la ocitocină este diminuat; administrarea simultană de estrogeni şi ocitocină nu îmbunătăţeşte răspunsul la ocitocină. Administrarea de estrogeni înaintea administrării de PGE_1 determină o contractilitate de frecvenţă şi intensitate redusă şi, mai mult încă, se observă apariţia tahifilaxiei, răspunsul fiind din ce în ce mai redus, pe măsura creşterii dozelor. După administrarea prealabilă de progesteron, răspunsul contractil la prostaglandine este mai intens şi prelungit. Toate 3 prostaglandinele au acelaşi efect asupra uterului de şoarece. S-a mai constatat că progesteronul creşte legarea PGE_1 şi PGE_2 la receptorii miometriali.

În timpul sarcinii, uterul de rozătoare răspunde bine la prostaglandine, dar reactivitatea miometrului scade rapid la termen şi nu se realizează inducţia travaliului; această observaţie se corelează foarte bine cu modificările hormonale din timpul sarcinii la termen. La şoricioaică, nivelul progesteronului scade din timpul ultimelor 36 de ore la valorile de la negravide, în timp ce estrogenii cresc concomitent de la valorile foarte reduse din timpul întregii sarcini, la valorile de preestru. La iepuroaică, progesteronul scade răspunsul la ocitocină, dar reduce foarte puţin răspunsul la $PGF_2\alpha$. Steroizii ovarieni, la om, alterează răspunsul uterin la prostaglandine, ca la şoricioaică. Examinările lui Wiqwist au arătat că în faza proliferativă, răspunsul la prostaglandine este de intensitate mai mică şi de durată mai redusă decît la începutul sarcinii. De-a lungul întregii sarcini, uterul uman este foarte receptiv la stimularea prostaglandinelor; această proprietate este baza succesului inducţiei avortului în orice stadiu al sarcinii, aşa cum a demonstrat pentru prima dată Karim.

Scanned with OKEN Scanner

Interacțiunea cu ocitocina. Sub influența ocitocinei mușchiul uterin eliberează o cantitate mai mare de prostaglandine decît în condiții de control. Se pare că ocitocina are rol stimulant asupra eliberării de prostaglandine uterine in vivo, deoarece apare în plasmă după injectare de ocitocină. Acest fapt a sugerat rolul de mediator al prostaglandinelor asupra miometrului pentru acțiunea ocitocinei ; același lucru este demonstrat in vitro, prin blocarea cu indometacin a contracțiilor uterine, la șoarece, induse cu ocitocină. Studiile in vivo nu dau rezultate asemănătoare. Tratamentul cu indometacin, la rozătoare gravide nu inhibă răspunsul la ocitocină. Roberts J.S. și Bracikovski B. au arătat că indometacina inhibă complet eliberarea de $PGF_2\alpha$ în vena uterină în timpul perfuziei ocitocice, dar nu inhibă răspunsul la ocitocină. Astfel, se dovedește că răspunsul uterin la ocitocină nu este mediat de prostaglandinele endogene. Capacitatea uterină de eliberare a prostaglandinelor la stimularea cu ocitocină este controlată hormonal. Perfuzia cu ocitocină în faza luteală precoce sau mijlocie determină un răspuns foarte mic sau nul, în timp ce la sfîrșitul fazei și în estru se observă o creștere a eliberării uterine de prostaglandine ; în anestru, la oaie, tratamentul cu estrogeni crește răspunsul eliberării sangvine de prostaglandine la injecția cu ocitocină.

Rolul în parturiție. Descoperirile mai vechi ale lui Karim, de prostaglandine în lichidul amniotic și în sîngele periferic matern, în timpul travaliului declanșat spontan sau al avortului, sugerează că prostaglandinele uterine pot fi stimulii miometrului în timpul nașterii. Ipoteza este susținută de faptul că la gravidele tratate cu aspirină pentru artrită cronică, durata sarcinii este prelungită față de cele ce nu fac acest tratament. Karim S.M.M., Sharma S.D. au raportat că etanolul blochează contracția indusă de prostaglandine ; faptul că etanolul inhibă contracțiile uterine în timpul nașterii premature, a sugerat rolul prostaglandinelor în declanșarea travaliului. Autorii articolului arată că la femeia gravidă etanolul nu inhibă contracțiile uterine declanșate de $PGF_2\alpha$; în trimestrul II de sarcină, după administrarea intraamniotică de $PGF_2\alpha$, au perfuzat etanol și nu s-a observat antagonismul etanol-prostaglandine. În prezent se afirmă că etanolul are efect inhibitor numai asupra neurosecreției hipofizei posterioare.

Prin radioimunodozare, cromatografie gazoasă și spectofotometrie de masă, Sharma S.D. și Hibbarg B.M. au dozat din sîngele venos cubital, în timpul travaliului $PGE_2\alpha$ și $PGF_2\alpha$ și metaboliții lor 15-ceto. Au constatat creșterea concentrațiilor $PGF_2\alpha$ în sîngele periferic la 15—45 de secunde de vîrful concentrației uterine, ca și creșterea progresivă, în timpul travaliului indus cu ocitocină sau spontan, a derivaților 15-ceto ai $PGF_2\alpha$.

S-a mai constatat creșterea concomitentă a acestor compuși în lichidul amniotic, creștere corelată cu dilatația. Este interesantă existența valorilor mult mai mari de $PGF_2\alpha$ în vena și artera ombilicală, la nou-născut, față de plasma gravidelor ; de asemenea s-au constatat niveluri mult mai mari în vena și artera ombilicală față de cele observate după operația cezariană, în timp ce valorile materne nu au fost semnificativ crescute. Toate aceste observații sugerează că prostaglandinele sînt eliberate ca o consecință și nu ca o cauză imediată a travaliului.

Prostaglandinele endogene contribuie în travaliu la creșterea efectelor uterine ale ocitocinei circulante.

În prezent se afirmă că trebuie să se atribuie atît ocitocinei, cît și prostaglandinelor rolul de trigger al travaliului. Creșterea uterului și a conținutului acestuia contribuie la eliminarea ambilor compuși, prin efect Fergusson pentru ocitocină și prin stimularea prostaglandinsintetazei, care este și mai mult crescută datorită nivelului estrogenilor. Contracția uterină indusă de ocitocina endogenă determină

Scanned with OKEN Scanner

eliberarea intrauterină de prostaglandine, care la rîndul lor cresc răspunsul la ocitocină. Cînd aceste 2 fenomene sînt sincrone, contracţiile uterine devin eficiente cu cantităţi mici de ocitocină circulantă.

Locul sintezei. Nu s-a stabilit încă precis locul sintezei uterine a prostaglandinelor. Se ştie că ţesutul uterin generează prostaglandine şi că omogenatele uterine pot sintetiza din precursori exogeni, dar nu se poate preciza încă, dacă endometrul, miometrul sau ambele sînt locul sintezei. La femeie şi la oaie, endometrul are un conţinut mai mare de prostaglandine ; la oaia gravidă s-au găsit cele mai mari niveluri de prostaglandinsintetază în cotiledoane şi în deciduă. Descoperirea, la naştere, în sîngele vaselor ombilicale, a unor niveluri mai mari decît în sîngele matern, este sugestivă pentru rolul placentei în producerea prostaglandinelor la femeie. Se pare că şi miometrul posedă prostaglandinsintetază ; pentru aceste motive, s-a sugerat originea dublă a prostaglandinelor uterine.

Numeroase studii au arătat o scădere de 50% a nivelului iniţial, în timpul expulziei, dar valorile nu pot fi corelate cu intensitatea contracţiei uterine sau cu durata intervalului inducţie-avort (Cantor B., Csapo A.). Contracţiile uterine sînt puternice în primele 2 ore de tratament, timp în care nu apar modificări hormonale ; nivelul estrogenilor scade în timpul inducerii avortului cu $PGF_2\alpha$, sugerînd o suferinţă fetală acută. De asemenea, mai are loc o scădere rapidă a hormonului lactogen placentar după instilarea intraamniotică de $PGF_2\alpha$.

Acestea dovedesc rolul prostaglandinelor în scăderea fluxului sangvin placentar, ducînd la suferinţă fetală, care de obicei este precoce în avortul provocat cu prostaglandine.

S-a mai demonstrat că nivelul hormonilor scade şi mai rapid dacă prostaglandinele sînt administrate într-o singură injecţie, decît în orice alt mod de administrare. Survine o contracţie uterină prelungită, urmată probabil de ischemie. În stadiile precoce ale sarcinii, cînd contribuţia placentară la sinteza hormonală este foarte mică, modificările hormonale în timpul inducerii avortului cu $PGF_2\alpha$ sînt minime şi nesemnificative.

Consideraţii clinice. Cele mai semnificative proprietăţi ale prostaglandinelor se folosesc pentru inducţia travaliului şi inducţia avortului.

Inducţia travaliului. Karin S.M.M. — a fost primul care a relatat în 1968 şi 1969 inducţia travaliului cu $PGF_2\alpha$ şi $PGE_2\alpha$ i.v. ; deşi entuziasmul iniţial a fost mare, pe parcurs au fost dovedite efectele adverse ale acestei terapii.

Pe un studiu dublu, folosind ocitocina şi prostaglandinele au fost arătate rolul aproximativ egal al acestor 2 substanţe şi faptul că prostaglandinele nu ar fi superioare ocitocinei. Mai mult, s-a observat acţiunea prostaglandinelor asupra tubului digestiv (pe care-l stimulează) şi asupra arborelui traheo-bronşic: în toate cazurile în care se administrează în perfuzie $PGF_2\alpha$ scade capacitatea vitală. Intensitatea contracţiilor uterine, ca şi efectele secundare sînt proporţionale cu cantitatea de prostaglandine administrată în perfuzie.

La oaie, s-a studiat rolul prostaglandinelor asupra hemodinamicii fetale şi s-a constatat că $PGF_2\alpha$ au efect vasoconstrictor asupra patului vascular placentar fetal ; de aceea mai trebuie efectuate investigaţii suplimentare cînd se urmăreşte inducţia travaliului, pentru a o considera oportună, cu excepţia cazurilor de făt mort, ou mort reţinut sau molă hidatiformă.

La femeie, PGE_2 este de 2—5 ori mai eficace decît $PGF_2\alpha$ asupra contracţiilor uterine, dar este instabilă şi deci mai puţin folosibilă. La ora actuală s-au obţinut tablete de PGE_2. Pe un studiu de 52 de bolnave, din care 18 aveau scor Bishop între 1 şi 3, la New York Hospital, în 4 şi respectiv 3 cazuri s-a practicat cezariană pentru

Scanned with OKEN Scanner

disproporție cefalo-pelvică, cu pelvimetrie internă normală. Numai într-un singur caz nu s-a reușit declanșarea travaliului. Karin S.M.M. și Sharma S.D. au obținut 100% rezultate bune și nici un efect secundar, prin administrarea de PGE_2 tablete.

Pentru a diminua efectele secundare care apar la doze mari de prostaglandine, s-au administrat inițial 0,5 mg ; doza a fost dublată din 30 în 30 de minute, pînă cînd s-au obținut contracții uterine, eficiente sau o doză maximă de 3 mg s-a repetat la 30—60 de minute. Contracțiile apar progresiv la 20—30 de minute după administrarea primei doze. A apărut un singur caz de hipertonie uterină, iar 29 de bolnave au acuzat tulburări gastrointestinale.

Autorii consideră că această metodă trebuie reținută pentru cazurile cu inducție dificilă.

Inducția avortului. Eficacitatea prostaglandinelor asupra contracțiilor uterine în timpul sarcinii este mult deosebită de a ocitocinei. Administrarea i.v. a prostaglandinelor la mijlocul sarcinii determină rapid apariția unor contracții uterine frecvente, asociate inițial cu hipertonie uterină, dar care treptat devin regulate ca frecvență și-și păstrează intensitatea mult timp după oprirea pe fuziei. În timpul sarcinii sînt însă necesare doze mai mari de prostaglandine, decît la termen, pentru a declanșa contracțiile uterine; în doze mici PGE_2 sînt mult mai eficace decît $PGF_2\alpha$.

Rezultatele celor mai mulți autori sînt deosebite, dar majoritatea au ajuns la concluzia că datorită necesității de doze mari, $PGF_2\alpha$ au efecte secundare cu o incidență mai mare, motiv pentru care s-a abandonat inducerea avortului cu $PGF_2\alpha$ intravenos.

Au fost căutate și alte căi de administrare. În speranța obținerii efectelor numai asupra uterului, s-a încercat administrarea intravaginală, sub formă de soluții, tablete sau ovule, dar și așa, datorită absorbției vaginale, nu au putut fi evitate efectele adverse sistemice, deoarece pentru a fi eficace, dozele trebuie să fie mari.

Deoarece dozele de PGE_2 necesare inducției sînt mai mici, s-a încercat obținerea unor rezultate clinice, cu tablete de PGE_2 administrate intravaginal. La New-York Hospital, au fost studiate 68 de cazuri, la care s-a efectuat premedicația cu antiemetice și antidiareice. Tabletele au fost administrate intravaginal din 2 în 2 ore, iar cu ajutorul unor diafragme există siguranța că tabletele rămîn pe loc ; 59 de bolnave au avortat în 24 de ore, iar restul în 36 de ore. Activitatea uterină dezvoltată în urma inducției a fost progresivă, deosebită de cea indusă cu prostaglandine administrate intraamniotic sau intravenos, și persistentă. Cu toate precauțiile au apărut efecte adverse : 1 caz de tulburări gastrointestinale ; în toate cazurile a apărut ascensiune termică, revenită la normal după cîteva ore ; tulburările cardiovasculare au fost mai intense decît după administrarea de $PGF_2\alpha$ și hemoragiile mai abundente.

Metoda a fost apreciată, deoarece femeile își pot administra singure acest tratament. De asemenea, se poate folosi în stadii precoce ale sarcinii, cînd amniocenteza este imposibilă, scăzînd riscul infecției intrauterine, asociat administrării intrauterine intra- sau extraamniotice.

Autorul consideră că, în prezent, cea mai bună metodă este aplicarea intraamniotică, deși necesită amniocenteză și repetarea aplicării, iar metoda este limitată numai la sarcinile din trimestrul al II-lea; instilarea intraamniotică are efecte adverse mai mici, datorită ratei reduse de difuziune, prin membrane, în circulația sangvină uterină.

Bigdeman M., Beguin F., Toppozada M., Wiqvist N. au folosit 25 mg repetat la 6 ore, iar Lauersen N.H., Secher N. J. și Wilson K. M. au administrat o doză inițială de 25 mg, după care au repetat din 2 în 2 ore cîte 5 mg; prin aceste 2 metode de administrare, rezultatele au fost bune și intervalul inducție-avort a fost redus; rezultatele au fost mai rapide după PGE_2 decît după $PGF_2\alpha$.

Scanned with OKEN Scanner

Prin compararea acestor rezultate cu cele obținute prin instilarea intraamniotică de soluție salină hipertonă asociată cu perfuzia ocitocică, s-a constatat că în aceste cazuri rata contracțiilor uterine a fost mai redusă, dar intervalul inducție-avort nu a fost semnificativ prelungit decît prin folosirea $PGF_2\ \alpha$.

S-au studiat și modificările progesteronului plasmatic la cele 2 tipuri de administrare și s-a constatat că modificările sînt similare, ca și excreția urinară a estrogenilor. Gustavii a arătat că soluțiile saline hipertone afectează circulația placentară fetală și favorizează moartea fătului. Bigdeman și colab., Csapo și colab., Embrey M. P. au indus avortul prin administrarea intraamniotică cu un cateter Foley. Cînd s-a administrat o singură doză de 10 mg $PGF_2\alpha$, efectele adverse au fost intense, iar prin administrarea repetată de 1 mg, toleranța a fost mult superioară. Totuși, rezultatele nu sînt cele mai bune, datorită retenției placentare și de aceea s-a recurs la perfuzia continuă extraovular, prin cateter Foley (Lauersen N. H. și colab., Midwintwer A și colab., Miller A. W. F.). Rezultatele cu PGE_2 au fost mai bune, deși nu s-a redus incidența retenției placentare. Administrarea extraovulară prin intermediul cateterului este marcată de riscul inflamației și infecției, dar metoda este aplicabilă pentru sarcinile de 13—15 săptămîni, cînd amniocenteza este greu realizabilă.

Analogii prostaglandinelor. Derivații 15-metilați ai prostaglandinelor nu sînt degradați la compuși 15-ceto și de aceea au acțiune prelungită și sînt eficace în doze mai mici. Karim S. M. M., Sharma S. D. au fost primii care au indus cu succes avortul, cu acești derivați ai PGE_2 și $PGF_2\ \alpha$; analogii cu 15-metilați ai PGE_2 care sînt de 10 ori mai puternici decît cei ai $PGF_2\alpha$ (Amy J. J.; Karim S. M. M.).

Lauersen N. H. și Wilson K. H. au folosit la New York Hospital doze progresive de la 100 μg la 500 μg, la 2 ore de derivați 15-metil ai $PGF_2\ \alpha$ și a obținut rezultate asemănătoare în inducerea avortului cu administrarea intraamniotică — în medie de 16 ore — oul fiind expulzat. Efectele gastro-intestinale sînt asemănătoare, dar pot fi reduse prin antiemetice și antidiareice. S-a afirmat că intervalul inducție-avort este redus pentru sarcinile de 12—16 săptămîni, față de cel pentru sarcinile de 17—21 de săptămîni, dar numărul bolnavelor pe care s-a efectuat studiul a fost prea mic pentru ca rezultatele să fie concludente.

Leon Speroff, Nathan G. Kase și Robert H. Glass menționează izolarea recentă a altor compuși instabili, dar mult mai activi decît prostaglandinele. Endoperoxizii prostaglandinelor, PGG_2 și PGH_2 sînt precursorii prostaglandinelor PGE_2 și $PGF_2\alpha$, ca și un alt grup de agenți reglatori celulari, tromboxanii și prostaciclina (PGI_2). Tromboxanii și precursorii endoperoxidați au diferite funcții fiziologice; tromboxan B_2 este metabolitul inactiv al unui compus activ TXA_2; prostaglandina I_2 previne agregarea plachetară în vasele normale, în timp ce TXA_2 inițiază agregarea.

16.1.7. **Identificarea diferitelor etiologii ale diagnosticului clinic de menopauză prematură**

J. Board, F. Redwine, C. Momoure, J. Taylor-Richmond, Virginia ● *(Amer. journ. of Obstet. Gynaec., 1979, vol. 34, nr. 8)*

Menopauza prematură este definită ca depresiunea ovariană cu dispariția menstrei înainte de 40 de ani. Atît în menopauza normală, cît și în cea prematură, cauza obișnuită este atrezia foliculară ovariană, cu reducerea importantă a producerii de estrogeni. O urmare a dispariției feed-back-ului negativ al estrogenilor asupra ariei pituitare a hipotalamusului este creșterea FSH, cu niveluri ridicate sangvine și urinare, care

Scanned with OKEN Scanner

face diagnosticul de menopauză (prematură sau normală), diferențiind-o de alte amenorei.

Se determină FSH și LH prin radioimunizare, în care doze de FSH peste 70 mU.I./ml sînt considerate postmenopauzice. Excrețiile de gonadotrofine totale se constată prin dozări biologice: un nivel de postmenopauză peste 50 U. uterine de șoarece pe 24 de ore. Estrogenizarea se determină prin frotiu vaginal și prin dozări urinare, prin cariotip, biopsie ovariană, radiografie de șa turcească, dozare de tiroxină, care sînt investigații necesare. Se cercetează anticorpii autoimuni din ser prin metoda COON (imunofluorescență indirectă folosind ficat de șobolan pentru anticorpi antinucleari și corp galben uman pentru anticorpi antiteacă internă).

Histopatologia. În menopauza prematură au loc o reducere progresivă a foliculilor ovarieni primordiali, o creștere a celulelor ovariene stromale și există țesut conjunctiv fibros mai abundent. Între 45 și 49 de ani apar cîteva chisturi foliculare mici și o ușoară hiperplazie corticală stromală. Ovarul poate să apară ca fiind format numai din stromă. După 50 de ani este evidentă reducerea activității foliculare și cortexul ovarian se distinge cu dificultate de țesutul fibros din orice alt organ.

La femeile cu *menopauză prematură* se găsește cel mai frecvent acest aspect histologic; sînt cazuri de ovare normale histologic, cu foliculi normal dezvoltați și cu corp galben. Atrezia folliculară ovariană apare înainte de deplina maturitate folliculară. Ovarele au 6 milioane de foliculi primordiali în timpul săptămînii a 20-a de gestație, 1—2 milioane la naștere și 400 000 la pubertate. Se pare că există un mecanism inerent de atrezie folliculară, care începe la embrion și continuă pînă la menopauză. Se pare că apariția insuficienței ovariene premature poate să fie determinată de:

— boli necunoscute cu distrucție ovariană (iradiere; infecții),
— maturizare folliculară excesivă prin hiperactivitate hipofizară,
— ovare mici congenital cu număr mai redus de foliculi primordiali.

La femeile cu *modificări ale cariotipului*, mozaicism XO/XX/XXX/XXXX, amenoreea este cel mai frecvent primară, dar există și posibilitatea unei menopauze premature, instalată foarte devreme sau de amenoree secundară.

Sindromul ovarului rezistent la gonadotrofine a fost descris inițial în cazurile de amenoree primară (Jones).

Criteriile de diagnostic sînt: hipergonadotrofinemie endogenă, foliculi ovarieni normali și rezistența ovarului la stimularea excesivă cu hormoni gonadotropi umani exogeni (de menopauză sau corionici), criterii descrise în 1972 de Van Campenhaut. Acest sindrom se poate datora unui inhibitor al acțiunii hormonului gonadotrop sau unei areceptivități a celulei țintă (deficit de receptor proteic pentru FSH).

Asemenea bolnave pot fi tratate, deoarece au foliculi. Shangold descrie o bolnavă rezistentă la stimularea cu gonadotrofine, dar care a devenit receptivă după terapia cu estrogeni.

Mecanismul autoimun: este vorba de apariția unor anticorpi antiteacă internă, anticorticoisuprarenală (cu insuficiență corticosuprarenală idiopatică). Acest mecanism a fost descris de Irvine.

16.1.8. **Funcția ovarului în puerperalitate**

Thomas A. Klein, Daniel R. Mishell ● F. A. Davis Company, Philadelphia ● (Endocrinologia reproducerii, infertilității și contracepția, 1979, p. 139—142)

Fiziologia sînului în puerperalitate afectează funcția ovariană, de secreție a steroizilor și ovulația, controlate de gonadotropii hipofizari eliberați sub controlul

Scanned with OKEN Scanner

hipotalamusului. Întregul sistem este reglat prin steroizii gonadici, estradiol și progesteron, care au un efect feed-back pozitiv și/sau negativ. Aceste relații sînt alterate în puerperalitate prin 2 factori: ieșirea gonadotrofinelor din supresia profundă din timpul sarcinii și efectele alăptării la sîn.

Fig. 134 arată reluarea menstruației și ovulației după avort în trimestrul I. Cîteva femei prezintă ovulația în primele 10 zile, iar 50% în jur de a 20-a zi postabortum. De aceea este necesară contracepția imediat după avort, dacă se urmărește prevenirea altei sarcini. De asemenea, se constată că postabortum, primul ciclu menstrual este ovulator la majoritatea bolnavelor.

Fig. 135 arată apariția menstruației și ovulației postpartum la femeile care alăptează și la cele care nu alăptează. În contrast cu starea postabortum, în postpartum menstruația și ovulația apar rareori mai devreme de a 13-a zi după naștere; cele mai multe din femeile care nu alăptează vor fi menstruate aproximativ la 3 luni postpartum, fapt care sugerează că la femeile care nu alăptează și care rămîn amenoreice peste 3 luni de la naștere, trebuie efectuate investigații pentru a se cunoaște cauza. Se arată că primul ciclu menstrual apărut postpartum este anovulator.

La femeile care alăptează, atît ovulația, cît și menstruația apar mai tîrziu decît la cele care nu alăptează. Recent s-a formulat ipoteza cauzei lipsei funcțiilor ovariene în timpul alăptării; se știe că vîrful secreției de LH de la mijlocul ciclului este precedat de creșterea rapidă a nivelului estradiolului circulant. Acest feed-back pozitiv reprezintă un semnal obligatoriu al ovarului asupra axului hipotalamohipofizar, fără de care ovulația nu are loc.

R. Rolland și colab. au adus informații asupra interrelațiilor hormonale din postpartum. S-au dozat gonadotrofinele hipofizare, prolactina și steroizii sexuali, la femeile normale care au alăptat la sîn, din prima zi postpartum și în continuare cîteva săptămîni. În ciuda nivelului scăzut al estradiolului, FSH nu crește decît după aproximativ 15 zile postpartum, probabil datorită persistenței inhibării hipofizare din timpul sarcinii. Hipofiza nu reacționează la GnRH exogeni administrați în puerperalitate; după aceea FSH (dar nu și LH) cresc la un nivel superior normalului. Totuși, deși FSH crește foarte mult, nivelul estradiolului este sub normal pînă în a 65-a zi. Cu alte cuvinte, timp de aproximativ 6 săptămîni, ovarul este refractar la cantități normale sau crescute de FSH, iar nivelul LH redus. Numai după ce prolactina revine la normal, secreția ovariană de estradiol începe să crească și să fie semnalată hipofizei, care va răspunde prin vîrful de LH de la mijlocul ciclului, urmat de creșterea progesteronului, un indicator al ovulației (Creșterea aparentă a LH după ovulație se datorează probabil HGG, care au reacții încrucișate cu LH în cele mai multe din radioimunodozări; astfel, aceste femei aparent rămîn gravide imediat după oprirea alăptării.)

Secvențele anterioare sugerează că prolactina sau alți hormoni apropiați fac ovarul nereceptiv la FSH; Continuînd investigațiile, aceiași autori au administrat medicamente dopaminergice [2 brom-α-ergocriptină (bromcriptină)] femeilor care nu au vrut să alăpteze. Bromcriptina inhibă secreția de prolactină, acționînd la nivel hipofizar și nu are un efect direct asupra gonadotrofinelor sau asupra funcțiilor ovariene.

După acest tratament, rezultatele dozărilor hormonale s-au modificat: prolactina a scăzut la un nivel foarte coborît imediat după începerea tratamentului, nivel care s-a corelat perfect la toate femeile cu suprimarea lactației în postpartum. Nivelul circulant al estradiolului a scăzut sub nivelul normal, iar FSH nu a crescut peste normal. Hipofiza răspunde la „semnalul" estradiolului prin descărcare de LH în aproximativ a 23-a zi postpartum, mult mai devreme decît apariția ovulației. În acest mod, brom-

Scanned with OKEN Scanner

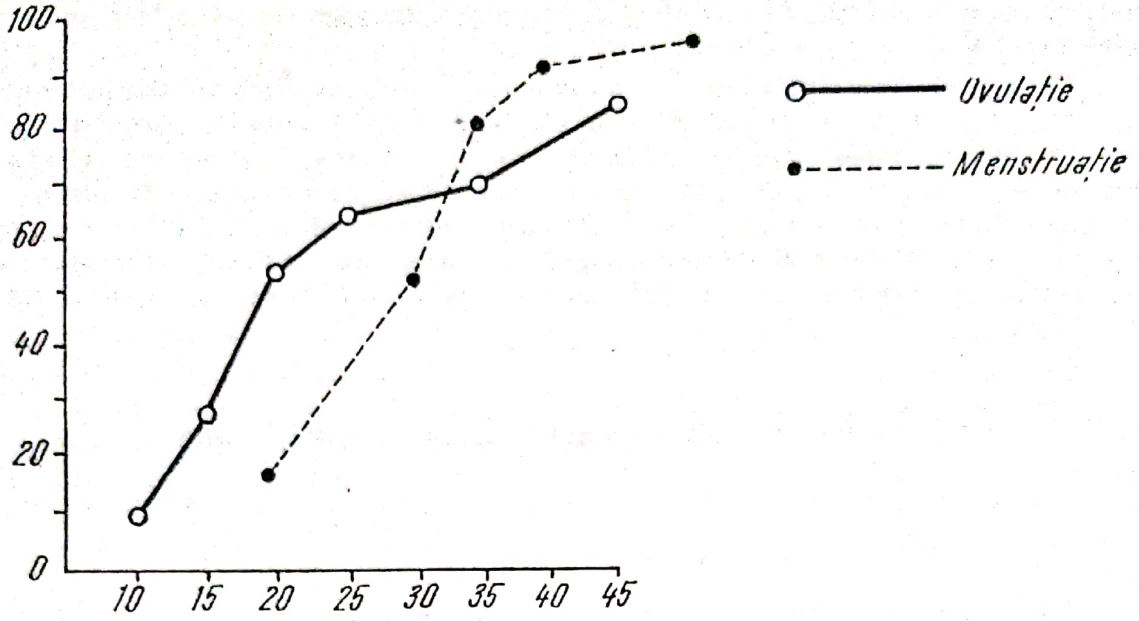

Fig. 134. — Revenirea ovulației și menstruației după avortul în primul trimestru („Contracepțiunea postabortum și postpartum" — H. Vorherr, *Amer. J. Obst. Gynec.*, 117: 1002, 1973).

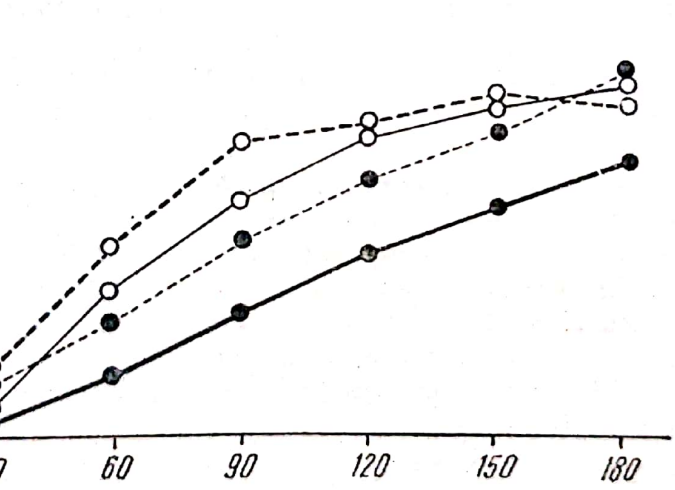

Fig. 135. — Revenirea ovulației și menstruției postpartum la femeile care alăptează și la cele care nu alăptează („Contracepțiunea postabortum și postpartum" — H. Vorherr, *Amer. J. Obst. Gynec.*, 117: 1002, 1973).

Scanned with OKEN Scanner

criptina, care nu pare să aibă alt efect decît oprirea secreției de prolactină, permite reluarea mai devreme a funcțiilor ovarului.

Dacă inhibiția steroidogenezei ovariene este direct mediată de prolactină sau dacă prolactina inhibă eliberarea LH, cînd nivelul prolactinei scade la normal (scădere care are loc și la femeile ce alăptează la sîn) ovarele sînt capabile să secrete estradiol. Acest eveniment este urmat de descărcarea LH hipofizar și de ovulație. În determinarea secreției lactate, prolactina acționează în 2 moduri : stimulează lactogeneza prin acțiune directă asupra celulelor alveolare mamare, iar direct sau indirect, prin scăderea estradiolului, previne efectul inhibitor al acestuia asupra celulelor alveolare lactosecretante.

16.1.9. **Inhibarea lactației în puerperalitate**

Thomas A. Klein, Daniel R. Mishell, F. A. Davis Company, Philadelphia ● (Endocrinologia reproducerii, infertilității și contracepția, ed. 1979, p. 142—145)

Suprimarea angorjării mamare și a lactației este o problemă controversată. Inhibiția lactației se obține de obicei fie prin inhibiția hormonală cu estrogeni, singuri sau combinați cu androgeni, fie prin compresiune mecanică a sînilor, asociată sau cu restricție lichidiană. Administrarea i.m. a estrogenilor cu acțiune prelungită, uneori și a androgenilor este larg folosită în S.U.A. pentru suprimarea lactației puerperale. Beneficiile acestei terapii trebuie cîntărite alături de riscurile administrării.

Angorjarea mamară și lactația apar, în mod normal, la 40—72 de ore după naștere și persistă minimum o săptămînă în absența alăptării. În această perioadă se poate face tratament cu bandaje compresive, pungă cu gheață și analgetice. Dar prin studii comparative dublu orb, pe loturi martor cu placebo și tratament hormonal (fie estrogeni cu acțiune prelungită ca dietilstilbestrol, clorotriansen-TACE și/sau asociați cu androgeni, ca de exemplu combinația testosteron enantol și valerat de estradiol în preparatul comercial Deladumone) și-au arătat efectul semnificativ mai bun al acestuia din urmă. Rezultatele au indicat că preparatele hormonale sînt semnificativ mult mai eficace decît preparatele placebo în prevenirea lactației, angorjării și disconfortului, la evaluările din zilele a 3-a, a 4-a, a 5-a postpartum, la fel ca și din a 14-a zi. La examinarea din săptămîna a 6-a postpartum, la ambele grupe de bolnave nu s-a găsit nici o deosebire între involuția sînilor și a uterului, lohiilor și reapariția menstruației.

Eficacitatea drogurilor trebuie cîntărită alături de riscuri și de efectele adverse. Cele mai importante sînt trombozele venoase și tromboemboliile. Studii retrospective au arătat aceste relații, dar incidența actuală a trombozelor la bolnavele tratate cu estrogeni nu este cunoscută. Cînd prin anamneză se descoperă antecedente trombotice, sau tromboembolice, se renunță la estrogeni, ca și în cazurile cu carcinom mamar și afecțiuni hepatice. Se descriu și alte complicații : subinvoluția și hiperstimularea endometrului, care însă își reduc incidența în cazul asocierii androgenilor; altfel apare o hemoragie puternică.

Pentru a se evita aceste efecte s-au mai folosit și alte medicamente. Citratul de clomifen, un estrogen slab, în doză de 100 mg/zi timp de 5 zile, care inhibă lactația (Zuckerman și Carmel). Antagonistul dopaminei 2 brom-α-ergocriptina (bromcriptina) reduce efectiv nivelul seric al prolactinei și s-a folosit extensiv în tratamentul

Scanned with OKEN Scanner

galactoreei nepuerperale; numeroase studii, au arătat că are efect și asupra lactație puerperale.

Pe un studiu de 3 loturi, folosind bromcriptină, dietilstilbestrol și preparate placebo, Varga și colab. au arătat că bromcriptina (5 mg de 2 ori pe zi, timp de 6 zile după naștere și 5 mg/zi în următoarele 3 zile) reduce lactația, asemănător cu dietilstilbestrolul și în mod semnificativ crescut față de preparatele placebo; mai mult, reapariția angorjării mamare, după întreruperea tratamentului este mult mai rară decît după dietilstilbestrol. De asemenea, s-a reușit supresia lactației la femeile la care s-a instalat deja secreția lactată.

Antagonistul serotoninei 8-beta-carbobenzil-osiamino-metil-1, 6-dimetil-10α ergolina (metergolin) a fost folosit pentru prevenirea instalării lactației postpartum. Delitala și colab, au administrat metagolina (4 mg de 2 ori pe zi, timp de 5 zile după naștere) și au reușit inhibiția secreției lactate, prevenirea angorjării mamare și scăderea prolactinei plasmatice. Fenomenele de recădere sînt rare. În aceste cazuri nivelul prolactinei scade lent, în contrast cu scăderea rapidă după bromcriptină, indicînd mecanisme deosebite de acțiune asupra sintezei și/sau eliberării prolactinei.

Datorită riscurilor terapiei estrogenice în supresia lactației în pospartum, se impun cercetări continue ale medicamentelor menționate anterior, ca și descoperirea altora. Pînă la găsirea unor medicamente care pot fi folosite pe scară largă, în S.U.A. se folosesc estrogenii pe scară largă pentru a preveni lactația postpartum și durerile, la femeile fără riscuri de tromboze venoase și tromboembolii, ca și la cele care nu semnalează tromboze și tromboembolii în antecedente, obezitate și au vîrsta sub 35 de ani.

16.1.10. **Răspunsul ovulator prevăzut după administrarea de 2-brom-alfa-ergocriptină (CB-154) în sindromul amenoree-galactoree**

A. B. Shewchuck, B. Corenblum, N. Pairaudeau, C. Ezrin, G. D. Adamson ● *(Amer. J. Obstet. Gynaec., 1980, 136: 652)*

A fost evaluată funcția adenohipofizară la 20 de paciente cu amenoree-galactoree hiperprolactinemică, în încercarea de a prevedea răspunsul ovulator după tratament cu 2-brom-α-ergocriptină (CB-154). S-au corelat tomografiile de fosă pituitară, răspunsul la insulină, la factorul eliberator de tirotropină (thyrotropin-releasing hormone), și la factorul eliberator de hormon luteinizant (luteinizing hormone-releasing hormone), cu reinstalarea ciclurilor ovulatorii. Din cele 15 bolnave cu șaua turcească de dimensiuni normale înaintea începerii tratamentului, 14 au avut răspuns ovulator, în comparație cu nici una din cele 5 cu șaua mărită. Din cele 14 bolnave cu rezerve suficiente adenohipofizare de hormon de creștere și de hormon luteinizant 13 au avut răspuns ovulator, în comparație cu una din 6, care nu au avut rezerve suficiente de acești hormoni. Supresia prolactinei serice a apărut la 19 din cele 20 de bolnave (revenire la normal), dar nu a putut prevedea răspunsul ovulator. Din cele 10 paciente tratate cu citrat de clomifen, doar două au avut răspuns ovulator, dar nici una nu a rămas gravidă, față de cele 10 tratate cu CB-154, din care 8 au răspuns prin ovulație și în rîndul cărora s-au instalat 6 din cele 7 gestații dorite.

Studiul conchide că 2-brom-α-ergocriptina este un „drog eficace al fertilității".

Scanned with OKEN Scanner

16.1.11. Un rol posibil al prolactinei în controlul secreției de gonadotrofine corionice umane și de estrogeni de către unitatea fetoplacentară

Basil Ho Yuen, Wendy Cannon, Joyce Lewis, Lydya Sy, Suzanne Wooley ● *(Amer. J. Obstet. Gynaecol., 1980, 136: 286*

Efectele prolactinei asupra funcției fetoplacentare au fost studiate prin măsurarea subunității gonadotrofinei corionice umane, a estradiolului, progesteronului și a concentrațiilor prolactinei la 7 sarcini pe un grup de control (N=6 femei) și la 3 gravide cu prolactinoame, care au primit bromcriptină.

La una din cele 3 gravide cu tumoare secretoare de prolactină a fost investigat și estriolul. S-a observat că, mult timp, suprimarea prolactinei era asociată cu creșterea fracțiunii gonadotrofinelor corionice umane în primul trimestru de gestație și în sarcina avansată. S-a mai remarcat concomitent și creșterea estriolului în sarcinile suprapurtate, fără creștere a progesteronului.

Acest efect asupra gonadotrofinelor corionice umane a apărut mai curînd dependent de prolactină decît de efectul dopaminergic al bromcriptinei. Alterările de scurtă durată ale prolactinei induse de medicament (peste 3 ore) nu au avut ca urmare modificări semnificative ale fracțiunii gonadotrofinelor corionice sau ale steroizilor, în timpul sarcinii timpurii. În fiecare sarcină din lotul martor s-a observat o corelație negativă semnificativă între fracțiunea gonadotrofinelor și prolactină, demonstrîndu-se totodată și o corelație pozitivă semnificativă între concentrațiile de prolactină și estradiol la aceste femei. În afară de efectele asupra lactației, osmoreglării și asupra funcției gonadale și adrenale, un alt rol al prolactinei pare să fie (în timpul reproducerii) controlul secreției de gonadotrofine corionice umane și de estrogen de către unitatea fetoplacentară.

16.1.12. Efectele contraceptivelor perorale asupra peretelui vascular

A. Basdevant, B. de Lignières, P. Mauvais-Jarvis ● *La Nouvelle Presse Médicale, 1980, vol. 3, nr. 8 pag. 519—522*

Alterarea peretelui vascular indusă de estroprogestative a fost mult studiată în ultimul timp. Aceste leziuni merită considerație, căci favorizează apariția de tromboze, mai rar displazii fibromusculare, iar excepțional, anevrisme arteriale.

Leziunile peretelui vascular datorate estroprogestativelor. Arterele și venele cel mai des implicate în accidentele clinice întîlnite sînt arterele coronariene, cerebrale, venele membrelor inferioare, arterele pulmonare. Leziunile pereților vasculari au fost observate și în cazul vaselor uterine, digestive, hepatice, renale, suprarenale, cutanate și mamare.

Leziunea cel mai des întîlnită este în intimă și poate fi asociată cu proliferarea mediei sau a endoteliului. Pentru vene, predomină proliferarea endotelială. Același subiect poate să aibă concomitent leziuni arteriale și venoase, care nu prezintă depozitele lipidice caracteristice sterolului.

Biopsiile de endometru efectuate la femeile care au luat estroprogestative, indică în 80% din cazuri prezența unei proliferări celulare a intimei vaselor.

Scanned with OKEN Scanner

Fiziopatologie. S-a observat că femeile decedate prin accidente vasculare în cursul sarcinii sau în postpartum au leziuni vasculare identice. Proliferarea intimei este o modificare histologică întîlnită în numeroase boli: sclerodermie, periarterită nodoasă, arterită, boala Takayashu, sifilis, hipertensiune arterială.

S-a constatat că responsabilitatea estrogenilor de sinteză pentru vasele mari este dominată în ceea ce privește proliferarea intimei și acumularea extracelulară de fibre conjunctive. Cauza acestor modificări ale pereților vasculari s-ar datora tulburării factorilor coagulării. Factorii plachetari și unele lipoproteine au efect mitotic asupra celulelor musculare. Aceste leziuni proliferative sînt datorate efectului hiperplaziant al estrogenilor de sinteză.

Dawson consideră că steroizii ar stimula culturile de fibroblaști. Estrogenii de sinteză ar favoriza sinteza complexelor moleculare de tip mucopolizaharidic din colagen.

S-a demonstrat de asemenea prezența unor receptori estrogenici specifici în pereții vasculari.

În urma apariției acestor leziuni se constituie o stare propice apariției trombozelor vasculare. Nu este exclus ca, în numeroase cazuri, hiperplazia endotelială să ducă pînă la obstrucția lumenului vascular.

Proliferarea excesivă neorganizată a celulelor musculare și a elementelor fibroase poate să inducă sau să agraveze o displazie fibromusculară.

Hormonii naturali și steroizii de sinteză. Acțiunea patologică vasculară a estroprogestativelor de sinteză ne apare paradoxală. Imunitatea vasculară relativă a femeilor înainte de menopauză este în general atribuită estrogenilor și progesteronului natural. Mulți autori au demonstrat că „toxicitatea" estradiolului este dependentă de natura și de modul de legare ale moleculei.

Radicalul etinil la C-17, conferă moleculei astfel sintetizată, o „toxicitate" crescută. „Toxicitatea" asupra ficatului stă la baza efectului hiperlipemiant, hipertensiv, diabetogen și trombogen. De aceea, s-a ajuns la concluzia că estradiolul administrat sub formă de ovule, sau implant subcutanat, are o toleranță metabolică crescută și are un efect hiperlipemiant și hipertensiv, iar peretele vascular nu suferă leziuni.

16.1.13. **Estrogenoterapia și riscul vascular**

A. Basdewant, P. Mauvais-Jarvis ● La Nouvelle Presse Médicale, 1980, 9, 25, pag. 1 753—1 757

Estrogenoterapia pune de mult timp probleme de toleranță metabolică și vasculară. Estrogenii folosiți în terapeutică sînt prezentați de estrogeni conjugați și de etinyl-estradiol. Efectele lor cresc morbiditatea și mortalitatea cardiovasculară, au în plus un efect diabetogen și hiperlipidemiant, cresc cifrele tensionale și alterează coagularea. Aceste efecte farmacologice se opun celor ale 17-beta-estradiolului secretat de ovar, care protejează femeile de o patologie vasculară. Diferențele dintre efectele fiziologice și farmacologice se explică prin diferențele în structura chimică și modul de distribuire în organism a moleculelor de estrogeni. În cazul estrogenoterapiei perorale, apar efecte hepatice, responsabile ele însele de perturbări metabolice, care pot să aibă consecințe vasculare importante.

În prezent, există puține metode de estrogenoterapie satisfăcătoare pe plan metabolic și vascular. Unele progrese s-au făcut în ceea ce privește folosirea 17-beta-

Scanned with OKEN Scanner

estradiolului în locul steroizilor de sinteză sau al estrogenilor conjugaţi care să scurt-circuiteze hepatocitele. Cei mai mulţi autori arată că respectînd aceste două condiţii, există o bună toleranţă a estrogenoterapiei.

Folosirea inelelor intravaginale care să conţină 17-beta-estradiol permite o excelentă impregnare estrogenică fără declanşarea unor perturbări în organism. La fel se comportă şi implantele subcutanate de estradiol. Administrarea intramusculară de estradiol nu este diabetogenă. În sfîrşit, administrarea percutanată de 17-beta-estradiol nu modifică trigliceridemia sau cifrele tensionale.

Pînă în prezent se poate reţine că aceşti steroli nu generează factori de risc şi că 17-beta-estradiolul, experimental, limitează procesele aterosclerotice şi nu are efecte nocive asupra peretelui vascular.

16.1.14. **Producerea de androgeni, estrogeni şi progesteron în tumorile lipidice ale ovarului**

Bonaventura L. M., Judd H., Roth L. M., Cleary R. E. ● Amer. J. Obstet. Gynaec., 1978, 131, 4, 403—407

Tumorile lipoide ale ovarului sînt o formă rară de tumori active pe plan endocrin, care constă într-o virilizare în 75% din cazuri, o activitate estrogenică în 23% din cazuri şi o activitate corticosuprarenală în 10% din cazuri.

Autorii prezintă un caz clinic în vîrstă de 64 de ani, fără hipertensiune arterială, care prezenta semne de virilizare fără evidenţierea unei tumori ovariene.

Investigată complex hormonal prin recoltarea de sînge din vena femurală prin cateterism, bolnava a fost laparotomizată şi s-a extirpat o tumoare cu celule lipidice din ovarul stîng. Dozările hormonale din sîngele periferic şi din cel recoltat din vena ovariană a permis să se stabilească că în ultima probă toate cantităţile de hormoni erau mărite de 2 —3 ori faţă de sîngele periferic, cu excepţia cortizolului, E_1 şi androstendiolului. După intervenţie aceste valori au scăzut foarte mult.

Schema conform căreia consideră autorii că se face sinteza steroizilor în această tumoare, ar fi următoarea: Pregnenolon→17-OH-pregnenolon→DHA→androstendion; Pregnenolon→17-OH-pregnenolon→17-OH-progesteron→androstendion.

Contrar altor observaţii, se apreciază că transformarea estrogenilor prin aromatizare este minimă, androstendiolul uşor crescut datorîndu-se conversiei periferice a DHA. Rezultă că acesta este hormonul secretat în cea mai mare cantitate, pe căile delta-4-3-cetosteroizi şi delta-5-3-beta-hidroxisteroizi.

16.1.15. **Determinarea prolactinei în diagnosticul sterilităţii**

W. Kapitza, Dorothea Ney, Magdeburg ● Zentralblatt für Gynäkologie, 103, nr. 5, pag. 387, 1981

Se recoltează probe serice de la 307 femei sterile cu cicluri anovulatorii, sau amenoree (şi la 32 din ele cu galactoree) cărora li se determină prolactina, LH, FSH, 17-beta-estradiol şi testosteron.

În 11,1% din cazurile cu galactoree se constată o hiperprolactinemie situată între 720—38 000 mE/l.

Scanned with OKEN Scanner

O proporție de 21,8% din pacientele cu galactoree prezentau de asemenea hiperprolactinemie. În 15 cazuri cu amenoree și cicluri anovulatorii titrul gonadotrofinelor a fost normal, iar la restul din cazuri, a fost semnificativ scăzut și cu valori foarte scăzute de 17 beta-estradiol.

16.1.16. **Amenoreea hipotalamică prin carență alimentară**

J. Baron, G. Sobieszczyk, Poznan ● Zentralblatt für Gynäkologie, 103, nr. 16, pag. 929, 1981

Au fost investigate clinic și hormonal 30 de paciente cu amenoree secundară după scădere ponderală și 24 de femei cu anoxie nervoasă. Caracteristice sînt vîrsta tînără a femeilor cu amenoree secundară și scădere ponderală. În sindromul hipotalamic, după scăderea ponderală, apetitul și psihicul sînt normale.

În amenoreea nervoasă se descrie inapetența psihogenă.

Esterii sînt puțin scăzuți în sindromul hipotalamic după scădere ponderală și mult scăzuți în anorexia nervoasă. Gonadotrofinele sînt normale sau nesemnificativ scăzute în sindromul hipotalamic după slăbire și totdeauna scăzute în anorexia nervoasă.

16.1.17. **Funcția gonadotropă a hipofizei la bolnavele cu fibrom uterin cu diverse niveluri secretorii ale ovarelor**

Trubnicova L. I. ● Acușerstvo i ghinechologhia 1981, nr. 4, pag. 5—9

Pe baza unor cercetări dinamice complexe efectuate la 21 de bolnave cu fibrom uterin, care se găseau la vîrsta reproductivă și prezentau un ritm menstrual normal, s-a evidențiat lipsa vîrfului de FSH la începutul ciclului menstrual, prezența unuia sau mai multor vîrfuri secundare, cîteodată de o amplitudine considerabilă atît a FSH, cît și a LH, precum și creșterea concentrației bazale de hormoni, în anumite faze ale ciclului menstrual. Aspectele modificării secreției de hormoni gonadotropi se corelează într-o măsură considerabilă cu producerea de hormoni de către ovare, în particular cu secreția de estradiol.

16.1.18. **Particularitățile activității hormonale a ovarelor și conținutul de aldosteron în sîngele bolnavelor cu fibrom uterin**

Karimov U. Trubnicova L. Trubnicov V. ● Acușerstvo i ghinechologhia 1981, nr. 4, pag. 9—12

Investigarea dinamică a 12 femei sănătoase și a 21 de bolnave cu fibroame uterine, de vîrstă reproductivă, cu cicluri menstruale ovulatorii, a permis să se evidențieze o perturbare a activității hormonale a ovarelor, scăderea secreției de aldosteron în sîngele bolnavelor atît în timpul fazei foliculinice, cît și al celei luteinice a ciclului menstrual. Analiza rezultatelor obținute demonstrează existența unor anumite dependențe de funcția mineral-corticoidă a suprarenalelor în particularitățile producerii de estradiol și progesteron în ovare.

Scanned with OKEN Scanner

16.1.19. **Funcția androgenică a corticosuprarenalei la femeile cu sterilitate și hiperprolactinemie**

N. M. Pobedinsky, V. G. Orlova, I. A. Pachomova, F. K. Alieve ● Acușerstvo i ghinechologhia, 1981, nr. 2, pag. 10—12

A fost studiată funcția androgenică a corticosuprarenalei (în funcție de nivelul de excreție al 17-cetosteroizilor și al dehidroepiandrosteronului) la 53 de femei cu sterilitate determinată de hiperprolactinemie. S-a remarcat creșterea nivelului acestor hormoni la femeile studiate, de 5 ori față de normal. În urma tratamentului cu Parlodel are loc scăderea nivelului acestor androgeni și restabilirea funcției ovarului. Cele mai bune rezultate terapeutice în urma tratamentului cu Parlodel au fost obținute la bolnavele cu amenoree secundară — galactoree, iar rezultatele cele mai slabe la femeile cu fază luteinică incompletă, în prezența unui ciclu menstrual regulat.

Hiperprolactinemia constituie una din cauzele sterilității feminine și ale oligospermiei masculine (Irigard, Zarata). În prezent există numeroase comunicări care arată acțiunea prolactinei asupra corticosuprarenalei (Vermeulen, Bassi, Parker). Acțiunea directă a prolactinei în activarea funcției corticosuprarenalei a fost descoperită de Thorner și colab. în experiențe pe animal. Datele experimentale aduc o mărturie asupra acțiunii prolactinei pe 5-alfa-reductază (Gustaffson și Steinberg) și existența unui sinergism între acțiunea prolactinei și ACTH în producerea corticosteronului (Lis și colab.). În ultimii ani, a fost descoperită o concentrație crescută de prolactin-receptori în corticosuprarenală (Horobin) și s-a stabilit influența acestui hormon asupra fermenților care iau parte în sinteza de dehidroepiandrosteron și dehidroepiandrosteron sulfat (Bassi, Kendeal).

16.1.20. **Activitatea tireotropă a hipofizei și conținutul de triiodtironină și tiroxină din sîngele bolnavelor cu fibrom uterin**

Trubnicova L. I. ● Acușerstvo i ghinechologhia, 1981, nr. 7, pag. 12—15

Pentru a studia particularitățile activității tireotrope a hipofizei și funcția hormonală a tiroidei, au fost investigate 6 femei sănătoase și 27 de bolnave cu fibrom uterin. Hormonul tireotrop, triiodtironina și tiroxina au fost dozate în serul sangvin prin metode radioimunologice. În cadrul unui polimorfism accentuat la femeile cu fibromatoză uterină era prezentă o hipotiroidie patentă sau latentă, caracterizată prin scăderea concentrației de triiodtironină și/sau tiroxină și creșterea conținutului de tireotropină din sînge. Se presupune rolul patogenic al unei leziuni tiroidiene inițiale în dezvoltarea fibromului uterin la anumite bolnave în condițiile păstrării capacității funcționale a hipofizei. Datele anamnestice, aspectul clinic, dovezile indirecte de perturbare a activității tiroidiene observate la bolnavele cu fibrom uterin diagnosticat, permit să se presupună că apărînd inițial, leziunea tiroidei exercită o acțiune de perturbare a sistemului hipotalamus-hipofiză-ovar-uter și, după toate probabilitățile, joacă un anumit rol patogenic în apariția fibromului uterin la anumite bolnave.

În același timp, luînd în considerație recunoscuta interreacție funcțională între ovar și tiroidă, nu se poate exclude posibilitatea modificării activității ovariene, ca urmare a tulburărilor de steroidogeneză ovariană. Cercetările moderne arată prezența

Scanned with OKEN Scanner

unei activităţi conjugate a estrogenilor şi hormonilor tiroidieni asupra permeabilităţii membranelor celulare, sinteza unei populaţii de ARB nuclear, inducţia de glucoză 6-fosfat de hidrogenază în uter, a acţiunii estrogenilor asupra metabolismului periferic al hormonilor tiroidieni, a conjugării tiroxinei cu proteinele sangvine.

Unii autori consideră că estrogenii exogeni şi progesteronul acţionează asupra sistemelor de reglare, ca şi nemijlocit asupra parenchimului tiroidian, inhibînd capacităţile funcţionale ale glandei (Stroev, Turaculov). Totuşi, acèste date nu permit să se explice satisfăcător modificarea activităţii tireoiodice în procesul ciclului menstrual normal şi, cu atît mai mult, polimorfismul tulburărilor caracteristice femeilor cu fibrom uterin.

Cu toate acestea, tulburarea activităţii tireotrope şi tireoiodice în cadrul fibromatozei uterine sînt evidente şi trebuie corectate în cadrul terapiei patogenice a acestei îmbolnăviri.

16.1.21. **Funcţia prolactin-secretorie a hipofizei la bolnavele cu fibromatoză uterină**

I. S. Talina ● Acuşerstvo i ghinechologhia, 1981, nr. 1, pag. 23—26

A fost demonstrată prezenţa unui vîrf prolactinic la mijlocul ciclului menstrual la bolnavele cu fibrom uterin, care prezentau parametri normali ai tensiunii arteriale.

La bolnavele cu fibromiom uterin care aveau şi boală hipertensivă, valorile secreţiei bazale de prolactină ca şi vîrful intermenstrual al acesteia erau sensibil crescute. Creşterea şi dezvoltarea fibroamelor uterine poate să aibă loc — în limitele unui ciclu menstrual ovulator — în prezenţa unor relaţii nemodificate între hormonii steroizi sexuali şi hormonii gonadotropi hipofizari. Modificarea interreacţiilor umorale nu este principiul sau unicul mecanism de apariţie a miomului uterin.

16.1.22. **Efectul terapiei de substituţie estrogenică administrată timp îndelungat**

Charles B. Hammond, Frederik R. Jelovsek, Keryy L. Lee, William T. Cresmen, Roy T. Parker ● Amer. J. Obstet. Gynaecol., 133, 5, 37, 1979

Două loturi de femei cu hipoestrogenie au fost analizate printr-un studiu retrospectiv. Subiecţii au fost observaţi de un singur grup de medici pe o perioadă de cel puţin 5 ani. 301 paciente au primit tratament substitutiv cu estrogeni şi 309 paciente nu au primit nici un fel de tratament. În fiecare grup 207 femei aveau uter prezent.

Incidenţele neoplaziei (ginecologice, sîn, alte localizări) au fost comparate între cele 2 grupuri de studiu şi rezultatele celui de al treilea Registru de cancer (Third National Cancer Survey), arătînd un procent de risc al apariţiei cancerului de endometru la femeile care au primit tratament de substituţie estrogenică de 3,8 şi respectiv 9,3 ori. Nu s-a semnalat vreun risc crescut pentru alte localizări maligne. Adăugarea progestativelor sintetice la terapia estrogenică duce la o protecţie semnificativă faţă de posibilitatea dezvoltării cancerului de endometru, fără să reducă avantajele metabolice ale terapiei cu estrogeni.

Comentariu: unele studii au atras atenţia asupra efectelor reale sau potenţiale atît pozitive, cît şi negative ale terapiei exogene cu estrogeni la femeile cu deficienţe în funcţionalitatea hormonală a ovarului.

Scanned with OKEN Scanner

În 5 din aceste studii s-a estimat că rata de incidență a cancerului endometrial a fost de 8,0; 7,5; 7,6; 7,9 și respectiv de 12,5 ori mai crescută decît proporția de îmbolnăviri apărute la persoanele cărora nu li s-a administrat acești compuși chimici.

În general aceste studii arată că o relație cauzală se poate stabili numai după administrarea îndelungată de estrogeni și a fost proporțională cu doza administrată.

Prezentul studiu demonstrează efectele administrării estrogenice de durată asupra proceselor neoplazice la femei. Comparația între rata de malignitate găsită la aceste bolnave și datele furnizate de TNCS, arată că incidența neoplasmelor pentru categoriile corp uterin, sîn și alte localizări nu depășește valorile care erau estimate pe ansamblul populației, singura excepție fiind incidența crescută a cancerului de endometru la bolnavele cărora li s-a administrat estrogenoterapie. Rata de risc a fost de 3,8 la bolnavele care au primit terapie estrogenică de substituție față de cele care nu au primit această terapie și de 9,3 la valorile obținute la cele care au fost apreciate în funcție de datele T.C.S.S. (riscul de îmbolnăvire exprimat pe ansamblul populației S.U.A.).

16.1.23. **Fluiditatea sîngelui sub terapie cu anticoncepționale hormonale**

C. Heilmann, P. F. Tauber, U. Siekmann, H. Ludwig. ● *Essen Zentralblatt für Gynäkologie, 103, nr. 12, p. 678, 1981*

Au fost studiate 39 de femei, din care 22 au utilizat timp de 5 ani anticoncepționale hormonale. S-a determinat: elasticitatea eritrocitelor, vîscozitatea sîngelui, hematocritul, fibrinogenul, plasminogenul, transferina, ceruloplasmina, alfa-2-macroglobulina, alfa-1-antitripsina, beta-lipoproteina, C_3-beta-1-alfa-globulina.

Lotul martor a fost format din 17 femei cu pesare intrauterine.

Rezultatele au constatat creșterea proteinelor serice sensibile la estrogeni, scăderea elasticității eritrocitelor și creșterea vîscozității sîngelui.

Dat fiind că hematocritul a scăzut nesemnificativ sau a rămas constant, ca și concentrația de fibrinogen și plasminogen, nu s-au manifestat tulburări din punct de vedere hemodinamic.

16.1.24. **Comportarea testului cu ujoviridin (ICG) în timpul administrării anticoncepționalelor hormonale**

E. Brugmann, G. Göretzlehner, Greifswald ● *Zentralblatt für Gynäkologie, 103, nr. 14, p. 823, 1981*

Autorii testează timpul de înjumătățire a ujoviridinului (ICG) înainte și la două, șase și 12 cicluri după administrarea ovosistonului, nonovlonului, anacyclinului și deposistonului, la 75 de femei la vîrsta fertilității.

S-a constatat prelungirea timpului de înjumătățire în faza de adaptare, în cazul administrării de deposiston. ICG este indicat pentru diagnosticul modificărilor hepatice în timpul administrării anticoncepționalelor hormonale.

Scanned with OKEN Scanner

16.1.25. **Utilizarea inhibitorului prolactinic Bromcriptină în ginecologie**

H. Alexander, U. Merter, Halle-Wittenberg ● Zentralblatt für Gynäkologie, 103, nr. 16, p. 921, 1981

Autorii au indicat bromcriptina în tratamentul sterilității hiperprolactemice, galactoreei, ablactării.

Indicarea și administrarea bromcriptinei s-au făcut în colaborare cu un Institut endocrinologic, în care există posibilitatea controlului dozării prin determinarea prolactinei serice.

16.1.26. **Tratamentul virilismului pilar cu acetat de medroxiprogesteron injectabil**

J. Buvat, A. Racadot, J. Décobert, M. Buvat-Herbaut ● Société franç. de gynécol., ședința din 23. IV 1979.

Autorii au efectuat tratament la 25 de femei între 19 și 50 de ani, purtătoare de virilism pilar (VP), cu o suspensie injectabilă de acetat de medroxyprogesteron (AMP). Posologia a fost de 100 mg (13 cazuri au primit pînă la 250 mg injectate i.m. 15 zile). Acest tratament a fost urmat timp de trei pînă la 30 de luni, în medie 14 luni.

În nici un caz ameliorarea nu a survenit înainte de 4—6 luni. Ea a fost constatată la 17 femei tratate mai mult de 6 luni, obținîndu-se 12 rezultate bune și foarte bune, uneori pînă la dispariția virilismului pilar și 5 rezultate moderate.

În toate cazurile a survenit o amenoree timp de trei luni și 16 din 35 de femei au prezentat o creștere ponderală mai mare de 2 kg sub AMP.

Studiul biologic a arătat o normalizare a tuturor nivelurilor de bază crescute de testosteron plasmatic. Valorile medii ale acestor steroizi au scăzut statistic semnificativ după 6—12 luni de tratament.

Sub AMP gonadotrofinele plasmatice s-au situat în limitele unei faze foliculare normale, în afară de FSH plasmatic, care a fost ușor crescut în 9 din 30 de cazuri.

Nivelurile inițial crescute ale LH s-au normalizat sub tratament. Acest studiu confirmă eficacitatea antiandrogenică a AMP. Mecanismul acestei acțiuni este discutat.

Scanned with OKEN Scanner

Scanned with OKEN Scanner

CAPITOLUL XVII

17.1. Actualităţi în oncologie

17.1.1. **Aspecte oncologice ale contracepţiei hormonale**

I. V. Bohmenm, V. V. Korkov, N. R. Safronicova ● Acuşerstvo i Ghinechologhia 1981, nr. 4, pag. 3—4

Contraceptivele steroide au căpătat o largă întrebuinţare printre metodele contemporane de contracepţie. Datele lui Standlev şi Kessler arată că sînt folosite de mai mult de 100 de milioane de femei din întreaga lume. Folosirea contraceptivelor steroide este asociată cu apariţia a numeroase efecte colaterale. Totuşi, comparînd riscul apariţiei complicaţiilor contracepţiilor cu riscul apariţiei complicaţiilor legate de avort şi de natalitate necontrolată, este limpede că această metodă de contracepţie apare ca una din cauzele scăderii mortalităţii materne (Thibault, Breat). Se ştie că tumorile a 2 importante organe feminine, cancerul de corp uterin şi cancerul de sîn sînt hormonodependente. În acelaşi timp, rolul hormonilor exogeni în apariţia acestor tumori nu a fost studiat pînă la capăt, iar datele publicate sînt destul de contradictorii, fapte legate de lipsa unor metode standard de studiu, ca şi de unele cauze generale. Astfel, pînă în prezent, nu există o concepţie clară asupra etiologiei cancerului, nu se ştie dacă între acţiunea factorilor cancerigeni şi apariţia îmbolnăvirii există o perioadă latentă. Cantitatea mare de preparate contraceptive, ca şi folosirea acestora în doze şi combinaţii diferite, îngreuiază rezolvarea problemei. Totodată, în prezent sînt studiate rezultatele îndepărtate ale folosirii contraceptivelor steroide, care conţineau doze relativ mari de gestageni şi estrogeni şi care nu se mai produc în prezent. Cercetările exprimentale şi clinice au stabilit posibilitatea apariţiei fibroadenomului mamar şi stimularea creşterii unui cancer preexistent sub acţiunea clormadinonului şi a altor produşi de sinteză de 17-alfa-oxi-progesteron (medroxiprogesteron), ceea ce a dus la suprimarea folosirii preparatelor care conţin aceşti gestageni. În ultimii 10 ani, a apărut tendinţa spre scăderea considerabilă a dozelor de contraceptive steroide şi, de asemenea, înlocuirea componentei gestagene din preparatele combinate, cu preparate noi (Norgestral), lipsite de reacţii colaterale accentuate. Scăderea dozei componentului estrogenic

din contraceptivele steroide de tip nou presupune scăderea reacţiilor colaterale posibile şi probabil a riscului de apariţie a cancerului. În prezent se observă tendinţa de folosire a contraceptivelor steroide monohormonale, care nu mai conţin component estrogenic (minipilula). În componenţa acestor preparate intră norgestralul, noretisterona, etinodiodiacetatul şi alţi gestageni în microdoze. Se poate aprecia riscul carcinogenetic al administrării contraceptivelor steroide timp de 10—15 ani. Cea mai sigură, potrivit datelor din literatură, o constituie administrarea ciclică de 21 de zile în scop contraceptiv, ca şi administrarea neîntreruptă de preparate gestagene monohormonale. Introducerea contraceptivelor în clinică este făcută numai după un studiu aprofundat al efectului lor carcinogenetic pe animal. Găsirea unui asemenea efect al preparatelor duce automat la interzicerea utilizării acestora în clinică. Vokaer consideră că femeile care folosesc contraceptivele steroide pot fi condiţionat considerate ca o grupă de risc în apariţia cancerului de col uterin, deoarece aceste femei îşi încep viaţa sexuală mai devreme, schimbă mai des partenerii sexuali şi au în anamneză un număr mai mare de naşteri şi avorturi. Hormonodependenţa neoplasmelor exocervicale nu a fost dovedită.

Totuşi, experimental, introducerea exogenă de hormoni duce la o metaplazie a celulelor de rezervă, stimulînd activitatea mitotică, ceea ce poate să ducă la displazie.

Malamed şi Dunn, Werner şi Dinges au remarcat, deşi nesemnificativ, totuşi statistic dovedit, o creştere a frecvenţei descoperirii leziunilor displazice şi a cancerului preinvaziv al colului uterin la femeile care folosesc contraceptive steroide, în raport cu restul populaţiei. Această frecvenţă crescută, este pusă de autori în legătură cu frecventele examinări citologice ale femeilor care folosesc contraceptive steroide. În cazul utilizării prelungite a contraceptivelor steroide, în endocervix se poate dezvolta o hiperplazie adenomatoasă (Dooley şi colab., Joschko şi Neuser), care în mod greşit este apreciată ca neoplasm. În aceste cazuri, cînd hiperplazia epiteliului canalului cervical nu este întovărăşită de aspecte atipice şi proliferare necontrolată, ea nu reprezintă un aspect patologic cu semnificaţie oncologică.

Majoritatea autorilor (Keifer şi Scott, Ebeling şi alţii) consideră că nu există nici un pericol de apariţie a cancerului de col în timpul administrării contraceptivelor steroide. Analizînd datele centralizate de la mai multe clinici, Vokaer a comunicat că printre femeile care folosesc contraceptive steroide, frotiurile citologice patologice de prelevate de la colul uterin erau prezente în 0,27—0,7% din cazuri, în timp ce în grupa de control reprezentau 0,6—1,2%. Contracepţia steroidă constituie în ultimă instanţă un intrument al profilaxiei, deoarece femeile care se adresează medicului în vederea alegerii unei metode contraceptive sînt mai des supuse controlului citologic şi deoarece la aceste femei se face o profilaxie susţinută a leziunilor displazice şi a neoplasmelor incipiente ale colului. Hormonodependenţa cancerului de corp uterin este în prezent unanim admisă, motiv pentru care trebuie presupusă acţiunea cancerigenă asupra endometrului a preparatelor steroide, care conţin doze mari de estrogeni. Comunicările în acest sens din literatura medicală se referă la cazuri (Lyon, Silverberg, Makowski). Mai mult decît atît, în cursul acestor studii nu s-a cercetat endometrul înainte de începerea contracepţiei steroide. Contraceptivele moderne care folosesc doze reduse de estrogeni şi gestageni sau numai gestageni, au un efect profilactic şi terapeutic asupra unor stări precanceroase ale endometrului, ca şi în procesele hiperplazice (Bohman, Sherman Vandercik).

Cercetările efectuate în ultimii ani au arătat scăderea riscului apariţiei cancerului de endometru la femeile care utilizează contracepţia steroidă. Rolul contraceptivelor steroide în dezvoltarea cancerului de sîn a fost studiat insuficient. Pentru

a trage concluzii definitive în această privinţă din literatură, lipsesc numeroase date retrospective. Se ştie că hormonii endogeni joacă un rol important în apariţia tumorilor benigne şi maligne ale sînului. Aceasta explică volumul mare de cercetări făcute pentru a studia acţiunea hormonilor exogeni, în special cea a estrogenilor, asupra ţesutului mamar. În unele cercetări (Vorherr, Fechner, Gray) este subliniată posibilitatea apariţiei tumorilor mamare după administrarea prelungită a contraceptivelor steroide. Cu toate acestea, trebuie să se ţină seama de faptul că estrogenii introduşi pot să faciliteze proliferarea unor celule tumorale care sînt deja prezente în organism şi să evidenţieze un studiu iniţial al procesului tumoral, aflat în stare latentă. Majoritatea cercetătorilor (Erb şi Kallenberger, Vessey, Tayler, Plotz, Brezina) consideră că administrarea de contraceptive steroide nu duce la dezvoltarea cancerului de sîn, ci mai mult chiar, scade frecvenţa apariţiei acestuia la femeile de vîrstă reproductivă.

Cu toate acestea, cercetările autorilor duc la concluzia că nu trebuie recomandate contraceptive steroide la femeile care suferă de fibroadenomatoză mamară sau alte procese hiperplazice ale sînului. Numeroase lucrări se ocupă de influenţa contraceptivelor asupra ovarului. Cîteodată, sub acţiunea administrării îndelungate a contraceptivelor steroide, apare ovarita microchistică, dar de regulă, administrarea contraceptivelor steroide nu duce la dezvoltarea de tumori ovariene (El Maghoub, Ammar). Concluziile unor studii OMS, arată că după administrarea contraceptivelor steroide scade frecvenţa apariţiei cancerului de ovar. Sînt descrise circa 20 de cazuri de apariţie a unor tumori hepatice la femeile care au practicat contracepţia steroidă (Nissen şi Kent). Deşi relaţiile cauză-efect dintre administrarea de contraceptive steroide şi apariţia de tumori hepatice rămîn îndoielnice (fără să se excludă posibilitatea unor coincidenţe), luînd în considerare efectul colostatic al estrogenilor, trebuie să ne abţinem să indicăm contraceptive steroide la femeile care suferă de boli cronice de ficat. Dacă se ia în considerare faptul că preparatele contraceptive hormonale se folosesc cîteodată la începutul sarcinii, în cazurile cînd nu se bănuieşte că femeia a rămas gravidă, se pune întrebarea dacă nu poate să apară un proces carcinogenetic estrogenic transplacentar.

Această supoziţie se bazează pe datele din literatura ultimilor ani, care arată existenţa unei corelaţii între folosirea dietilstilbestrolului în scopul profilaxiei avortului şi apariţia adenocarcinoamelor vaginale la fete la vîrsta de 15—20 de ani (Herbst, Scully, Baggish).

Lucrările lui Klinger şi colab., Ambani şi colab., care au efectuat analize cromozomiale la un mare număr de nou-născuţi şi feţi, au arătat că folosirea de contraceptive steroide nu creşte riscul de apariţie a anomaliilor cromozomiale la urmaşi. În literatură este larg discutată problema concepţiei hormonale la femeile peste 40 de ani, în special în cazurile în care este contraindicată metoda de contracepţie intrauterină. La această vîrstă sarcina este cel mai adesea nedorită, iar mortalitatea datorită naşterilor şi avorturilor este mult mai ridicată decît la femeile tinere. Către 40 ani, multe femei care folosesc contracepţia epuizează posibilitatea contracepţiei intrauterine, în special din cauza timpului îndelungat al utilizării acesteia. Datele autorilor arată că la 33% din femei care folosesc contracepţia intrauterină se remarcă apariţia modificărilor morfologice reactive ale endometrului sub forma reacţiei inflamatorii nespecifice de focar, endometritei cronice interstiţiale nespecifice şi hiperplaziei mucoasei a endometrului. O dată cu creşterea gradului de tulburare morfologică reactivă a endometrului, creşte frecvenţa apariţiei tulburărilor funcţiei menstruale, ceea ce, potrivit afirmaţiilor făcute de Derankova şi Safronikova, necesită în 13,4% din cazuri îndepărtarea dispozitivului contraceptiv intrauterin. În aceste

Scanned with OKEN Scanner

cazuri contracepția steroidă este o metodă terapeutică efectivă, deoarece duce la restabilirea unui ciclu menstrual normal. În afară de aceasta, contraceptivele steroide favorizează normalizarea stării endometrului în cursul procesului hiperplazic, au o acțiune favorabilă asupra simptomelor de climacteriu, favorizează profilaxia osteoporozei, atrofiei mamare și tegumentare la femeile din această grupă de vîrstă.

Contraceptivele steroide la femeile peste 40 ani trebuie administrate pe o perioadă limitată, în condițiile unei urmăriri dinamice a stării lor de sănătate, inclusiv a factorilor de coagulare, pe tot timpul administrării medicamentului. În scop terapeutic, contraceptivele steroide sînt indicate la femeile care suferă de hiperpolimenoree, endometrioză și afecțiuni inflamatorii ale organelor pelvine (Hauser). În acest fel, analiza datelor din literatură arată că nu există dovezi credibile asupra creșterii frecvenței apariției tumorilor de sîn și a organelor genitale după administrarea de contraceptive steroide, în special la cele cu componentă redusă estrogen-gestagenică, ca și în cadrul contracepției monohormonale. Atît la indicarea acestei metode de contracepție, cît și în cursul urmăririi ulterioare a acestor femei, ele trebuie investigate citologic în ceea ce privește colul uterin și endometrul.

17.1.2. **Aberațiile cromozomiale, criteriu morfologic al eficacității chimioterapiei cancerelor ovariene**

S. I. Irjanov, E. L. Neistadt, N. M. Ainbinder ● Acușerstvo i ghinechologhia, 1981, nr. 9, pag. 22—24

Se știe că preparatele anticanceroase din grupul compușilor alchilanți duc la apariția de aberații cromozomiale în celulele neoplazice. Inducînd aberații cromozomiale nestabile, de regulă pentru celulele neoplazice, aceste aberații, ca și numărul celulelor care le conțin, permit să se tragă o concluzie cu privire la gradul de lezare a celulelor neoplazice. De asemenea, este dovedit că moartea celulelor neoplazice este semnul cel mai fidel de eficacitate a tratamentului.

Au fost studiate aberațiile cromozomiale ale celulelor din lichidul de ascită la un număr de 79 de bolnave cu chist adenocarcinom seros de ovar, înainte de tratament și după fiecare administrare de preparate chimice (Thiotepa, Dioxadet, Asalen). S-a încercat să se stabilească o relație între apariția aberațiilor cromozomiale și apariția remisiunilor. S-a găsit că înainte de administrarea terapiei, numărul celulelor cu aberații cromozomiale era mic, dar deja după prima administrare de preparate chimice numărul lor a crescut în mod substanțial. În acest fel a fost stabilită o relație directă între creșterea numărului de celule neoplazice cu aberații cromozomiale și apariția procesului de remisiune.

17.1.3. **Valoarea în diagnostic și terapie a electronoconizației efectuată pentru formele precoce ale cancerului cervical sau în precancer**

M. Link, J. Knak, Margit Moldenhauer, Magdeburg ● Zentralblatt für Gynäkologie, 103, nr. 4, pag. 238, 1981

Metoda de elecție în diagnosticul cert al rezultatelor citologice suspecte este conizația. S-au practicat 1 132 de electronoconizări. În 98% din cazuri examenul

Scanned with OKEN Scanner

histologic s-a efectuat relativ uşor. Rezultatele anatomice sînt excelente. Metoda este comodă, necesitînd un efort minim şi excelînd prin rapiditatea execuţiei. Se practică exicizia pînă dincolo de modificările histologice în plin ţesut sănătos pentru 71% carcinoame in situ şi 43% microcarcinoame. În foarte multe cazuri electronoconizaţia a fost utilizată ca tratament unic.

17.1.4. Histiocitomul malign fibrozat

U. Neeb, Peine ● Zentralblatt für Gynäkologie, 103, pag. 267, 1981

Se practică intervenţia chirurgicală la o femeie în vîrstă de 36 de ani, pentru formaţiune tumorală situată în abdomenul inferior. După laparotomie, ca surpriză intraoperatorie, se constată o formaţiune tumorală de 1 100 g, situată retroperitoneal, histiocitom malign fibrozat (diagnosticul histologic).

Prezentarea cazului se face în scopul includerii în diagnosticul diferenţial al tumorilor ovariene şi al acestei entităţi patologice.

17.1.5. Histerectomia vaginală în cancerul de corp uterin

J. Knak, R. Nacheleidt, Magdeburg ● Zentralblatt für Gynäkologie, 103, nr. 5, pag. 271, 1981

Se prezintă datele statistice rezultate după tratamentul chirurgical a 470 de cazuri cu cancer de corp uterin.

64% au fost histerectomizate, din care 70% pe cale vaginală. Rezultă că histerectomia pe cale vaginală este soluţia terapeutică cea mai avantajoasă şi lipsită de riscuri pentru vîrsta la care se manifestă cancerul de corp.

Intervenţiile anterioare, uterele miomatoase sau nuliparitatea nu constituie contraindicaţie pentru histerectomia pe cale vaginală.

17.1.6. Influenţa gestagenelor in vitro asupra carcinoamelor endometriale

Ch. Schindler, Leipzig ● Zentralblatt für Gynäkologie, 103, nr. 5, pag. 277, 1981

Se efectuează 40 de culturi endometriale în eprubete şi 10 culturi pe lamele, studiindu-se influenţa gestagenelor (hidroxiprogestesteroncapronat, noretileronacetat şi D-norgestrel) asupra creşterii acestora.

În peste 50% din cazuri s-a constatat sensibilitatea carcinomului la gestagene. Nu s-a demonstrat cert diferenţa între doze şi preparate privind efectul. Sensibilitatea carcinoamelor endometriale la gestagene este dependentă de gradul de diferenţiere histologică a ţesutului.

Scanned with OKEN Scanner

17.1.7. Efectul terapiei cu gestagene asupra carcinoamelor endometriale, ținînd cont de rezultatele preterapeutice după testare in vitro

Ch. Schindler, J. Schober, Leipzig ● Zentralblatt für Gynäkologie, 103, nr. 12, pag. 687, 1981

Studiu pe 280 de bolnave. Evoluția postoperatorie timp de 2 ani este urmărită sub terapie suplimentară cu gestagen (la 22% din bolnave).

Se consideră că gestagenii au o influență pozitivă, manifestată pregnant în cazurile mai avansate, cu efect favorabil asupra evoluției.

Cele mai bune rezultate se obțin după terapia gestagenică individualizată, selectînd cazurile prin testare preterapeutică a gradului de sensibilitate la gestagene.

17.1.8. Precursorii carcinomului de endometru

Alfred J. Scherman, Saul Brown, Detroit-Michigan ● Amer. J. Obs. Gyn. Dec. 1979, vol. 135, nr. 7

Numărul adenocarcinoamelor endometriale din S.U.A. a depășit pe cel al cancerului colului uterin la femei, datorită faptului că pînă în prezent s-a reușit o codificare a leziunilor precanceroase ale colului uterin.

Cullen în 1900 și Taylor în 1923 au atras atenția asupra legăturii dintre hiperplazia de endometru și adenocarcinom.

Din punct de vedere histologic, iată clasificarea leziunilor endometrului făcută de Velois, Gore și Hertig:

— atrofie chistică;
— hiperplazie chistică;
— hiperplazie adenomatoasă;
— hiperplazie adenomatoasă atipică și
— carcinom in situ.

Studiul a cuprins: — bolnave cu carcinom diagnosticat, în vîrstă peste 60 ani și la care există rezultat anatomopatologic al unui chiuretaj efectuat cu 10 ani înainte de diagnosticul cancerului;

— bolnave cu hiperplazie de endometru diagnosticată la 50 de ani sau mai mult și care au fost tratate după diagnosticarea leziunii, timp de 2 pînă la 18 ani. S-au exclus bolnavele tratate cu estrogeni și cele la care aspectul histopatologic s-a modificat după întreruperea tratamentului cu estrogeni.

S-a constatat că 72% din toate bolnavele cu carcinom aveau leziuni hiperplazice preexistente.

Potrivit părerii autorilor, hiperplazia adenomatoasă a endometrului reprezintă o malignitate în stadiu benign, dar cu o capacitate încă necunoscută de a se transforma într-un cancer real, invaziv. Intervalul de timp, în care se menține potențialul malign este variabil și nu poate fi determinat. Leziunile devin maligne și există oricînd posibilitatea malignizării, deși nu se cunoaște mecanismul carcinogenetic. Este de asemenea posibil, ca în absența stimulului carcinogenetic, indiferent de ce natură, procesul să fie întrerupt și leziunea să stagneze sau să nu progreseze. Factorii determinanți ai evoluției bolii nu se cunosc, dar se admit două posibilități: fie că

Scanned with OKEN Scanner

țesuturile prezintă o barieră de rezistență, probabil de tip imun, pentru un timp și apoi, fără să se cunoască motivul, își pierd rezistența, fie că celulele însăși, prin modificări enzimatice sau genetice, capătă treptat proprietăți invazive.

În stadiul precoce al bolii, excizia completă prin histerectomie oferă o unică șansă de vindecare sigură, completă. Îndepărtarea leziunii prin chiuretaj este tehnic posibilă și chiuretajul este mai ușor de efectuat și cu riscuri minime, dar este mai puțin controlabil în privința extirpării complete a leziunii, fapt pe care îl atestă progresivitatea leziunilor, demonstrată în acest stadiu.

Terapia cu progestative este de asemenea o metodă propusă pentru tratament complet. Folosirea lor interferează cu progresivitatea leziunilor și există posibilitatea unei cure cu doze mari, dar 25% din cazuri nu răspund la progestative. Mecanismul prin care progestativele favorizează sensibilitatea leziunilor nu este încă cunoscută, cum nu este încă pusă la punct posologia (doza optimă și durata tratamentului).

Selecția tratamentului trebuie făcută de la caz la caz. Dacă problema fertilității nu se mai pune, menstrele nu mai sînt importante din punct de vedere fiziologic și starea clinică contraindică o operație cu risc crescut, recomandîndu-se histerectomia totală. Alegerea căii abdominale sau vaginale depinde de dimensiunea uterului și de necesitatea unor procedee secundare, cura cisto- sau rectocelului. După cum majoritatea bolnavelor sînt în menopauză sau postclimax, se recomandă histerectomia totală cu salpingoovarectomie.

De aceea, multe carcinoame de endometru la femei sub 40 de ani se însoțesc de endocrinopatii, din care distrofia sclero-chistică a ovarului este printre cele mai comune; se recomandă tratamentul corect al endocrinopatiei și anume administrarea ciclică de progesteron sau progestative, rezecție parțială medulară de ovar, rezecție cuneiformă și administrare de clomifen.

În cazul efectuării chiuretajului există pericolul remanenței leziunii și degenerării în continuare; în cazurile în care operația nu se poate face, chiuretajul trebuie asociat cu progestative.

Se propune denumirea de carcinom intraepitelial al endometrului (ICE) și gradarea 1, 2, 3 în funcție de severitate; ICE_1-analog cu hiperplazie adenomatoasă; ICE_2-hiperplazie adenomatoasă atipică; ICE_3-carcinom in situ, în speranța de a atrage atenția clinicianului asupra adevăratei naturi a leziunii și prognosticului, pentru a declanșa o terapie imediată, pentru a scădea rata mortalității prin cancer de endometru. ICE_1 poate trece în ICE_3.

17.1.9. **Parametrii imunității nespecifice la bolnavele cu cancer ovarian tratate cu ciclofosfan în condițiile unor regimuri diferite de oxigenare**

I. I. Sokolova, V. A. Kochetkova, F. B. Repina, N. V. Vedernikova ● *Acușerstvo i ghinechologhia, 1980, nr. 6, p. 20—21*

Majoritatea preparatelor chimioterapeutice, concomitent cu activitatea de distrucție tumorală, exercită o acțiune negativă asupra hematopoiezei și scad apărarea imunitară a organismului.

Autorii au studiat imunitatea nespecifică umorală și tisulară la bolnavele cu formă ascitogenă de cancer de ovar sub tratamente cu ciclofosfan, în condițiile unor regimuri de oxigenare diferite. Au fost studiate în total 48 de bolnave, din care 24

Scanned with OKEN Scanner

au primit chimioterapie cu ciclofosfan în condiții de oxigenare hiperbară, iar 24 de bolnave au primit-o în condiții obișnuite. La bolnavele care au fost tratate în condiții de oxigenare hiperbară, imunitatea celulară și umorală s-a restabilit mult mai activ decît la bolnavele care au primit chimioterapie în condiții normale.

17.1.10. **Tulburări ale sistemului imunitar în boala trofoblastică**

I. A. Grinevici, T. V. Elciț, A. N. Alforov ● Acușerstvo i ghinechologhia nr. 9, 1981, pag. 17

Studii imunologice efectuate pe 112 bolnave cu molă veziculară și corioepiteliom au demonstrat modificări la anumite verigi ale lanțului imunității celulare și hormonale înainte de tratament. Numărul limfocitelor T și B circulante este scăzut în sînge, proporția lor perturbată, nivelul IgG este crescut; în sînge sînt prezenți factorii care inhibă migrația leucocitară. Deși chimioterapia nu reușește să normalizeze toți parametrii care caracterizează sistemul imunitar, ea duce de regulă la creșterea numărului de limfocite T în sînge, în comparație cu B limfocitele, reduce nivelul IgG și crește conținutul de IgM.

17.1.11. **Studiul imunității la bolnavele cu molă veziculară**

T. K. Veskova, A. V. Kalinin, G. I. Artamonova, A. V. Iușina ● Acușerstvo i ghinechologhia nr. 9, 1981, pag. 14

A fost demonstrată o reducere a imunității celulare la bolnavele cu molă veziculară cu ajutorul testului de transformare blastică a limfocitelor sub efectul fitohemaglutininei. Reducerea a fost mai evidentă la bolnavele cu semne clinice de boală. Chimioterapia administrată acestor bolnave a dus la normalizarea parametrilor imunologici.

17.1.12. **Rezultatele unei anchete asupra factorilor de risc a incidenței cancerului de sîn la femeie**

(Studiu pe 146 de cazuri din care 8 cu localizări osoase)

J. Lapierre, J. Morice, C. C. Mochillon, T. Ancelle, C. Tourte-Schaefer ● La Nouvelle Presse Méd. 1980, 9, nr. 14, pag. 1 011—1 013

Cancerul sînului, cu o incidență de 80 de cazuri noi anuale la 10 000 de femei, este situat în Franța pe un loc important și pune probleme de prevenire și depistare, care impun definirea unei populații cu „risc crescut". Se poate considera că în medie, o femeie, de la 35 de ani, are un potențial neoplazic pentru cancerul de sîn, pentru că la 100 de femei de această vîrstă, la 6 sau 7 se va dezvolta un cancer de sîn, în cursul existenței lor.

S-a întreprins o anchetă pe un chestionar care a fost trimis la 250 000 de femei dintr-un departament din Franța. Fișele au fost trimise la femei din toate categoriile socio-economice posibile.

În funcție de întrebările puse, fișele care au revenit au fost împărțite în două grupe:

Scanned with OKEN Scanner

— *prima grupă*, cu factori legaţi de viaţa genitală şi factori diverşi:

— vîrsta pubertăţii, existenţa sau nu a unui copil,
— vîrsta primului copil, numărul copiilor,
— vîrsta mamei, la naşterea femeii interogate,
— utilizarea contraceptivelor perorale,
— vîrsta femeii în momentul anchetei,
— antecedentele chirurgicale mamare eventuale;

— un *al doilea grup*, în raport cu „factorul familial de risc":
— noţiunea de antecedente de cancer de sîn la mamă sau la o soră (prim grad),
— la o bunică, la o mătuşă din partea mamei, sau al tatălui (de al doilea grad);

Ca urmare grupele de risc au fost astfel definite:

R_5 riscul familial de prim grad sau antecedente personale de cancer mamar;
R_4 risc familial de al doilea grad asociat cu un factor de risc din prima grupă;
R_3 riscul familial de al doilea grad;
R_2 existenţa unuia sau mai multor factori din prima grupă: multiparitatea pînă la 35 de ani, antecedentele mamare benigne, menarha tardivă, dacă a fost primul copil născut în familie, factori consideraţi că pot fi legaţi de o disfuncţie hormonală cîştigată sau ereditară.
R_0 nici un factor de risc.

Factorul familial de risc apare în 15% din răspunsuri, din care 6% de prim ordin (mamă şi/sau soră). Corelaţiile între diferiţii factori şi concluziile care rezultă, pot oferi posibilitatea depistării ierarhizate în funcţie de risc.

17.1.13. **Alterările histologice progresive în apariţia cancerului vulvar**

Iosef Buscema, D. Woodruff ● *A.J.O.G. vol. 138/nr. 2, septembrie 1980, pag. 145—150*

Identificarea pacientelor cu risc şi a leziunilor histologice premergătoare a dus la o creştere a supravieţuirii, de peste 5 ani, la bolnavele cu cancer de col şi endometru. În contrast cu situaţia existentă la cancerul de col şi endometru, aceşti factori sînt discutabili în ceea ce priveşte neoplazia vulvară.

Articolul prezintă 5 bolnave cu cancer invaziv după tratamentul aplicat pentru cancer in situ, încercînd să definească cîţiva din factorii de risc, incluzînd şi aria specifică în care s-a dezvoltat ulterior procesul neoplazic în 3 din cele 5 cazuri. În ultimul timp, din ce în ce mai multe lucrări au arătat că modificările histologice epiteliale, general acceptate ca precursoare ale cancerului vulvar, nu sînt în mod necesar premergătoare procesului neoplazic. Astfel, leucoplazia, considerată mai înainte ca o leziune premalignă, poate fi eliminată ca entitate histopatologică specifică, deoarece termenul a fost folosit pentru a descrie orice leziune de aspect albicios, mergînd de la vitiligo pînă la cancerul invaziv.

Mai mult, studiile recente au arătat că distrofiile, atît distrofia hiperplastică, cît şi lichenul sclerotic, progresează foarte rar sau chiar de loc spre un proces canceros invaziv. Ca urmare, femeile cu factori de risc în dezvoltarea neoplaziei vulvare, nu sînt identificate în mod precis în prezent, iar modificările histologice care pot să ducă la un cancer invaziv sînt insuficient definite.

Scanned with OKEN Scanner

17.1.14. Intervențiile de second-look în cancerul ovarian

Peter E. Schwartz, Julian P. Smith ● A.J.O.G. vol. 38/nr. 8, decembrie 1980, pag. 1 124—1 130

Laparotomia exploratorie după efectuarea chimioterapiei conform unui program terapeutic, adică intervenția tip „second-look" a fost introdusă din 1960 în schema terapeutică a bolnavelor cu tumori epiteliale ale ovarului. Scopul acestei intervenții a fost de a stabili starea procesului tumoral în scopul planificării tratamentelor viitoare și de a îndepărta, dacă este posibil, orice tumoare, în cazul cînd aceasta este găsită. Momentul intervenției de tip second-look s-a schimbat pe măsură ce a fost cîștigată experiență în conducerea chimioterapiei la bolnavele cu cancere avansate. La început, mai multe paciente au fost supuse acestui tip de intervenție în cazurile cînd modificarea sensibilă a volumului tumorii la palpare a sugerat că o tumoare inițial inoperabilă ar putea fi excizată. Într-o perioadă mai recentă, intervenția a fost efectuată în cazurile în care bolnavele prezentau perioade de depresie medulară prelungită după chimioterapie și exista îngrijorarea că tumoarea ar putea să crească din nou, înainte ca o nouă cură de chimioterapie să poată fi instituită. Deoarece s-a dovedit a nu fi totdeauna cea mai bună pentru evoluția bolnavei, atitudinea s-a schimbat și, în prezent, numai bolnavele cărora li s-au administrat 12 sau mai multe cicluri de chimioterapie sînt supuse intervenției de tip second-look. Tehnica chirurgicală folosită a evoluat și ea. În prezent se folosește laparotomia pubo-subombilicală și se recoltează produs de spălătură citologică din pelvis, din fiecare firidă parieto-colică, recoltîndu-se totodată multiple zone pentru biopsie din peritoneul abdominal și pelvin în cazul în care nu există tumori macroscopice.

Zonele multiple de biopsie sînt cele cunoscute ale formațiunilor tumorale recenzate la prima intervenție și cuprind de obicei peritoneul pelvin lateral, fundurile de sac peritoneale, peritoneul anterior vezical, ambele spații parieto-colice și suprafața inferioară a diafragmei.

Dacă ovarul și uterul sînt prezente, se îndepărtează ca și epiploonul. Seroasa vezicală și mezenterul sînt inspectate cu grijă și se prelevă biopsii din toate neregularitățile, ca și din ganglionii limfatici paraaortici. În primii 10 ani din perioada care este prezentată în această lucrare, bolnavele cu mase tumorale mai mici de 2 cm au fost tratate prin iradiere abdominală generalizată prin tehnica benzii mișcătoare (moving-strip), cu iradiere adițională a pelvisului, iar bolnavele cu mase tumorale mai mari de 2 cm au continuat chimioterapia. Complicațiile și procentul de supraviețuire pe termen lung la bolnavele tratate prin iradiere după intervenția de tip second-look, nu au justificat această metodă de tratament. Îngrijirea bolnavelor cu tumori epiteliale de ovar este îngreuiată de lipsa unor metode de diagnostic de finețe pentru detectarea tumorilor reziduale sau recurente după intervenția inițială. Nu există teste hematologice, ca de exemplu titrul gonadotropinelor, dozarea alfa-proteinelor serice, sau a nivelului antigenic corioembrionic sau tehnici de diagnostic radiografice, inclusiv ultrasonice, care să fie propice acestui scop (evidențierea tumorilor reziduale sau răspunsul la tratament). Clinicianul este nevoit să conducă chimioterapia pe baza palpării abdominale, a examinării bimanuale a pelvisului, radiografiei pulmonare, laparoscopiei și a intervențiilor de tip second-look, diagnosticul clinic fiind lipsit de precizie. Laparoscopia a fost propusă ca o alternativă la intervențiile de tip second-look. Rolul laparoscopiei în schema terapeutică a bolnavelor propuse pentru intervenție de tip second-look este de a stabili dacă bolnava are un proces canceros difuz sau inoperabil. Se poate lua și o biopsie prin laparoscop, iar în cazul constatării ino-

Scanned with OKEN Scanner

perabilității, tratamentul poate fi continuat fără a mai supune bolnava la laparotomie. În cazul în care laparoscopia nu a putut demonstra persistența bolii, trebuie efectuată laparotomia, cu o căutare meticuloasă a maselor tumorale. Laparotomia este necesară, deoarece persistența bolii în pelvis, mezenter, seroasă vezicală, spațiile parietocolice, ganglionii lombo-aortici și zonele retroperitoneale poate fi detectată numai prin inspecție vizuală și laparotomie. Dacă laparoscopic este descoperită localizarea reziduală a cancerului, atunci laparotomia poate fi indicată, deoarece bolnavele cu tumori mari extirpate la intervenția de tip second-look au supraviețuit mult mai mult, de la 2 pînă la 5 ani. Atitudinea modernă este să se administreze tuturor pacientelor chimioterapie dacă procesul canceros a fost prezent la intervenția second-look, renunțîndu-se la radioterapie.

17.1.15. **Rolul terapiei ajutătoare în cancerul ovarian stadiul I**

Miroslav M. Jreschchyshyn, Robert C. Park, John Blessing ● *A.J.O.G., vol. 138/nr. 2, septembrie 1980, pag. 139—144*

Femei cu cancer ovarian epitelial stadiul I au fost tratate prin intervenție chirurgicală de extirpare și au fost ulterior împărțite în 3 grupe: unele nu au mai urmat nici un fel de tratament, altele au beneficiat postoperator de radioterapie, iar un alt grup a fost ulterior tratat prin chimioterapie. Numai 2 bolnave (6%) din grupul tratat postoperator cu chimioterapice au avut recurențe neoplazice ulterioare, comparativ cu 5 (17%) și 7 (30%) din grupul celor care nu au mai urmat ulterior tratament și al celor care au beneficiat de radioterapie postoperatorie. Concluzia studiului este că toate bolnavele, cu eventuala excepție a stadiului I A, par să beneficieze de chimioterapia ajutătoare, care dă rezultate mult mai bune, în comparație cu atitudinea care preconizează abținerea de la tratament postoperator, ca și față de atitudinea care preconizează radioterapia postoperatorie.

17.1.16. **Puncția transvaginală ca metodă de diagnostic în oncologie**

A. A. Popova ● *Acușerstvo i ghinechologhia 1981, nr. 2, pag. 50—52*

Puncția transvaginală a spațiului Douglas a fost folosită la 219 bolnave suspectate de cancer ovarian. Coincidența dintre diagnosticul clinic și cel citologic a fost întîlnită într-o proporție de 89,7%. Greșeli diagnostice în urma puncției transvaginale a spațiului Douglas au fost găsite în 10,3% din cazuri. În cadrul acestora, 1,3% s-au obținut rezultate fals pozitive în ceea ce privește existența unor tumori maligne, dar aceste greșeli nu au influențat alegerea ulterioară a metodei terapeutice.

17.1.17. **Cancerul de ovar, perspectivele dezvoltării tratamentului**

B. Lewis, R. Young ● *Advances in the biosciences, vol. 26, Cancerul de ovar*

Simpozionul internațional asupra cancerului de ovar, Birmingham, 24—25 septembrie 1979, Pergamon Press

Scanned with OKEN Scanner

Achizițiile tratamentului cancerului de ovar au făcut posibilă vindecarea acestei boli, atît în stadiile inițiale, cît și în cele tardive. Cu toate acestea există încă domenii mari, în care sînt necesare cercetări ulterioare:

— îmbunătățirea detectării tumorilor în stadiul inițial,

— noi studii și îmbunătățirea chirurgiei radicale,

— chimioterapia sistematică și imunoterapia,

— studii de noi metode pentru terapia intraperitoneală cu substanțe chimice, izotopi și agenți imunologici,

— aplicarea tehnicilor experimentale ca: testele cu tulpini celulare izolate, infuzie de măduva oaselor și folosirea combinațiilor citostatice fără rezistență încrucișată.

Studiile de radioizotopi și radioprotectori oferă posibilități de tratament eficient.

17.1.18. **Deosebirea dintre metastazele ganglionilor limfatici și incluziile glandulare benigne în cancerul ovarian cu potențial malign scăzut**

R. L. Ehrmann, M. D., J. M. Federschneider, M. D., R. C. Knapp M. D. ● American Journal of obstetrics and gynaecology, vol. 136, nr. 6, 1980, pag. 737

În contextul stabilirii corecte a stadialității cancerului ovarian, autorii au extirpat sistematic intraoperator și au examinat microscopic ganglionii limfatici aortici, în cazurile în care ganglionii metastazați puteau afecta prin evoluția lor, supraviețuirea pe termen lung.

Autorii au făcut distincție, în studiul lor, între incluziile glandulare benigne și metastazele adevărate, care apar în unele cazuri de cancer ovarian cu potențial malign scăzut și în formele seroase de graniță.

Epiteliul atipic în aceste tumori poate să semene foarte mult cu incluziile glandulare benigne transportate limfatic și, avînd origine în endometru, fragmente de vase limfatice, resturi wolffiene, metaplazie müllerianâ sau celule peritoneale. Mai mult, incluziile glandelor benigne, metastazate, se pot dezvolta în sinusoidele periferice sub formă de papile epiteliale sau sub forma unor straturi multiple celulare. Recunoașterea metastazelor din ganglionii limfatici aortici în cancerul ovarian cu potențial malign scăzut este de maximă importanță, pentru că de aceasta depinde atitudinea terapeutică și, implicit, supraviețuirea bolnavei.

17.1.19. **Noutăți în histopatologia tumorilor de ovar**

H. Fox ● Advances in the biosciences, vol. 26, Cancerul de ovar ● Simpozionul internațional asupra cancerului de ovar, Birmingham, 24—25 septembrie 1979, Pergamon Press

Noutățile din histopatologia tumorilor de ovar se referă, în primul rînd, la realizarea unei *clasificări* a acestor tumori, care să reprezinte cea mai lungă sinteză a relațiilor dintre diverse grupe de neoplasm și să permită o nomenclatură unitară. Nomenclatura unitară este necesară pentru interpretarea datelor epidemiologice și pentru compararea variatelor atitudini terapeutice în îngrijirea tumorilor ovariene maligne.

Scanned with OKEN Scanner

Clasificarea tumorilor de ovar propusă de OMS (Serov, Scully și Sobin 1973) întrunește aceste cerințe și este recomandată pentru a fi adoptată pe scară mondială.

În această clasificare, variatele entități tumorale sînt delimitate prin tumori morfologice și tumorile sînt grupate pe baze histogenetice. Astfel, unele neoplasme sînt grupate împreună pe baza convingerii că toate au originea comună în epiteliul de suprafață al ovarului, în timp ce altele sînt similar grupate, pe baza faptului că derivă în cele din urmă din celule germinative. Unele tumori sînt, desigur, de histogeneză necunoscută și aici clasificarea se bazează numai pe caracteristicile morfologice, cum este cazul particular al tumorilor celulare lipoide și gonadoblastoamelor. Clasificarea nu trebuie privită ca ceva fix și limitat, deoarece noi entități vor continua să fie definite și histogeneza unor neoplasme va fi clarificată, astfel că probabil vor fi reclasificate în alte grupe. Totuși, această clasificare este cea recomandată și nu există nici o justificare pentru a-i limita utilizarea.

Clasificarea histologică a tumorilor de ovar

I. Tumori epiteliale comune
  A. Tumori seroase
    1. Benigne
      a. Chistadenom și chistadenom papilar
      b. Papilom de suprafață
      c. Adenofibrom și chistadenofibrom
    2. Tumori cu malignitate de graniță (carcinoame cu potențial malign redus)
      a. Chistadenom și chistadenom papilar
      b. Papilom de suprafață
      c. Adenofibrom și chistadenofibrom
    3. Maligne
      a. Adenocarcinom, adenocarcinom papilar, chist adenocarcinom papilar
      b. Carcinom papilar de suprafață
      c. Adenofibrom malign și chistadenofibrom
  B. Tumori mucinoase
    1. Benigne
      a. Chistadenom
      b. Adenofibrom și chistadenofibrom
    2. Cu malignitate de graniță (carcinoame cu potențial malign scăzut)
      a. Chistadenom
      b. Adenofibrom și chistadenofibrom
    3. Maligne
      a. Adenocarcinom și chistadenocarcinom
      b. Adenofibrom malign și chistadenofibrom
  C. Tumori endometroide
    1. Benigne
      a. Adenom și chistadenom
      b. Adenofibrom și chistadenofibrom
    2. Cu malignitate de graniță (carcinoame cu potențial malign redus)
      a. Adenom și chistadenom
      b. Adenofibrom și chistadenofibrom
    3. Maligne
      a. Carcinoame
        — adenocarcinom
        — adenoacantom
        — adenofibrom malign și chist adenofibrom
      b. Sarcoame stromale endometroide
      c. Tumoare mixtă mezodermală (müllerianã), omologe și heterologe
  D. Tumori cu celule clare (mezonefroide)
    1. Benigne: adenofibrom
    2. Cu malignitate de graniță
    3. Maligne: carcinom și adenocarcinom
  E. Tumori Brenner
    1. Benigne

Scanned with OKEN Scanner

2. Cu malignitate de graniță (proliferante)
3. Maligne

F. Tumori epiteliale mixte
1. Benigne
2. Cu malignitate de graniță
3. Maligne

G. Carcinoame nediferențiate
H. Tumori epiteliale neclasificabile

II. Tumori stromale sexuale
A. Tumori celulare stromale granuloase
1. Tumori celulare granuloase
2. Tumori în grupul tecom-fibrom
a. Tecom
b. Fibrom
c. Neclasificabile

B. Androblastoame: tumori cu celule Sertoli-Leydig
1. Bine diferențiate
a. Androblastom tubular: tumori cu celule Sertoli (adenomul tubular Pick)
b. Androblastom tubular cu stocaj lipidic: tumoare cu celule Sertoli cu stocaj lipidic (foliculom lipidic Lecène)
c. Tumori cu celule Sertoli-Leydig (adenom tubular cu celule Leydig)
d. Tumori celulare Leydig: tumori cu celule din hil
2. Diferențiere medie
3. Slab diferențiate (sarcomatoid)
4. Cu elemente heterologe

C. Ginandroblastom
D. Neclasificabile

III. Tumori celulare lipidice
IV. Tumori celulare germinative
A. Disgerminom
B. Tumori ale sinusului endodermal
C. Carcinom embrionar
D. Poliembrion
E. Coriocarcinom
F. Teratoame
1. Imature
2. Mature
a. solide
b. chistice
— chist dermoid (teratom chistic matur)
— chist dermoid cu transformări maligne
3. Monodermale și înalt specializate
a. struma ovarii
b. carcinoid
c. struma ovarii și carcinoid
d. altele

G. Forme mixte

V. Gonadoblastoame
A. Pure
B. Mixte cu disgerminoame sau alte forme de tumori celulare germinative

VI . Tumori ale țesutului moale, nespecifice pentru ovar
VII. Tumori neclasificabile
VIII. Tumori secundare (metastatice).

Iată în continuare *clasificarea stadialității cancerului de ovar* recomandată de FIGO

Stadiul I Tumoare limitată la ovar
Stadiul IA Tumoare limitată la un ovar, fără ascită
1. Suprafața externă fără tumoare: capsulă intactă
2. Tumoare prezentă pe suprafața externă sau capsulă ruptă, sau amîndouă

Scanned with OKEN Scanner

Stadiul IB Tumoare limitată la ambele ovare, fără ascită
1. Fără tumoare pe suprafaţa externă, capsulă intactă
2. Tumoare prezentă pe suprafaţa externă sau capsulă ruptă, sau amîndouă
Stadiul IC Tumoare fie în stadiul I sau II, dar cu ascită prezentă sau cu spălătură peritoneală pozitivă.
Stadiul II Tumoare interesînd unul sau ambele ovare cu extensie pelvină
Stadiul IIA Extensie şi/sau metastaze pe uter şi/sau trompe
Stadiul IIB Extensie către alte ţesuturi pelviene
Stadiul IIC Tumoare fie în stadiul I fie în stadiul II, dar cu ascită prezentă sau cu spălătură peritoneală pozitivă
Stadiul III Tumoare interesînd unul sau ambele ovare cu metastaze intraperitoneale în afara pelvisului sau cu ganglioni retroperitoneali prezenţi, sau ambele.
Tumoare limitată la pelvis cu demonstrarea histologică malignă extinsă la intestinul subţire sau epiploon
Stadiul IV Tumoare interesînd unul sau ambele ovare, cu metastaze la ovare. Dacă apare exsudat pleural trebuie să prezinte citologie pozitivă pentru a fi încadrat în stadiul IV. Metastaze în parenchimul hepatic
Categorie specială — Cazuri neexplorate care par să fie cancere de ovar
FIGO propune pentru simplificare următoarea clasificare:
Stadiul I Tumoare limitată la ovare
Stadiul II Tumoare interesînd unul sau ambele ovare cu extensie pelvină
Stadiul III Tumoare interesînd unul sau ambele ovare cu metastaze intraperitoneale în afara pelvisului
Stadiul IV Tumoare interesînd unul sau ambele ovare cu metastaze la distanţă

Noutăţi în histopatologia tumorilor de ovar au fost obţinute prin îmbunătăţirea evaluării histologice a gradului de malignitate. Agrofogo Blanco, Gibbs şi Langley (1977) au sugerat pentru îmbunătăţirea evaluării histclogice a gradului de malignitate, stabilirea unor variabilităţi, elemente histclogice standard, ce vor trebui luate în consideraţie pentru diagnosticul corect al tumorilor de ovar. Autorii au propus 8 elemente histologice care trebuie luate în consideraţie: procentajul ţesutului epitelial din tumoare, procentajul ţesutului conjunctiv, gradul de papilaritate, gradul de proliferare epitelială, frecvenţa nucleilor anormali, extensia multistratificării, frecvenţa mitozelor şi numărul mediu de nucleoli/nucleu. Aceşti parametri variaţi au fost consideraţi susceptibili să fie folosiţi pentru analiza discriminării funcţionale în încercarea de a deosebi tumorile cu prognostic bun, de cele cu prognostic întunecat.

Ca exemplu, activitatea mitotică a fost găsită prezentă în unele tumori din stadiul III, cu predominanţă faţă de cele din stadiul II sau I. Cu toate acestea, unele tumori din stadiul I prezintă, într-o proporţie mică, activitatea mitotică mai tipică chiar decît cele din stadiul III. Similar, alţi 2 parametri, gradul de celularitate şi numărul de nucleoli pe celulă arată o asemănare parţială în unele tumori de stadiul I cu caracteristicile stadiului III şi vice versa. Corelarea acestor parametri poate să aibă rol în aprecierea prognosticului numai pe criterii histologice, fără să se ia în considerare stadialitatea clinică a tumorii, criterii care apreciază mai corect malignitatea tumorii. Din cei 8 parametri luaţi în discuţie, autorii au rămas numai la 3 parametri cu valoare în evaluarea prognostică: activitatea mitotică, gradul de celularitate şi numărul de nucleoli pe celulă.

Îmbunătăţirea stadiului malignităţii poate să aibă loc în domeniul tumorilor maligne de graniţă.

În 1973 şi 1977 Hart şi Norris propun, pentru îmbunătăţirea evaluării malignităţii tumorilor mucoide, stadiul proliferării epiteliale şi prezenţa atipiei. Ei arată că aprecierea invaziei stromale, element de bază în diagnosticul de malignitate (cum este sugerat de OMS), este insuficientă şi greu de apreciat în cazul tumorilor seroase şi mucoide.

Scanned with OKEN Scanner

Russel propune, în 1979, în scopul îmbunătăţirii clasificării neoplasmelor mucoide ale ovarului 4 criterii: proliferarea epitelială, stratificarea epitelială, activitatea mitotică şi atipia nucleară. Russel gradează fiecare din aceşti parametri cu numere de la 1 la 4, gradul I arătînd numai o uşoară deplasare de la normal, iar gradul 4 fiind echivalent cu cancerul „in situ".

Heald, Bucley şi Fox au arătat în 1979 că unii markeri tumorali pot fi folosiţi în determinarea malignităţii prin metoda imuno-histochimică cantitativă. Astfel, au stabilit că multe tumori mucinoase şi seroase, benigne, de graniţă sau maligne, secretă antigen carcino-embrionic. Pentru îmbunătăţirea evaluării histologice a gradului de malignitate autorii au propus determinarea semicantitativă a antigenului carcino-embrionic prin tehnica diluţiilor, care a arătat variaţii clare cantitative între diferitele tipuri de tumori.

17.1.20. **Markerii serici ai cancerului de ovar**

K. D. Bagshawe, M. Wass şi F. Searle ● Advances in the biosciences, vol. 26, Cancerul de ovar
Simpozionul internaţional asupra cancerului de ovar
Birmingham, 24—25 septembrie 1979, Pergamon Press

Un mare număr de substanţe produse de tumorile de ovar au fost identificate în serul bolnavelor, unele din ele putînd fi folosite în metode de diagnostic. La bolnavele cu teratoame maligne de ovar s-au identificat în ser gonadotrofina corionică umană şi alfa-fetoproteina, substanţe susceptibile să fie folosite ca diagnostic sau ca test de curabilitate, prin dozarea lor cantitativă.

În cazul adenocarcinomului, în prezent nu există vreun marker specific, dar identificarea în serul bolnavelor a antigenului carcino-embrionic şi a fosfatazei placentare poate să dea informaţii asupra proporţiilor şi evoluţiei bolii.

Există multe substanţe bine cunoscute, în diverse centre, care pot fi susceptibile să fie markeri, în timp ce altele, în clinici cu caracter privat, în unele laboratoare, ca de exemplu: antigenul embrionic prealbumin (Tatarinov, 1978) nu sînt bine studiate şi nu sînt date publicităţii.

Enumerăm în continuare lista markerilor cunoscuţi ca asociaţi cu carcinomul de ovar:

Markeri trofoblastici
Fosfataza alcalină placentară umană PAP
Gonadotrofina corionică umană HCG
Lactogenul placentar uman HPL
α_1-globulină specifică de sarcină SPI
Markeri embrionici
Antigenul carcino-embrionic CEA
Prealbumina embrionică EPA
Antigenul beta-oncocefal OFA
Protein Alfa-fetală AFP
Sulfoglicoproteina fetală
Markeri de origini variate
Macroglobulină asociată cu sarcina PAM
Produse de degradare fibrină-fibrinogen
Antigen polipeptidic tumoral (Bjorklund)

Scanned with OKEN Scanner

Markeri enzime
Urokinaza
Glicozil-transferaza
Glicozidaze
Antigeni ovarieni
Termostabil (Burton)
OCAA (Bhattacharya)
OCAA—L (Bhattacharya)
OVC—1 (Imamura)
OVC—2 (Imamura)
OCA (Knauf)
OTAG—Wass)

Complexe imune. Aceste date ne arată că potențialul markerilor în determinarea cancerului de ovar este mare; cu toate acestea nu se poate identifica un marker universal. Studiile ulterioare vor stabili cu siguranță rolul lor în extensia leziunii sau în controlul tratamentului.

17.1.21. Tumorile ovariene maligne la copii

H. Lucraft, J. R. Mann, F. Pearson ● *Advances in the biosciences, vol. 26, Cancerul de ovar Simpozionul internațional asupra cancerului de ovar Birmingham, 24—25 septembrie 1979, Pergamon Press*

Autorii trec în revistă principalele tumori ovariene maligne la copil, din punctul de vedere al tipului histopatologic, cu referire la 40 de bolnave tratate în Manchester în perioada 1940—1977. Majoritatea acestor bolnave au fost tratate combinat, chirurgical și radioterapic. Perioada de supraviețuire a fost mică, exceptînd 12 bolnave cu disgerminom, care au supraviețuit, și 4 bolnave cu tumori stromale sexuale, din care au supraviețuit 3. Se discută rolul radioterapiei în disgerminomul la copii. Din datele personale și din literatură se vede că fetițele cu cancer în stadiul I cărora li s-a făcut o rezecție totală vor fi urmărite cu atenție, radioterapia fiind rezervată pentru cazurile recurente, încercîndu-se astfel menținerea unui ovar funcțional. În toate celelalte cazuri se va face iradierea imediat postoperator.

Terapia combinată (chirurgicală, iradiere și chimioterapie) a obținut în prezent întîietate. Chimioterapia este discutată ca posibilități, fiind recomandată în unele forme histopatologice. Rezultatele sînt încurajatoare, cu creșterea ratei de supraviețuire la copii cu teratoame ovariene și tumori sinusale endodermale.

Clasificarea tumorilor ovariene (OMS, 1973)

I. Tumori epiteliale comune (include chistadenomul seros și chistadenomul, carcinomul mucinos, chistadenomul, chistadeno-carcinomul endometroid).
II. Tumori sexuale stromale (include tumorile din celulele tecii granuloase, tumorile din celulele Sertoli-Leydig, grupul tecom/fibrom)
III. Tumori celulare germinale (include disgerminoamele, tumorile sinusului endodermal, carcinom embrional, coriocarcinom, teratoame).
IV. Tumori cu celule lipoide
V. Gonadoblastoame
VI. Tumori de țesut moale nespecific ovarului
VII. Tumori neclasificabile
VIII. Tumori metastatice

Scanned with OKEN Scanner

17.1.22. **Epidemiologia cancerului de ovar**

Valérie Béral ● Advances in the biosciences, vol. 26, Cancerul de ovar ● Simpozionul internațional asupra cancerului de ovar Birmingham, 24—25 septembrie 1979, Pergamon Press

Datele distribuției cancerului de ovar în comunitatea mondială sînt variate, depinzînd de multe caracteristici.

În țările în care există statistici vechi reiese că incidența cancerului ovarian este în creștere. Pe grupe de vîrstă, cel mai scăzut nivel este sub 30 de ani, cu o medie între 35 și 39 și o maximă între 40 și 44 de ani.

Datele geografice arată o răspîndire mai mare în țările industrializate, deosebiri care nu țin de variații rasiale, genetice, ci se bazează pe condiții de viață și muncă.

În ceea ce privește datele personale ale femeii cu cancer de ovar au fost stabiliți cu certitudine o seamă de factori care pot sau nu să influențeze apariția acestuia.

Astfel, s-a stabilit că nuliparele fac cancer ovarian în proporție mult mai mare decît femeile cu copii și de 4 ori mai mare ca femeile cu 4 copii sau mai mulți. De asemenea, s-a constatat o incidență mai mare a cancerului de ovar la femeile celibatare decît la cele măritate. Mecanismul carcinogenezei, sugerat de Zajicek în 1977, ar fi incluziile epiteliale, care pot să crească în timpul fazei reparative ce urmează ovulației.

Factorii familiari sînt de asemenea incriminați. Legătura între descendenții unei familii făcîndu-se pe linie maternă, sugerează posibilitatea existenței unui factor etiologic care se transmite pe verticală.

Din punct de vedere genetic, singurul fapt constatat este frecvența crescută a cancerului de ovar la femeile din grupa sangvină A, dar mai este nevoie de cercetări pentru confirmare.

Din factorii de mediu care influențează cancerul de ovar s-a stabilit că talcul, azbestul, fumatul și poluarea industrială cresc riscul, în timp ce tratamentul cu contraceptive perorale îl scad.

17.1.23. **Rolul radioterapiei în cancerul de ovar**

Emmanuel Van der Schureren, Walter Van den Bogaert, Dionisio Gonzales ● Advances in the biosciences, vol. 26, Cancerul de ovar Simpozionul internațional asupra cancerului de ovar Birmingham 24—25 septembrie 1979, Pergamon Press

Radioterapia este larg folosită în toate stadiile cancerului de ovar. Cercetări recente au modificat profund indicațiile radioterapiei cancerului de ovar.

Stadiile inițiale ale cancerului ovarian beneficiază în cea mai mare măsură de radioterapie, existînd însă opinii variate asupra volumului și dozelor de iradiere. Pentru succesul radioterapiei, tratamentul chirurgical are foarte mare importanță: bolnavele în stadiul I, II, III în care tratamentul chirurgical a fost complet, extirpîndu-se masele tumorale în totalitate, au făcut ca rata de supraviețuire să fie practic aceeași, cînd se folosește ca adjuvant radioterapia sau chimioterapia. În ceea ce privește mărimea maselor tumorale, restante, acestea nu trebuie să depășească 2 cm diametru, deoarece în acest caz radioterapia este ineficientă.

Scanned with OKEN Scanner

Cancerele vegetante și difuze nu beneficiază de radioterapie. Tratamentul chirurgical însoțit de chimioterapie, poate să fie un tratament paliativ sau chiar curativ. Radioterapia este indicată în stadiul II și parțial în stadiile I și III. Radioterapia cu cîmp larg, cuprinzînd întregul abdomen este preferabilă celei localizate. Radioterapia țintită este utilă pe masele tumorale formate din ganglionii limfatici lombo-aortici din abdomenul superior sau diafragm, mase tumorale semnalizate de chirurg postoperator și care nu au putut fi extirpate chirurgical. Tratamentul radioterapic al cancerului ovarian în stadiul I poate să dea o supraviețuire de pînă la 80%. Radioterapia poate fi însă evitată în stadiul I, cînd examenul histopatologic al cancerului ovarian nu indică o formă cu potențial malign agresiv.

Tratamentul radioterapic cu doze mari pe suprafețe restrînse se asociază cu chimioterapie pentru a acoperi și zonele neiradiate.

17.1.24. **Chirurgia cancerului de ovar**

J. P. Smith ● *Advances in the biosciences, vol. 26, Cancerul de ovar* ● *Simpozionul internațional asupra cancerului de ovar*
Birmingham, 24—25 septembrie 1979, Pergamon Press

Cancerul de ovar este problema cea mai complicată a cancerului genital feminin. Într-un studiu asupra cancerului de ovar făcut în Spitalul M. D. Anderson și Institutul de tumori din Huston (Texas), se arată că mărimea masei tumorale rămasă după actul chirurgical este cel mai important factor prognostic în determinarea supraviețuirii bolnavelor cu cancer de ovar. Bolnavele cu cancer în stadiul I și II vor beneficia de histerectomie totală cu anexectomie bilaterală, dar chirurgical va trebui să inspecteze atent întreaga cavitate peritoneală, incluzînd ganglionii limfatici retroperitoneali, pentru a evidenția gradul I de răspîndire a cancerului. Bolnavele cu cancer în stadiile III și IV vor beneficia, pe lîngă histerectomia lărgită, și de îndepărtarea întregii mase tumorale sau cît mai mult posibil, pentru ca masele tumorale rămase să fie cît mai puține și cît mai mici (sub 2 cm diametru). Procedeul „second look" după un interval de chimioterapie, va permite medicului să aprecieze starea bolnavului și să stabilească tratamentul în viitor. Bolnavele care au continuat să prezinte mase tumorale după redeschidere și tratament cu chimioterapie, vor beneficia de o reoperație cu îndepărtarea maselor tumorale cît mai mult posibil, după care va urma un nou tratament chimioterapic. Obstrucțiile intestinului subțire, secundare unui cancer de ovar invadat, se vor trata chirurgical (rezecția intestinală cu extirparea tumorii sau păstrarea integrității intestinului dacă nu este invadat, ci numai comprimat) urmat de tratamentul chimioterapic sau radioterapic.

17.1.25. **Chimioterapia cancerului de ovar**

B. Lewis și R. Young ● *Advances in the biosciences, vol. 25, Cancerul de ovar*
Simpozionul internațional asupra cancerului de ovar
Birmingham, 24—25 septembrie 1979, Pergamon Press

Autorii trec în revistă cercetările chimioterapice în tratamentul cancerului ovarian, începînd cu substanțele alkilante. Sînt trecuți în revistă apoi alți compo-

Scanned with OKEN Scanner

nenți ca: antimetaboliți, antibiotice, cis-platina, hexametil-melanina și combinații variate ale acestor droguri, care au fost testate în diferite stadii.

Se vede cum combinația de droguri este superioară tratamentului cu un singur agent de tip alkilant, mai ales în stadiile avansate.

S-a stabilit că bolnavele în stadiul Ia și Ib cu tumori bine diferențiate nu au nevoie de tratament adițional postoperator, dacă au beneficiat de un tratament operator radical.

Bolnavele în stadiul Ic și stadiul II, cărora li s-a îndepărtat complet masa tumorală, vor beneficia de tratament chimioterapic care poate să includă cîteva modalități: tratament intraperitoneal cu droguri, agenți radiocoloizi sau imunologici, radioterapie abdominală sau chimioterapie combinată.

Bolnavele în stadiul II cu tumori vegetante și stadiul III și IV, prin definiție sînt toate candidate la tratament adjuvant, cu tot tratamentul chirurgical radical. Răspunsul cel mai bun la tratamentul chimioterapic se observă la bolnavele la care masele tumorale restante sînt mici.

Combinația de substanțe chimioterapice duce la un control mai bun al formelor avansate de cancer care vor obține o remisiune importantă și care după un „second-look" va confirma răspunsul pozitiv.

Bolnavele cu remisiune completă nu mai au nevoie de o terapie ulterioară sau cel mult vor urma un tratament de întreținere cu alte modalități terapeutice, ca izotopi sau imunoterapie. Bolnavele care vor prezenta la reexplorare mase tumorale, după îndepărtarea lor chirurgicală, vor beneficia de o nouă serie chimioterapeutică cu o nouă combinație de substanțe.

În concluzie, elementele care intervin în stabilirea unei chimioterapii sînt:

— stabilirea atentă a stadialității înainte și după tratament,

— aprecierea aspectului histopatologic al leziunii și

— aprecierea corectă a volumului tumorilor reziduale după chirurgia inițială.

17.1.26. **Cisplatina în adenocarcinomul ovarian**

E. Wiltshaw ● Advances in the biosciences, vol. 26, Cancerul de ovar Simpozionul internațional asupra cancerului de ovar Birmingham, 24—25 septembrie 1979, Pergamon Press

Cisplatina (dis-diamin-diclor-platină II) a fost descoperită de Rosenberg și Wan Camp în 1970 și a fost introdusă ca agent anticanceros experimental la om în 1971. Pînă în prezent s-a dovedit că are o activitate eficientă în tratarea cancerelor de testicul și de ovar. De asemenea, s-a observat că este activă împotriva cancerelor de vezică, craniene și bronșice. Are de asemenea rezultate pozitive în tratamentul altor tumori ca: sarcomul osos și melanomul.

Autorul analizează rezultatele obținute în tratamentul cancerului de ovar, recomandînd totodată dozele și modul de administrare pe care le-a considerat cele mai favorabile.

Cisplatina, cînd este administrată în cazurile foarte avansate, urmînd chimioterapia inițială, poate să dea rezultate pozitive în mai mult de 50% din cazuri, în 20% obținîndu-se remisiune completă. Cînd cisplatina este folosită singură sau în combinație cu alte droguri imediat postoperator, rezultatele pozitive pot să fie peste 90%, iar regresiunea completă în proporție de 48%. Răspunsul cel mai bun la tratament se obține atunci cînd fragmentele tumorale reziduale postoperator sînt minime.

Scanned with OKEN Scanner

Rezultatele pe timp îndelungat nu sînt încă cunoscute, dar cele pe o perioadă medie arată o supraviețuire de peste 16 luni.

17.1.27. Imunologia și imunoterapia cancerului de ovar

C. N. Hudson ● Advances in the biosciences, vol. 26, Cancerul de ovar Simpozionul internațional asupra cancerului de ovar Birmingham, 24—25 septembrie 1979, Pergamon Press

Date clinice și fiziopatologice certe arată că organismul gazdă prezintă o reacție imunologică la cancerul ovarian. Datele științifice sugerează prezența antigenilor tumorali și a anticorpilor cu activitate antitumorală. Caracteristicile antigenilor sînt încă incomplete, fiind însă evidentă natura complexă a răspunsului imun. Este demonstrată activitatea blocantă a serului în cancerele avansate, existînd unele posibilități pentru dezvoltarea acestei proprietăți în scop diagnostic. Din cauza rezultatelor încă slabe ale tratamentului tradițional, este nevoie de dezvoltarea unor metode de tratament adițional, ca imunoterapia, ale cărei posibilități par seducătoare. Studii pilot de imunoterapie au demonstrat efecte reduse în unele forme de cancer și o îmbunătățire relativ redusă a supraviețuirilor pe termen lung. Tratamentul imunitar a dat rezultate pozitive în formele ușoare de cancer și ca tratament adițional în tratamentul clasic.

Rezumăm testele imunologice ale cancerului de ovar în tabelul următor:
Testele „in vitro" pentru răspuns celular imun mediat

1. *Teste citotoxice limfocitare*
   — Hellastrom și colab. 1971
   — Di Saia și colab. 1972
   Nu există reactivitate încrucișată cu alte cancere sau cu normalul.
2. *Inhibiția migrării leucocitare*
   — Chen și colab. 1973
3. *Reacția limfocitară „one-way" mixtă modificată*
   — Powles R.L. 1972
4. *Test blastogenic*
   — Chatterjes 1975
5. *Citotoxicitate limfocitară și testul factor blocant*
   — Patillo 1979
   — Mitchell și Kohorn 1976

17.1.28. Criochirurgia în tratamentul neoplasmului intraepitelial al colului

Poptin și colab. ● Am. J. Obstet. Gyn. 1979, 5, pag. 551—554

Persistența frotiurilor cervicovaginale anormale indică în general efectuarea unei conizații a colului, care nu este urmată de complicații. Richart (Clin. Obst. Gyn. 1967, 10, 748) grupează sub numele de neoplazie intraepitelială a colului (N.I.E.) toate displaziile și carcinomul in situ.

Tratamentul prin criochirurgie al acestor N.I.E. fără efect secundar a fost aplicat la 208 femei în perioada de fertilitate, care aveau frotiu anormal, precum și una sau ma imulte biopsii dirijate după colposcopie.

Scanned with OKEN Scanner

Trebuie semnalat că în cazul unei colposcopii negative limitele superioare ale leziunii nu sînt vizibile; de aceea, un chiuretaj endocervical este obligatoriu. Nici o bolnavă nu a fost tratată criochirurgical fără diagnostic anatomo-patologic. În unele cazuri, în care limita superioară a leziunii nu era observată la colposcopie, a fost practicată direct conizația.

Refrigerentul utilizat pentru criochirurgie a fost oxidul nitros. Trei luni după prima cură s-a făcut un nou examen citologic și colposcopic, apoi la 3,6 luni și un an după acest tratament.

Tratamentul este considerat eficient după 2 frotiuri, normale, la 3 și 6 luni de la tratament.

Rezultatele au arătat 100% succes în cazul displaziilor benigne, 95% în cazul displaziilor moderate, 96% în cazul displaziilor severe, 91% în caz de carcinom in situ.

Vîrsta celor 208 paciente a fost între 18 și 57 de ani, vîrsta medie a celor cu carcinom in situ a fost de 30 de ani. Din ele (72 de nulipare, 136 de multipare) au rămas gravide după tratament 11 femei, iar sarcinile au fost duse la termen.

Nu a fost menționată nici o complicație severă după criochirurgie (salpingite sau episoade dureroase abdominale). Criochirurgia este astfel eficace în neoplasmele intraepiteliale ale colului. Ineficacitatea metodei, întîlnită în cazuri rare este datorată probabil inaccesibilității unor zone epiteliale anormale, în general situate în canalul endocervical sau în zone de ectopie, rezultate după naștere sau alt act chirurgical.

Conizația a fost efectuată doar în 4,3% din cazuri, unde existau frotiuri patologice, din cele 345 de femei venite la consultație, în perioada studiului (2 ani). Studiul citologic al colului pare să fie cea mai bună metodă pentru urmărirea bolnavelor tratate prin criochirurgie, iar o perioadă de aproximativ 3 ani este minimum necesar de control periodic.

În această perioadă de control nici una din cele 208 paciente tratate prin criochirurgie nu a avut vreo recidivă displazică.

Dacă considerăm că o displazie, chiar benignă, poate să ducă la un cancer invaziv, este absolut necesară descoperirea tuturor displaziilor prin examene citologice, colposcopice și histopatologice.

17.1.29. **Antigenul carcino-embrionar (A.C.E.). Interesul în supravegherea tumorilor maligne de ovar**

F. Laffarque, M. Thomas, L. Piana, D. Gilbert-Blondeau, P. Bougrand, M. Sernent ●
J. Gyn. Obst. Biol. Repr. 1981, nr. 5, pag. 435—442

În 1963, Abelev a pus în evidență antigenul carcinoembrionar în hepatomul șoarecelui. În 1965, aceeași proteină a fost extrasă de Gold și Fredmann din tumorile maligne gastrointestinale. Thomson, în 1969, prin metode de imunodifuziune, regăsește ACE în plasma bolnavilor cu cancere digestive. După ce a început dozarea radioimunologică a acestor substanțe biologice, metoda a intrat în practica curentă în oncologie.

Publicațiile cele mai frecvente urmăresc nivelurile ACE în cancerele digestive, pulmonare sau de sîn; cele interesînd tumorile maligne ale ovarului sînt mai rare.

Interesul supravegherii ACE în tumorile ovariene este deosebit: metastazele peritoneale sînt frecvente și fără manifestări clinice, de unde necesitatea unui criteriu biologic care să reflecte evoluția. Evoluția rapidă a acestor tumori permite

Scanned with OKEN Scanner

Scanned with OKEN Scanner

într-un timp relativ scurt să se aprecieze starea postoperatorie. Laparatomia de control permite verificarea acestor rezultate favorabile.

Autorii descriu rezultatele a 466 de dozări serice de ACE efectuate în scopul supravegherii tumorilor maligne de ovar la 44 de paciente. O treime din cazuri au avut un nivel pozitiv (10 ng/ml).

Plecînd de la experienţa proprie şi de la rezultatele din literatură, autorii propun o schemă de utilizare practică a dozării ACE în supravegherea tumorilor maligne de ovar şi anume:

— la orice tumoare de ovar, oricare ar fi aspectul clinic, se determină ACE plasmatic înaintea oricărei terapeutici;

— cazurile cu ACE seric negativ reprezintă (părerea autorilor) 1/2—2/3 cazuri;

— din contră, atunci cînd determinarea este pozitivă înainte de intervenţie, supravegherea bolnavei trebuie să continue o dată pe lună în primul an, apoi la două luni;

— după tratamentul chirurgical aparent complet, testul care nu devine negativ după două luni, înseamnă dovada existenţei unei metastaze care trece neobservată. În aceste cazuri este necesară instituirea unui tratament de urgenţă;

— dacă după chirurgia incompletă, nivelurile se negativează sub chimioterapie sau radioterapie, asta înseamnă proba eficacităţii terapeuticii complementare. Din contră, ascensiunea nivelurilor plasmatice sau stagnarea lor înseamnă proba rezistenţei tumorii;

— în cazurile în care nu s-a făcut un dozaj înainte de operaţie şi bolnava este sfătuită să urmeze un tratament complementar, se face prima determinare la intervalul de peste o lună de la intervenţie. Dacă nivelul este pozitiv, tratamentul continuă şi bolnava este îndelung supravegheată şi spitalizată.

17.1.30. **Remisiunea leiomiosarcomului uterin tratat cu vincristină, adriamicină şi dimetil-triazeno-imidazol carboxemid**

F. Azizi, J. Bitron, G. Jovelian, A. Herbst ● Chicago, Illinois Am. J. Obstet. Gyn., vol. 133, nr. 4, pag. 379—382

S-au studiat 6 cazuri de leiomiosarcom uterin cu metastaze, care au fost tratate cu o combinaţie de vincristină, adriamicină şi D.T.I.C., după cum urmează:

— vincristină 1,2 mg/m² i.v. săptămînal

— adriamicină 20 g/m² i.v. ziua 1, 2 şi 3

— D.T.I.C. — 250 mg/m² i.v. în 150 ml soluţie salină în zilele 1—5.

Ciclurile au fost repetate la 21—28 de zile, după studierea leucocitelor, care trebuie să aibă o limită inferioară de 3 500/mm³ şi trombocitele 150 000/mm³.

În trei cazuri s-a obţinut o remisiune completă şi într-un al patrulea caz, o remisiune parţială.

Durata răspunsului pozitiv a fost de 15, 16 luni, iar în alt caz intervalul a fost de 24 de luni.

În două cazuri chimioterapia a fost discontinuă, datorită unor greţuri şi vărsături severe, încît tratamentul a trebuit să fie întrerupt.

17.1.31. **Progrese recente în tratamentul cancerului ovarian**

C. N. Hudson ● Recent Advances in Obstetrics and Gynaecology, 1979, nr. 13, p. 277—295 ● Ed. By John Stallwoerh Gordon Bourne

Mortalitatea anuală prin cancer ovarian a crescut atît de mult, încît a depăşit mortalitatea cancerului uterin (col şi corp combinate) şi se situează în urma cancerului de colon şi de sîn, datorită malignităţii lui.

În faţa unei astfel de statistici, este greu să scrii un articol despre recentele progrese în tratamentul cancerului de ovar; totuşi au survenit modificări în tratamentul acestei boli.

Profilaxia. Extirparea chisturilor ovariene benigne este o practică ginecologică standard şi această atitudine trebuie adoptată şi în cazul teratoamelor chistice benigne, care dau o proporţie de 2% de malignizare secundară. Există un consens redus în ceea ce priveşte extirparea celuilalt ovar, aparent normal în aceste cazuri. La pacientele care se apropie de menopauză, intervenţia pare o măsură prudentă, deîndată ce un ovar suferă o transformare tumorală.

Bonney a subliniat valoarea enucleerii chisturilor dermoide şi conservării ţesutului ovarian sănătos, în special la femeile tinere.

Diagnosticul precoce. Examinarea lichidului peritoneal pentru citologie exfoliativă nu şi-a găsit încă locul ca procedură „de screening", chiar dacă are un rol în stadializarea patologiei ovariene. În Europa, aspiraţia chisturilor ovariene, prin laparoscop, a avut o anumită popularitate. Riscul teoretic al însămînţării exclude această procedură, pentru aplicaţii uniforme. Totuşi, corecta folosire a laparoscopului va permite în unele cazuri de malignizare ovariană să fie diagnosticate mai precoce.

Scan-B ultrasonic şi tomografia axială computerizată (CAT-scan) vor aduce cu siguranţă o mai mare precizare a diagnosticului şi vor fi recomandate acolo unde bolnavele se prezintă cu simptome abdominale neclare. Acest lucru nu va permite totuşi diagnosticarea precoce, pentru că, atît timp cît boala este într-adevăr timpurie, este limitată de capsula ovariană şi de obicei lipsită de simptome. Îndată ce bolnava se prezintă pentru simptome, boala este de obicei avansată.

Viitoarele posibilităţi de diagnostic timpuriu se bazează pe screening-ul biochimic al unor substanţe indicatoare. Majoritatea markerilor tumorali studiaţi pînă în prezent nu au dovedit o sensibilitate sau specificitate necesară unui test de screening.

Autorul citează substanţele indicatoare ale tumorilor în cancerul de ovar:

Proteine de fază acută. O varietate de substanţe, în majoritate enzime, sînt eliberate de ţesuturile necrotice. Datorită faptului că necroza este caracteristică multor forme de boli maligne, nivelul crescut al acestor substanţe este foarte des întîlnit la bolnavele cu cancer. Dehidrogenaza lactică şi alte substanţe au fost studiate în cancerul ovarian, dar aplicarea lor clinică este strict limitată.

Indicatori hormonali. Neoplasmul epiteliului de suprafaţă al ovarului poate fi responsabil, în asociaţie cu hiperplazia stromală, de stimularea endometrului, ceea ce provoacă sîngerări în postmenopauză. Cu toate acestea, steroizii ovarieni nu s-au dovedit valoroşi ca indicatori tumorali în cancerul de ovar.

Proteine plasmatice asociate sarcinii. Tumorile cu origine în celulele germinative conţin elemente trofoblastice, care produc proteine plasmatice ce se găsesc în sarcină, în cantităţi relativ crescute. Acestea reprezintă un marker tumoral foarte sensibil, care poate fi folosit pentru diagnosticul şi studiul eficienţei tratamentului bolilor diagnosticate. Cantităţi mici din aceste substanţe sînt produse în boala canceroasă şi au fost decelate histochimic în ţesuturile tumorale.

Scanned with OKEN Scanner

Nivelurile crescute ale subunității beta a HCG au fost găsite la 30% din bolnavele cu cancer ovarian în țesutul epitelial de suprafață, însă glicoproteina $beta_1$, specifică pentru sarcină, nu a fost atît de semnificativă.

Producția hormonală aberantă, în alt loc decît în organul de origine este o caracteristică a bolilor maligne, în special în bronhii, unde producerea de ACTH este bine documentată.

Hipercalcemia, probabil datorită unei producții hormonale ectopice, este bine documentată în unele cazuri de tumori ovariene „cu celule clare" (mezonefroid). Tumorile cu celule argentafile (carcinoid), care iau naștere în ovar pot fi maligne și producerea de 5-hidroxitriptamină (5 HT) este folosită în aceste cazuri ca indicator tumoral.

Antigen oncofetal. Primul și cel mai bine cunoscut și probabil de cel mai mult ajutor este antigenul carcinoembrionic (CEA). Cea mai importantă indicație este malignitatea intestinului gros, însă fără valoare de screening în boala subclinică. CEA a fost decelat în serul bolnavilor cu cancer ovarian, nivelul acestuia avînd o oarecare corelare cu încărcătura tumorală. Valoarea prognostică este însă scăzută. Alfa-fetoproteina a fost semnalată în tumorile cu celule germinative, care conțin elemente ale sacului vitelin și, în acest caz este un marker tumoral extrem de valoros. Nu are valoare în cancerul ovarian al epiteliului de suprafață.

Antigeni asociați cu tumori. Ideea că celulele maligne pot să pună în libertate substanțe proteice, antigenice față de gazdă, nu este nouă. Foarte multe cercetări efectuate pe modele animale experimentale, nu au putut dovedi relevanța tumorilor umane care au loc spontan.

Imunogenitatea tumorilor umane este postulată pe baza unor evidențe circumstanțiale ale răspunsului unei gazde împotriva bolii maligne, care are loc natural.

Acest lucru este compatibil cu faptul că niveluri crescute de complexe imune se găsesc la pacienții cu cancer ovarian activ (Poulton și colab.) ; autorii sugerează că poate să existe o aplicație practică pentru acest test în tratamentul bolnavilor cu malignitate ovariană diagnosticată.

Tratament. Terapia modernă a cancerului impune o atitudine multidimensională.

Radioterapia joacă un rol indiscutabil în tratamentul cancerului de ovar, fiind cu siguranță un tratament principal. Rolul actual al radioterapiei este greu de evaluat și trebuie să fie considerat în raport cu aspectul histologic al leziunii. În tumorile cu celule germinative se conturează un paradox terapeutic în ceea ce privește radioterapia. Există lucrări care indică rolul pozitiv al radioterapiei în tratamentul unui teratom malign, deși, cele mai multe rezultate arată că tumoarea provenită din sacul amniotic este total radiorezistentă.

În tratamentul tumorilor cu celule germinative nediferențiate sau disgerminoame, valoarea radioterapiei este maximă. Rezultatele radioterapeutice obținute sînt comparabile cu cele din seminoame. În tumorile stromei gonadale este foarte greu de apreciat valoarea radioterapiei, datorită faptului că aceste tumori evoluează natural în mod îndelungat, cu recidive sporadice. Extirparea chirurgicală a acestor recidive este bineînțeles apreciată, dar nu există nici un dubiu că acest act poate fi periculos pe un teren iradiat anterior. Radioterapia, deci, ar trebui să fie rezervată tratamentului metastazelor care nu pot fi extirpate, sau pentru pelvis, unde există posibilitatea extinderii primare a tumorii. Kottmeter crede că varietatea sarcomatoidă este cea mai sensibilă. Tratamentul celor mai frecvente tumori ale epiteliului de suprafață este condiționat de trei aspecte clinice :

— tumori limitate la ovar, care se extirpează în întregime cu capsula intactă ;

Scanned with OKEN Scanner

— tumori cu extindere locală potențială sau prezentă;
— tumori cu diseminare generală sau numai abdominală.

În tumorile limitate la ovar, care reprezintă stadiul I de cancer, sînt incluse în același stadiu și un număr mic de bolnave, la care există date certe de extindere extraovariană, evidențiate printr-o citologie pozitivă obținută din lichidul peritoneal (stadiul IC).

Recidiva în aceste stadii de boală, la aceste paciente, este aproape totdeauna foarte întinsă și localizată în pelvis. Iradierea pelvină profilactică crește perioada de supraviețuire peste 5 ani, după ce tumoarea a fost extirpată. Tot o metodă radioterapeutică este instilarea intraperitoneală a aurului coloidal radioactiv, metodă încă în cercetare.

În tumorile cu extindere locală potențială sau manifestă; numeroase studii arată că radioterapia poate salva o anumită proporție de bolnave (chiar una din trei) cînd extinderea este limitată la pelvis. Rămîne de discutat dacă ooforectomia radicală, urmată de chimioterapie, poate să ofere o supraviețuire îmbunătățită, în tumorile cu extensie locală, în comparație cu excizia tumorală incompletă, urmată de radioterapie cu sau fără chimioterapie. În acest context trebuie amintit faptul că sechelele și complicațiile radioterapiei sînt mai mari postoperator și în prezența aderențelor cu intestinul, datorită complicațiilor postiradiere, care pot complica și mai mult starea de fapt. Se poate interveni chirurgical la 2—3 săptămîni după radioterapie cu 3 000—4 000 r aplicată în pelvis, în scopul aprecierii rezultatului chirurgical inițial combinat cu radioterapie.

În faza înaintată a bolii puțini radioterapeuți sînt entuziasmați de tratamentul prin radioterapie al carcinomului diseminat intraperitoneal.

Unii autori folosesc o tehnică de bandă mișcătoare pentru a acoperi abdomenul în întregime și a proteja rinichiul și ficatul. O atenție deosebită este acordată suprafeței subdiafragmatice, unde se află o arie foarte importantă pentru metastaze. Radioterapia are în prezent tendința să fie rezervată pentru tratamentul metastazelor izolate sau al durerii de coloană datorită metastazelor osoase. Iradiația pelvică poate fi indicată și în metastazele prerectale ce rămîn după actul chirurgical. Acest tratament ar trebui să fie un preludiu la chimioterapia radicală.

Tratamentul chirurgical. Histerectomia tradițională, cu salpingoovarectomie bilaterală, pentru toate cazurile de tumoare ovariană malignă este fără discuție o problemă pentru pacientele tinere. În contrast cu celelalte boli maligne localizate în alte organe, prognosticul în general, pentru pacientele sub 40 de ani, este mai bun decît la un grup cu vîrstă mai înaintată. Cele două indicații majore sînt date de posibilitatea existenței unui cancer uterin concomitent cu tumori ovariene bilaterale, oculte. Braouw a raportat o metodă de screening aplicabilă prin reținerea ovarului normal la histerectomie, dar această procedură nu a cîștigat încă popularitate.

Cînd tumoarea prezintă extindere în afara ovarului părerile sînt diferite.

Dellepiane a descris în 1967 o metodă retrogradă de histerectomie pentru a facilita enucleerea unei tumori ovariene aderente fără să distrugă tumoarea.

În 1968, Hudson a fost în favoarea acestei metode; în plus, a inclus și mobilizarea extraperitoneală a fundului de sac Douglas în cazul tumorilor aderente, ceea ce înseamnă inevitabila mobilizare a rectosigmoidului de la nivelul sacrului, cu disecția suprafeței peritoneale sau rezecție limitată cu anastomoză. Această metodă este aplicabilă numai în stadiul III, abordarea altor viscere fiind justificată numai atunci cînd macroscopic extirparea tumorii poate fi efectuată. Dacă nu se poate extirpa tumoarea în totalitate și rămîn fragmente în pelvis, histerectomia subtotală este

Scanned with OKEN Scanner

preferabilă celei totale, pentru evitarea riscurilor majore care decurg din aceasta. S-a mai propus operație radicală pe cale vaginală, dar majoritatea ginecologilor nu au fost dispuși să o accepte. Totuși experiențele inițiale arată că metoda radicală combinată cu chimioterapia s-a dovedit a fi un progres față de chirurgia subtotală locală și radioterapie.

În faza metastazelor, boala fiind avansată, extirparea chirurgicală a acestor metastaze este imposibilă. Chirurgia nu are alt rol, în prezent, decît cel de biopsie și de diagnostic. Disecția foarte atentă a metastazelor abdominale, metodă care durează cîteva ore, nu este încă unanim acceptată. Dar, o reducere a masei tumorale cu 60—70% poate fi realizată prin îndepărtarea șorțului epiploic, mai ales cînd colonul poate fi ușor desprins și, de asemenea, prin excizia porțiunii supracolice a acestuia. Ligatura preliminară a vaselor ovariene, deasupra inelului pelvian, poate să ușureze extirparea unei tumori ovariene voluminoase, în asociere cu histerectomia retrogradă sau subtotală, dacă nu există altă posibilitate de realizare a unui cîmp operator pentru o cît mai bună evidare.

Extirparea realizează un beneficiu paliativ prin reducerea efuziunii seroase și prin creșterea posibilității chimioterapiei. Rezultatele obținute prin chimioterapie sînt cele mai bune, dar masa tumorală restantă nu depășește 2 cm după prima intervenție. Scoaterea epiploonului aderent aduce o contribuție substanțială la reducerea masei tumorale. Singurul pericol în scoaterea epiploonului este lezarea intestinului gros sau tromboza arterei colice medii. Rodul ablației profilactice a epiploonului în fazele precoce este controversat. Parker (1976) pretinde că scoaterea profilactică a epiploonului este un factor foarte important de supraviețuire, părere care nu este adoptată și de alți autori. Dacă nu se extirpă epiploonul se recomandă biopsia acestuia, în vederea decelării unor celule maligne infiltrante.

Instilarea de agenți locali intraoperator. Au fost efectuate foarte multe studii în ceea ce privește folosirea agenților alkilanți locali. Instilația intraperitoneală a agenților alkilanți în timpul operației este încă foarte răspîndită. Metoda pare mai degrabă confortabilă pentru chirurg, decît în beneficiul pacientei. Se știe că irigarea cavității peritoneale cu clorură hiperclorică sau mercurică pare să nu aibă nici un efect antimitotic sau să aibă chiar un efect foarte nociv. Ciclofosfamida intraperitoneal pare să nu aducă beneficii pentru că acest medicament necesită o activare în ficat, înainte ca efectele antitumorale să se manifeste.

Thiotepa este probabil agentul cel mai frecvent instilat la ora actuală. Doze pînă la 60 mg pot fi folosite, dar pot să inducă o leucopenie marcată postoperator, și chiar doze foarte mici pot să contribuie la instalarea unui ileus paralitic sever. În prezent se pare că instilațiile intraperitoneale nu oferă un beneficiu major în tumorile reziduale, iar chirurgul trebuie să decidă singur, dacă folosirea acestora, prin riscul pe care îl comportă, pot să dea în viitor vreun beneficiu. O descoperire interesantă în acest domeniu este folosirea imunoterapiei intraseroase. În acest studiu este încurajatoare folosirea BCG intraperitoneal după chirurgia carcinomului bronșic.

Chimioterapia a schimbat tratamentul proceselor maligne ovariene, deși perioada de supraviețuire s-a schimbat foarte puțin în ultimii 25 de ani; în unele cazuri dramatice s-a obținut totuși o prelungire a supraviețuirii.

Cancerul ginecologic constituie un exemplu ieșit din comun al succesului chimioterapiei, cum ar fi rezultatele magnifice obținute în bolile trofoblastice maligne. Chiar dacă rezultatele tratamentelor coriocarcinoamelor negestaționale nu au avut același succes în cazul cancerului ovarian cu celule germinative, rezultatele au fost foarte bune. Cancerul ovarian pare să fie cel mai indicat pentru tratamentul cu medicamente anticanceroase, datorită faptului că mai mult de 50% din bolnave se prezintă

Scanned with OKEN Scanner

cu metastaze care nu pot fi vindecate printr-o altă metodă convenţională. Atunci cînd aceşti agenţi au devenit cunoscuţi, au fost folosiţi empiric şi nu ştiinţific, pe bolnave cu cancer ovarian terminal.

La unele bolnave s-a obţinut o scădere remarcabilă a simptomelor, uneori cu o regresiune importantă a bolii pe o perioadă de cîteva luni. Aproape toate aceste bolnave au avut recăderi după un timp şi numai un mic grup de bolnave au obţinut o remisiune de largă durată, uneori la reexplorare neobservîndu-se nici un semn de metastaze reziduale. În alte ocazii la bolnave în remisiune aparentă, la reexplorare s-au găsit elemente microscopice de cancer activ. Aceste ameliorări temporare au pus mai multe întrebări clinicianului:

— Din agenţii ştiuţi că sînt capabili să determine un efect în cancerul ovarian diseminat, care este cel mai bun? Este agentul preferat în stare să dea efecte diferite de la bolnavă la bolnavă?

— Folosirea în combinaţie a unor agenţi este superioară folosirii unui singur agent sau poate să aibă efecte adverse şi mai necorespunzătoare?

— Există un avantaj în folosirea terapiei discontinue în loc de administrarea continuă?

— Există vreun avantaj în schimbările secvenţiale ale terapiei?

— Pentru cît timp ar trebui să fie continuată terapia?

Au fost făcute multe tentative pentru a răspunde acestor întrebări, dar pînă acum răspunsurile au fost în majoritatea lor speculative. Majoritatea studiilor au fost în favoarea folosirii agenţilor citostatici în cancerul ovarian avansat. Concluzia comună a acestor studii a fost că activitatea unui singur agent era restrînsă la agenţi alkilanţi. Este cunoscut de mult timp faptul că o combinare a agenţilor cu activităţi similare, ori secvenţiale, ori sincrone, conferă un beneficiu redus. Deci, nu este surprinzător faptul că primele tentative de folosire a unor combinaţii de medicamente nu numai că nu au crescut perioada de supravieţuire, dar au arătat o creştere a toxicităţii. O încercare de producere a unor combinaţii de medicamente sau permutaţii poate fi folosită pe o perioadă nedefinită, dar treptat s-a stabilit ca principiu că singura justificare a unei încercări la o combinaţie de substanţe, este decelarea anterioară a activităţii unui singur agent din diferite clase de medicamente.

Între agenţii alkilanţi, clorambucilul a fost cel mai des folosit, graţie efectelor adverse reduse. Chiar dacă durata remisiunilor s-a dovedit nemulţumitoare, toxicitatea scăzută i-a atras pe ginecologii care nu vor să aibă de a face cu efectele neplăcute ale acestor droguri. În contrast, ciclofosfamida a cîştigat în popularitate în Anglia, în ciuda faptului că provoacă epilări. Un studiu din Canada sugerează că o doză mică, continuă, poate fi la fel de bună ca o doză unică, crescută. Thiotepa, unul din primii agenţi folosiţi, are dezavantajul că trebuie administrat injectabil. Melfalanul (muştarul fenilalaninei, PAM) este agentul alkilant cel mai folosit în S.U.A. Triaziquona, mai demult foarte des folosită în Europa, cu toată eficacitatea ei, a fost retrasă datorită toxicităţii asupra măduvei oaselor. Lista agenţilor nealkilanţi activi împotriva cancerului ovarian este acum în creştere. Nici unul din aceştia nu este foarte eficace, dar cei mai importanţi agenţi sînt 5-fluoro-uracilul, doxo-rubicina, cis-dicloro-diamin-platina, hexa-metil melamina, iar în ultimul timp un interes crescut îl prezintă tratamentul cu doze crescute de methotrexat în tratamentul tumorilor solide. Chiar dacă alcaloizii de *vinca* au arătat o activitate scăzută împotriva cancerului ovarian (folosiţi ca agenţi individuali), ei sînt foarte frecvent incluşi într-un tratament combinat, în speranţa că pot să inducă o sincronizare a ciclului celular.

Testarea sensibilităţii citotoxice. Testarea in vitro a agenţilor citotoxici pe culturi de tumori umane a fost primită cu foarte mult entuziasm în ceea ce priveşte valoarea

Scanned with OKEN Scanner

clinică, dar acest lucru nu a fost pe deplin confirmat de cercetările care au urmat. Totuşi, tehnicile au fost îmbunătăţite şi limitele apreciate în aşa fel, încît suspendarea reacţiei împotriva unui astfel de studiu este reversibilă şi aproape sigur va avea loc limitat în tratamentul cancerului ovarian şi al altor forme de malignitate.

Chimioterapia profilactică. În cancerul de sîn şi în alte forme de malignităţi, concepţia chimioterapiei profilactice după aparenta scoatere a întregii tumori timpurii este în prezent în studiu. Necesitatea unei terapii adjuvante în terapia cancerului ovarian primar ar trebui să fie recunoscută, deoarece rata de fatalitate de 25% nu este acceptabilă. Ginecologii se împotrivesc însă acestui fapt, deoarece numai o mică proporţie de chisturi maligne localizate sînt întîlnite de clinician, comparativ cu numărul mult mai mare de metastaze. În cazul scoaterii unui chist ovarian care se dovedeşte malign la examenul histologic, se poate ascunde bolnavei adevărul diagnostic. Orice prescriere de terapie adjuvantă, inevitabil, va necesita o explicaţie, care va demoraliza foarte mult bolnava.

Chimioterapia tumorilor ovariene specifice

— *Tumorile stromei gonadale.* Foarte puţini clinicieni au o experienţă mare în tratarea metastazelor acestor tumori.

Unele studii au fost în favoarea combinaţiei de actinomicină D, ciclofosfamidă şi vincristină sau 5-fluoro-uracil.

— *Tumorile celulelor germinale.* În acest mic şi rar grup au fost făcute cele mai spectaculoase progrese în chimioterapia bolilor maligne ovariene. Rezultatele obţinute în tratamentul pentru coriocarcinomul negestaţional nu sînt atît de spectaculoase ca cele obţinute pentru cel gestaţional. Totuşi, în prezent, folosirea combinaţiei de medicamente s-a dovedit valoroasă. Este recomandată o combinaţie de 6 medicamente. Se poate ca cea mai remarcabilă modificare să se întîlnească în tratamentul foarte malignei tumori a sacului vitelin, care afectează atît adolescentele, cît şi femeile tinere. La fel de fatală atunci cînd este tratată chirurgical, cu un singur agent terapeutic sau cu radioterapie, combinarea mai multor medicamente are posibilitatea să dea remisiuni remarcabile chiar în cazurile avansate. Actinomicina D şi doxorubicina par să fie constituenţi importanţi.

Imunoterapia. Chiar dacă pînă în prezent este numai experimentală şi cu o valoare încă nedovedită, ar fi greşit dacă am omite imunoterapia într-o recapitulare terapeutică a cancerului ovarian.

Folosindu-se limfocite xenogenice de porc, au fost raportate şi 2 comunicări preliminare, care consemnează specificitatea activă şi nespecifică a imunoterapiei pasive. Alte studii se efectuează cu agentul imunostimulator levamisol şi cu imunoterapia nespecifică locală, folosind BCG intraseros sau Corynebacterium parvum. Toate aceste date sînt în prezent numai experimentale şi este puţin probabil că vor fi un panaceu al tratamentului metastazelor. Rolul lor va fi probabil cel de terapie de suport al bolilor reziduale minime.

Concluzii. Chiar dacă cancerul ovarian rămîne varietatea cea mai letală a malignităţii ginecologice, ultimii 10 ani au însemnat un oarecare progres în tratamentul acestuia. Conceptul actual este că boala merită să fie tratată energic, şi că, în unele cazuri, asta înseamnă „un efort chirurgical maxim", urmat de o chimioterapie radicală. Acest lucru necesită o colaborare activă a chirurgului, pregătit să opereze eficient în circumstanţe diverse şi dificile, cu un oncolog, care apreciază valoarea unei astfel de asociaţii.

Diagnosticul preoperator al formelor avansate este uşurat de ultrasonografie şi CAT-scanning şi se speră că din ce în ce mai puţine femei vor suporta operaţii primare, necorespunzătoare în mîinile unor chirurgi insuficient pregătiţi. Explo-

Scanned with OKEN Scanner

rarea, biopsia şi închiderea, urmate de o radioterapie, şi apoi de o intervenţie chirurgicală definitivă şi radicală, de „second look", probabil că va deveni o schemă preferenţială în loc de scoaterea incompletă a formelor extensive (stadiul II).

Chimioterapia va continua să fie cea mai importantă, în ceea ce priveşte tratamentul formelor avansate şi ne aşteptăm la ameliorarea rezultatelor, paralel cu creşterea expertizei şi creşterea sofisticării în pregătirea protocoalelor de tratament.

Cercetări asupra aspectelor imunologice ale bolii pot să aducă unele beneficii practice, prin identificarea unor „markeri" tumorali şi, posibil, în terapia adjuvantă a bolii reziduale minime.

17.1.32. **Adenocarcinomul de endometru şi anomaliile funcţiei ovariene la femeile tinere**

Nisker J. A., Ramzy I., Collins J. A. ● *Amer. J. Obstet. Gynaec., 1978, 130, 5, 546—550*

Adenocarcinomul endometrului este considerat în general ca o boală a femeilor în vîrstă; autorii descriu 24 de cazuri, în care această entitate a apărut la femei sub 40 de ani.

Antecedentele acestor femei au fost studiate în detaliu şi s-au întreprins cercetări amănunţite ale funcţiei ovariene. Lotul de studiu a fost comparat cu 2 loturi, unul de aceeaşi vîrstă dar fără cancer şi al doilea cu femei mai în vîrstă de 50 ani, care aveau adenocarcinoame.

S-a constatat că media de vîrstă a fost de 35,7 ani pentru lotul de studiu şi de 64,8 ani pentru al doilea lot martor, în care existau şi obezitate, hipertensiune arterială şi tulburări ale metabolismului glucidic. În toate cazurile aportul de estrogen exogen a fost minim.

Procentul de nuliparitate a fost foarte mare la lotul de studiu, faţă de al doilea lot martor (45,5% faţă de 2,7 %). Totodată au fost constatate neregularităţi ale ciclului menstrual în proporţie de 69,9% la femeile tinere cu adenocarcinom, din care 52,4% aveau tulburări foarte importante, cea mai frecventă fiind oligomenoreea.

În ceea ce priveşte stadialitatea cancerului, aceasta a fost asemănătoare, iar diferenţierea identică pentru toate cazurile. S-a constatat doar că la grupul de femei în vîrstă, miometrul este invadat cel mai adesea.

S-a cercetat atent histologia ovariană, în ideea găsirii unor elemente de tip Sthein-Leventhal, dar nu s-a constatat decît, uneori, prezenţa de tumori secretante.

Autorii pun în discuţie datele cunoscute privind cancerul de endometru la femeile tinere, singura noţiune indiscutabilă care rezultă din acest studiu fiind marea frecvenţă a acestuia la nulipare. Ceilalţi factori, ca anomaliile ovariene sau aportul exogen de estrogeni, adesea incriminate, nu au fost găsite. Este foarte probabil că există o disfuncţie hormonală la aceste femei, autentificată prin frecvenţa tulburărilor de ciclu menstrual.

17.1.33. **Tratamentul criochirurgical al displaziilor carcinoamelor in situ ale colului uterin**

Einerth Y. ● *Acta Obst. Gynec. Scand., 1978, 37, 361—365*

Selecţionarea bolnavelor s-a făcut prin citologie vaginală repetată, de 2—3 ori, urmată de chiuretajul „cervical" şi biopsii dirijate sub colposcop. După trei luni s-a observat că biopsiile s-au dovedit curative în jumătate din cazuri.

Scanned with OKEN Scanner

Au fost studiate 59 de femei, între 18 şi 40 de ani, care prezentau zone de displazie sau de carcinom in situ ; ele au fost supuse la crioterapie.

Forma şi mărimea aplicatorului folosit a fost aleasă în funcţie de dimensiunea şi localizarea leziunii. Congelarea s-a făcut prin metoda „dublei congelări", în două şedinţe a cîte 3 minute fiecare, la interval de 3—5 minute. După crioterapie bolnavele au fost fie spitalizate, fie urmărite ambulatoriu.

Supravegherea ulterioară a fost efectuată la 3, 6 şi 12 luni prin metoda colposcopică şi prin frotiuri, iar la 8 bolnave, prin noi biopsii.

Tratamentul s-a efectuat complet, cu vindecare la 54 din 59 de cazuri urmărite între 7 şi 37 de luni ; 2 bolnave au prezentat zone de displazie reziduală, tratate printr-o nouă criochirurgie, după care s-au vindecat, iar alte 4 bolnave au prezentat leziuni reziduale de carcinom in situ, tratate ulterior prin conizaţie.

La 2 din bolnave, examenul histologic a arătat extinderea endocervicală a leziunii, care nu a fost identificată la explorările anterioare.

Autorul semnalează ca reacţii postterapeutice apariţia în cîteva cazuri a leucoreii şi a durerilor difuze.

Nouă din paciente au rămas însărcinate în lunile următoare, din care unele au născut spontan ; nu au existat cazuri de sterilitate.

La aceste bolnave a fost căutat antigenul carcinoembrionar, înainte şi după criochirurgie ; la 5 din ele antigenul a dispărut după tratament.

În concluzie, este vorba de o metodă cu rezultate bune, simplă, care nu necesită o aparatură deosebit de complicată şi care poate foarte bine să fie aplicată în displaziile cervicale, dar este recomandată cu atenţie în carcinomul in situ, deoarece caracterul înşelător al chiuretajului endocervical poate lăsa neobservată o leziune.

De asemenea, prin această metodă se poate trece pe lîngă un epiteliom invaziv, care poate să evolueze în profunzime, devenind evidenţiabil tîrziu.

Scanned with OKEN Scanner

Scanned with OKEN Scanner

CAPITOLUL XVIII

18.1. Varia

18.1.1. **Hipertensiunea și sarcina**

E. Malcolm Symonds ● *Recent Advances in obstetrics and gynaecology, nr. 13, p. 155—173, Ed. By Stallwort Gordon Bourne*

Cu aproape 200 de ani în urmă, Alexander Hamilton (1781) a descris eclampsia ca o boală care trebuie să fie totdeauna tratată cu foarte multă atenție și care, foarte des, omoară femeia ca un atac de apoplexie.

Forme severe de hipertensiune în sarcină sînt des întîlnite în multe țări. Internarea în spitalele din Anglia a dat rezultate în prezent în formele ușoare de hipertensiune în sarcină fără proteinurie, prognosticul pentru mamă și copil fiind foarte bun.

Într-un studiu epidemiologic clasificarea trebuie să fie făcută pe un criteriu clinic. Schema propusă de Chesley (1971) și Gant și Worley, împarte HTA de sarcină în 4 mari categorii: HTA indusă de sarcină, HTA cronică, anterioară sarcinii, HTA cronică cu HTA de sarcină supraadăugată și HTA latentă sau tranzitorie.

Baird (1976) consideră că studiile de viitor ale epidemiologiei preclampsiei necesită o acumulare sistematizată de date privind T.A. înainte de sarcină și în primele 20 de săptămîni ale sarcinii și propune următoarea clasificare:

La femei normotensive: — preeclampsie ușoară, caracterizată printr-o creștere a T.A. la 140/90 sau mai mult, fără proteinurie sau cu proteinurie sub 0,25 g/l;

— preeclampsie severă, cu o creștere a T.A. la 140/90 sau mai mult și o proteinurie mai mare de 0,25 g/l.

La femeile hipertensive: — T.A. de 140/90 înainte de sarcină și în primele 20 de săptămîni, care crește la un nivel mai înalt în a doua jumătate a sarcinii, dar cu proteinurie care să nu depășească 0,25 g/l;

— o creștere mai importantă a T.A. în timpul celei de a 2-a jumătăți a sarcinii, cu o proteinurie care să depășească 0,25 g/l.

Chesley a raportat un studiu pe 270 de femei cu eclampsie. Persistența HTA cronice la aceste femei care au suferit de eclampsie la prima sarcină nu a fost diferită

de HTA la femei de aceeaşi vîrstă alese la întîmplare. Deci, eclampsia nu dă HTA cronică de lungă durată. O astfel de asociaţie se pare să aibă loc numai la formele uşoare de HTA în sarcină, sugerînd că sarcina acţionează ca un preselector în aceste forme de HTA cronică.

Toţi aceşti factori subliniază marile dificultăţi pe care le întîlnim într-o clasificare descriptivă a HTA care survine în timpul sarcinii.

Patologie. Descrierea modificărilor patologice este foarte bine documentată. Aceste modificări survin în formele severe şi foarte adesea letale ale bolii, însă există foarte puţine informaţii asupra patologiei în formele mai puţin severe de HTA în sarcină. Majoritatea cercetătorilor preferă să lucreze cu material provenit din formele severe, deoarece diagnosticul clinic nu poate fi pus la îndoială. În plus, studii mai recente au fost concentrate asupra rinichiului şi asupra patului vascular placentar.

Patul vascular uteroplacentar. Dezvoltarea modificărilor vasculare în patul vascular placentar sînt determinate în cea mai mare parte de interacţiunea dintre trofoblast şi arterele spiralate ale miometrului. Brosens (1977) a descris această interreacţie sub denumirea de stadiu preinvaziv, o fază intralumenală şi înlocuirea peretelui. În faza preinvazivă, peretele arterei spiralate este caracterizat prin edem, dezintegrarea elementelor elastice şi modificări în musculatura netedă, plus acumulări de glicogen. În faza intralumenală, celulele trofoblastice migrează pe suprafaţa lumenului arterelor spiralate şi foarte frecvent repară endoteliul. În faza de reparare a peretelui, care urmează imediat invaziei trofoblastice, endoteliul se regenerează complet în segmentul miometrial şi mult mai puţin în segmentele decidiuale superficiale. În final, vasele sînt destinse, întortocheate, inactive, vase uteroplacentare, care se deschid în spaţiul intervilos al placentei. Din punct de vedere fiziologic, aceste modificări constituie un proces adaptativ, care dă naştere la dezvoltarea unui circuit sangvin înalt şi de o tensiune scăzută. În HTA indusă de sarcină, aceste modificări fiziologice în arterele uteroplacentare nu se extind mai departe de joncţiunea deciduo-miometrială, efectul acestui mecanism fiind apariţia unei constricţii a vaselor între artera radială şi porţiunea decidială. Rezultatul funcţional al acestei constricţii este reducerea debitului circuitului sîngelui placentar, fenomen descris în 1953 de McClure, Browne şi Weall. HTA de sarcină, acută, cu proteinurie, este asociată cu o arteropatie, fapt cunoscut din 1950, cînd Zeek şi Assali au descris asocierea sub denumirea de „ateroză acută", o arteriopatie necrozantă cu numeroase caracteristici comune cu HTA malignă. Există o necroză fibrinoidă a peretelui vascular. Studiile electronomicroscopice efectuate de De Wolf şi colab. (1975), au arătat o acumulare lipoidă în celulele miometriale, necroza ţesutului muscular al mediei şi fagocitoza resturilor lipidice de către macrofage, modificări care apar de asemenea în formele severe ale bolii şi se găsesc în marea lor majoritate în segmentul miometrial al arterelor spiralate.

Sheppard şi Bonnar (1976) au arătat modificări vasculare similare complicate cu o întîrziere a creşterii intrauterine, dar la 10 din 15 bolnave studiate, sarcina a fost de asemenea complicată cu HTA. Brosens şi colab. (1977), într-un studiu îndelungat pe 68 de sarcini complicate cu o întîrziere a creşterii fetale, au arătat însă că traseul caracteristic de „ateroză acută" a fost găsit numai în sarcinile complicate cu HTA şi cu întîrziere a creşterii fetale.

Semnificaţia fiziopatologică a acestor leziuni stă în primul rînd asupra faptului că afectează segmentul miometrial al arterei spiralate şi deci au un efect potenţial profund asupra circuitului uteroplacentar. În al doilea rînd se pune întrebarea dacă tratamentul HTA, chiar dacă se crede că substratul care stă la baza HTA este complet

Scanned with OKEN Scanner

înțeles, va oferi vindecare vreodată leziunii îndată ce s-a produs și deci dacă va ameliora circulația sangvină uteroplacentară.

Patologia renală. În 1959, Spargo și colab. au descris o leziune specifică renală, caracteristică HTA în sarcină. Această leziune a fost definită ,,endotelioză capilară glomerulară''. Cea mai caracteristică modificare apare în glomerul și anume mărirea glomerulului și o tumefiere a celulelor intracapilare, care duc la ocluzia lumenului capilar și o aparentă avascularizare a glomerulului. Membrana bazală nu este îngroșată, dar există totuși depozite caracteristice subendoteliale de un material ,,fibrinlike'', care poate să fie diferit ca densitate electronică și aparență. Aceste modificări dispar rapid după naștere. Unele anomalii pot însă să persiste și în perioada postpartum, iar Kincaid-Smith (1973) au arătat că aceste anomalii pot persista în peretele capilar, cu o aparentă reduplicare a membranei bazale. Există unele procese celulare care par să fie proliferări, extinderi între cele două foițe ale membranei bazale. Aceste extensiuni iau locul depozitelor subendoteliale. Rapiditatea cu care se dezvoltă aceste leziuni pare să fie determinată de severitatea bolii preexistente și ,în cazurile mai severe leziunea poate să persiste pînă la 2 ani. Spargo și colab., în studii cu imunofluorescență pe material de biopsii renale de la 30 de femei cu HTA indusă de sarcină, au arătat o depozitare IgG și C_3 în conjuncție cu unele depozite electronodense, dar cazurile nu sînt suficiente pentru a demonstra că depozitarea acestor complexe imune este un factor primar în patogeneza leziunilor pentru eclampsie.

Semnificația acestor cercetări rămîne încă incertă, dar pare plauzibil că depozitele de complexe imune și activarea lor poate să fie parțial responsabilă pentru dezvoltarea leziunilor renale specifice. Aceste modificări morfologice sînt asociate cu alterări funcționale importante ale rinichiului. În sarcina normală, filtratul glomerular renal este crescut cu aproximativ 50% în al II-lea trimestru și se pare că există o similară creștere a debitului circular renal. În HTA indusă de sarcină acești indici sînt toți reduși. Aceste modificări par să fie datorate ocluziei capilarelor glomerulare, însă există dovezi și despre o rezistență crescută a arteriolei aferente, în preeclampsie (Assali și colab.), presiunea de perfuzare în glomerul scăzînd în formele mai severe ale bolii (Studd și Wood, 1976).

În afară de aceste modificări severe ale rinichiului, modificările care au loc în tubi nu sînt morfologic caracteristice. Totuși, există destule evidențe care să arate că modificări importante au loc la nivelul funcției tubulare. De exemplu nivelul plasmatic al uraților este dependent de producția, de excreția și reabsorbția tubulară.

Procesul de manipulare tubulară a uraților implică secreția și reabsorbția în special în tubii proximali. În sarcina normală nivelul plasmatic de urați scade în al doilea trimestru și revine la normal la termen. În HTA indusă de sarcină, nivelul de urați este crescut, modificare observabilă chiar înaintea HTA (Redman și colab., 1976). În afară de interesul stîrnit de aceste cercetări pentru înțelegerea patologiei rinichiului, măsurarea nivelului plasmatic are valoare ca index de prognoză. Mulți cercetători au demonstrat o relație pozitivă între nivelul de urați și gradul de severitate al HTA. Aceste observații confirmă faptul că un clinician poate să le determine prin folosirea unui sfingomanometru și a testării urinei. Hotărîrea momentului nașterii fătului se dovedește foarte dificilă ; nivelul seric de urați joacă un rol important, în special cînd boala nu se agravează. Redman și colab., (1976), au arătat că mortalitatea perinatală este foarte crescută acolo unde nivelul de urați este peste 240 moli/l înainte de 32 de săptămîni sau 360 moli/l pînă în a 36-a săptămînă.

Cercetările lui Wood sugerează că un motiv de îngrijorare apare atunci cînd sînt în jur de 450 mol/l, indiciu de terminare rapidă a nașterii. Măsurările nivelului

seric al ureei au o valoare limitată în tratamentul preeclampsiei, deoarece valorile crescute apar doar tîrziu şi ca un index al afectării renale.

Balanţa hidrosodică. Modificările concentraţiei electroliţilor plasmatici sînt neglijabile ; există totuşi evidenţe clare care sugerează o retenţie mare de sodiu în edemul preeclamptic. Aceasta, este asociată cu o creştere a lichidului interstiţial, asociat cu edem. În plus, într-un studiu asupra sodiului la femeile negravide, femeile gravide şi cele cu preeclampsie, Chesley (1978), bazat pe măsurarea activităţii specifice a urmelor de sodiu în urină faţă de plasmă, a constatat un nivel mai crescut al sodiului la femeile normale, decît la cele preeclamptice. Toate studiile bazate pe ser sau plasmă au arătat o creştere de sodiu la femeile cu preeclampsie. Apa creşte substanţial la femeia gravidă şi Hytten şi colab. au arătat că această creştere de apă este cauza incidenţei edemului. Femeile normotensive care au făcut edeme, au avut o creştere mai mare de apă totală, decît femeile care nu au făcut edem. Studiile făcute în preeclampsie au demonstrat comparaţia între femeile normale şi hipertensive, şi subliniază că trebuie luat în consideraţie gradul edemului. Apa totală este mai abundentă în sarcinile normotensive, asociate cu o creştere ponderală excesivă, decît la femeile cu preeclampsie proteinurică fără edeme. Însă la femeile cu proteinurie, HTA şi edem au fost găsite valorile cele mai crescute de apă totală, din toate aceste bolnave studiate.

Nici una din aceste cercetări nu trebuie să fie confundată cu faptul că volumul plasmatic total este scăzut şi nu crescut în preeclampsie şi că studiile lui Bleckta şi colab. (1970) au sugerat o reducere în volumul plasmatic, care precedă debutul HTA.

Conţinutul sodic interstiţial sau al lichidului de edem este similar cu cel din plasmă şi creşterea totală a sodiului corporal trebuie să fie atribuită creşterii apei totale în preeclampsia edematoasă. Ar fi interesant de ştiut dacă vreuna din aceste modificări în balanţa sodiului şi apei reflectă modificările conţinutului de sodiu din peretele arteriolar şi deci să explice creşterea sensibilităţii la angiotensină II, în aceeaşi manieră în care o astfel de hipersensibilitate se dezvoltă la animalele încărcate sodic.

Din datele existente nu pare plauzibil, că o creştere a concentraţiei de sodiu intracelular are loc în peretele vascular, deoarece există o consecvenţă a nivelului sodic interstiţial şi plasmatic.

Toţi cercetătorii atribuie importanţă alterărilor mecanismelor de coagulare, producţiei de substanţe vasoactive, reactivităţii vasculare a organelor ţintă, şi în final prezenţei factorilor imunologici în aceste procese.

Coagularea vasculară diseminată. Dezvoltarea unor depozite de fibrină în interiorul unor vase mici în eclampsie este cunoscută încă din 1893, cînd Schmorl a observat tromboza în capilarele femeilor care au sucombat prin eclampsie. Acestei observaţii nu i s-a dat o atenţie cuvenită pînă în 1953, cînd cercetările lui McKay au confirmat aceste descoperiri, arătînd o diferenţă între eclampsie şi preeclampsie. În eclampsie CID este rapidă, iar în cazurile mortale, hemoragia perivasculară asociată cu trombi multipli de plachete şi fibrină pot fi identificaţi în creier. Manifestări similare pot fi întîlnite în spaţiile periportale ale ficatului, în cortexul adrenal şi în splină. Există deci semnele unei coagulări intravasculare întinse în tot organismul în preeclampsia severă. Prezenţa unei hemolize microangiopatice a fost de asemenea descrisă. Nu există nici un dubiu că cea mai frecventă cauză a morţii în eclampsie este hemoragia cerebrală, datorită acestor modificări hematologice. În ultimele studii a fost acordată cea mai mare importanţă acestor modificări sistemice în sistemul de coagulare, proces care pare să fie iniţiat de descărcarea unor

Scanned with OKEN Scanner

substanţe tromboplastice în sînge. Tromboplastina poate să ia naştere din placentă ca în reacţia Schwartzman, sau din degajarea unor fragmente trofoblastice în circulaţia uterină (Jasmerie, Koivumiemi şi Carpen, 1965).

Unele depozite de fibrină şi de plachete au fost identificate şi în sistemul arterial placentar, în sarcini normale şi deci, pînă la un anumit punct, tendinţa la o coagulare crescută este un fenomen al sarcinii normale.

Există în prezent numeroase studii care arată un nivel crescut al produşilor de degradare de fibrină în sînge, în cazurile severe de preeclampsie şi eclampsie. McKillop şi colab., au studiat de asemenea nivelurile complexelor polimerice fibrinogen-fibrină şi au arătat o creştere substanţială a acestora în preeclampsia severă. Este cu putinţă ca depozitarea de fibrină să rezulte dintr-o creştere a producţiei de fibrină, ca şi dintr-o scădere a excreţiei de fibrină, datorită unei activităţi fibrinolitice scăzute. Mai mulţi cercetători au demonstrat o scădere a numărului de plachete în preeclampsie. Cantitativ se găsesc 100 000 de plachete/mm la 10%, şi mai puţin de 150 000/11 la 26% din femeile eclamptice. Deci, trombocitopenia nu este o caracteristică constantă a eclampsiei, dar poate uneori să fie destul de severă, încît să fie asociată cu manifestări hemoragice. Terapia cu heparină în aceste cazuri va fi discutată mai tîrziu. Plachetele sînt bogate în 5-hidroxitriptamină, descărcarea acesteia fiind considerată ca o posibilă explicaţie a vasospasmului. Whigham, Howie şi Prentice au arătat scăderea conţinutului plachetar de 5-hidroxitriptamină în preeclampsia severă, sugerînd că această depleţie este datorată agregatelor plachetare, cu descărcarea 5-hidrotriptaminei în circulaţia periferică. Nu poate să existe nici un dubiu că modificările de coagulare din HTA de sarcină joacă un rol important în patologia acestei boli. Întrebarea, care deocamdată rămîne fără răspuns, este dacă aceste modificări sînt primare.

Într-un studiu efectuat pe 60 de primipare, Condie şi Ogston (1976) au arătat că există o pierdere a activităţii fibrinolitice, timpuriu în sarcină, la femeile care au avut preeclampsie, comparativ cu femeile normale. Studii efectuate pe diferiţi factori de coagulare, cum ar fi cei folosiţi în indexul de coagulare descris de Howie şi colab., arată că modificările factorului VII, numărul de plachete şi concentraţia serică de FDP, au tendinţa să fie paralele cu severitatea preeclampsiei. Terapia cu heparină s-a dovedit în general ineficace în tratamentul preeclampsiei severe şi prezintă un risc potenţial foarte serios, de hemoragie la mamă.

Vasoconstricţia patului arteriolar, în special în uter şi rinichi, este o caracteristică importantă a manifestărilor clinice din preeclampsie şi eclampsie. Datele actuale presupun că HTA este de origine umorală, dar natura substanţei presoare rămîne încă necunoscută. Problema mai este complicată de modul reactivităţii vasculare la substanţa presoare, ca şi de nivelul circulator al acesteia.

Sistemul renină-angiotensină. Renina este o enzimă proteolitică produsă în rinichi şi în tractul genital şi care acţionează asupra unui substrat de alfa-2-globulină pentru a produce decapeptida, angiotensina I. Enzima de convertire a angiotensinei acţionează pe angiotensina I, pentru a produce angiotensina II, substanţă foarte puternic vasoconstrictoare, scoasă foarte rapid din circulaţie de angiotensinază. Are un rol important în menţinerea tensiunii arteriale şi în eliberarea aldosteronului, care la rîndul lui acţionează asupra balanţei hidrosodice. Acest sistem stîrneşte un interes crescut în sarcină, datorită proprietăţilor presorii ale angiotensinei II şi datorită faptului că renina este produsă în rinichi dar şi în uter. Dezvoltarea sistemului renină-angiotensină la făt poate să joace, de asemenea, un rol foarte important ; de aceea se impune controlul T.A. la mamă.

Scanned with OKEN Scanner

Renina din tractul genital. În 1966, Bing şi Faarup au demonstrat prezenţa de concentraţii crescute ale unei enzime asemănătoare cu renina în miometrul de iepure. Gorden, Ferris şi Mulrow (1967) au demonstrat la aceeaşi specie, că renina din uter poate fi excretată în circulaţia periferică la animalele nefrectomizate, printr-o reducere a circulaţiei uterine. De fapt, înainte de aceste studii, au fost identificate concentraţii crescute de renină în lichidul amniotic uman. Studii efectuate pe miometrul uman au arătat de asemenea prezenţa reninei într-o concentraţie similară cu cea a valorilor plasmatice. Au mai arătat valori foarte crescute de renină în corionul uman şi s-a presupus că corionul ar putea fi o sursă de renină în lichidul amniotic. Concentraţii crescute în ţesuturi nu dovedesc o sinteză crescută locală, dar studiile efectuate in vitro de Symonds, Sanley şi Skinner au arătat că miometrul şi corionul uman pot produce renină în culturi de ţesuturi. Modul celular al originii în aceste două ţesuturi este incert, totuşi există date care sugerează prezenţa a 2 linii celulare diferite.

Contribuţia reninei din tractul genital la concentraţia plasmatică de renină în sarcina umană rămîne incertă, ca şi rolul reninei în HTA de sarcină, dar prezenţa reninei din tractul genital poate să impună controlul TA în sarcinile normale şi anormale.

Nivelul plasmatic de renină şi angiotensină II. În sarcinile normale are loc o creştere de 2—3 ori a activităţii reninei plasmatice, a concentraţiei reninei şi a angiotensinei II plasmatice. În HTA de sarcină este acceptat faptul că activitatea reninei plasmatice şi concentraţia acesteia sînt crescute, ceea ce indică o supresiune a excreţiei de renină de către rinichi, iar modificările retenţiei de apă şi de sodiu sînt secundare. Aceste cercetări sînt dependente de momentul testării sîngelui. Într-un studiu efectuat pe femei cu HTA de sarcină înainte şi după o perioadă de odihnă absolută la pat de 3 zile, nivelul de renină a fost mai mare la femeile cu HTA proteinurică după perioada de odihnă decît la grupul cu femei normale (Symonds şi Antersen, 1974).

În studii efectuate pe primigeste, Symonds şi Graven 1975 au arătat o corelare pozitivă între T.A. diastolică şi nivelul plasmatic de angiotensină II. Aceste cercetări au fost recent confirmate de Dymonds pe număr mare de cazuri, dar această relaţie nu poate fi demonstrată la multigeste cu HTA. În plus, în grupul de primigeste incluse în acest studiu, un mic subgrup a arătat o scădere a nivelului plasmatic, de angiotensină II.

Valorile fetale ale reninei şi angiotensinei II. Studiile lui Valloton, Godard şi Gaillard (1976) au arătat că nivelul plasmatic al reninei, activitatea acesteia şi nivelul plasmatic al angiotensinei în cordonul ombilical sînt în general mai mari decît cele din sîngele matern. La copiii născuţi din mame primigeste cu HTA şi acolo unde aceşti copii au fost născuţi pe cale vaginală, s-au arătat că nivelurile de angiotensină II au fost maxime în circulaţia venoasă din cordonul ombilical, pe cînd circulaţia arterială a cordonului a arătat niveluri similare cu cele întîlnite la femei normotensive şi hipertensive. Se pare că placenta metabolizează angiotensina într-o modalitate diferită la hipertensive. O analiză a proporţiei nivelurilor în sîngele arterial din cordon, şi în sîngele venos din cordon, în relaţie cu nivelul arterial din cordon, arată o diferenţă importantă între copiii născuţi din mame normotensive şi cei din mame hipertensive. În grupul hipertensiv, nivelul venos rămîne mai mare decît cel arterial, pînă cînd valoarea de angiotensină II creşte în circuaţia fetală. Deci placenta este fie un loc al sintezei de A II, fie un loc de convertire a activităţii enzimatice, care acţionează pe angiotensina I fetală.

O explicaţie posibilă a acestor cercetări este faptul că complexul uteroplacentar constituie o sursă de A II, şi contribuie la HTA de sarcină.

Scanned with OKEN Scanner

Reactivitatea vasculară. Reactivitatea patului vascular la angiotensină II este la fel de importantă ca nivelul acesteia în circulație. Sarcina normală este caracterizată printr-o scădere a răspunsului la A II în perfuzie, nu însă și la norepinefrină. Talledo a arătat că femeile cu preeclampsie aveau o sensibilitate crescută la A II. Gand și colab. au demonstrat în 1973 că sensibilitatea crescută la A II apare înaintea debutului HTA, ceea ce permite prezicerea hipertensiunii la femeile normotensive primigeste. Același traseu de modificări a fost demonstrat într-un studiu pe 63 de femei cu HTA cronică esențială, arătîndu-se că această creștere a sensibilității la A II poate fi decelată la femeile care au prezentat ulterior complicații preeclamptice înaintea debutului manifestărilor clinice. Nu există nici un dubiu că aceste observații sînt de o importanță considerabilă. Se pune întrebarea dacă mecanismul care reduce sensibilitatea vasculară în sarcina normală nu se blochează în sarcinile hipertensive, dînd astfel naștere la HTA.

Rolul prostaglandinelor

Caracteristica reducerii sensibilității la angiotensină în sarcina normală este un fenomen important. Există însă date, care sugerează că această sensibilitate scăzută poate fi asociată cu modificările în producerea prostaglandinelor. În studii efectuate pe animale s-a arătat că o perfuzie cu angiotensină II determină o creștere în eliberarea de prostaglandină E în circulația venoasă uterină, dar nivelurile de prostaglandină F rămîn nemodificate.

Prostaglandina E este un puternic vasodilatator și deci în antagonism direct cu A II. Este deci posibil ca interreacția dintre aceste 2 sisteme, să joace un rol important în controlul circulației uterine, iar o deficiență în sinteza de prostaglandine să determine o scurgere sangvină redusă uteroplacentară. Efectele acestei interreacții cu controlul TA sistemice a fost studiat pe iepuroaice gravide. O'Brien și Filshie (1977) au arătat o sensibilitate vasculară la angiotensina perfuzată, care este scăzută de PGE, dar nu de PGF. În plus, un studiu asupra efectelor produse de deficiențele de acizi grași esențiali, a arătat că animalele gravide hrănite cu acești acizi devin hipersensibile la A II perfuzat. Ipoteza care ia naștere din aceste observații presupune că interreacția dintre aceste 2 sisteme poate fi un factor important în controlul circulației uterine. Bilanțul rezultat din creșterea producției de A II sau scăderea producerii de PGE_2 are ca rezultat o circulație uterină scăzută și o T.A. anormal crescută. Informațiile existente în prezent indică numai o posibilă ipoteză, care va necesita mai multe studii.

Aspectele imunologice de HTA în sarcină. Anumite caracteristici ale HTA în sarcină au stîrnit în ultimul timp un mare interes asupra faptului că această boală poate fi asociată cu un defect al mecanismului imunologic, asociat cu răspunsul normal feto-matern. În esență, această ipoteză admite că preeclampsia rezultă dintr-un defect în mecanismul care normal permite ca mama-gazdă să tolereze grefa fetală antigenic diferită. Studii din Israel arată o incidență scăzută de preeclampsie în căsătoriile consangvine. Majoritatea datelor asupra grupelor sangvine și antigenul la leucocitele umane (HLA) au dus la rezultate contradictorii. Harlap și Davies (1974) au sugerat o asociere între grupul sangvin A la mamă și preeclampsie. Dar Scott, Beer și Stastny nu au putut arăta predominanța vreunui grup sau un haplotip de HLA. În studiile recente ale lui Redman, în care 80 de femei preeclamptice și 80 de femei normale au fost tipizate pentru HLA, nu a existat vreo incompatibilitate și nici antigene comune între femeile preeclamptice și bărbații acestora. Femeile ho-

Scanned with OKEN Scanner

mozigote pentru HLA-A și HLA-B par să fie mai susceptibile să facă o preeclampsie mai severă. Acești cercetători consideră că mamele cu gene receptive la răspuns imun par să fie candidate la preeclampsie.

În formele severe de preeclampsie a fost dovedită o alterare a indicilor de răspuns imun mediat celular. Need a arătat existența unui răspuns limfocitar redus la stimularea cu fitohemaglutine. Încă nu se poate preciza dacă aceste modificări sînt primare sau secundare. Există mai multe caracteristici pe baza cărora se presupune că incompetența nu este un mecanism primar. Studii noi au arătat, de exemplu, variația incidenței preeclampsiei în diferite grupe rasiale și în diferite condiții climatice. Nu poate să existe nici un dubiu că preeclampsia este uneori asociată cu o bază imunologică, dar datele prezente sugerează că boala nu pare să fie datorată în totalitate unei incompetențe imunologice.

Tratament. Ca în oricare alte afecțiuni, în care patogeneza este incomplet precizată, terapia are în general tendința să nu fie satisfăcătoare. Totuși, se poate afirma că rezultatele privind supraviețuirea fetală și starea mamei sînt atît de bune cu actualele metode conservatoare de terapie (de fapt de neterapie) pentru preeclampsie, încît nu are nici un rost să fie aplicate tehnici complexe. Este important să se facă deosebirea dintre formele ușoare de preeclampsie, în care aproape orice formă de tratament — dacă este asociată cu odihna la pat — dă rezultate bune, și formele severe care duc la eclampsie, în care tratamentul corespunzător are rolul de a asigura supraviețuirea.

Odihna la pat. Cercetările lui Hamlin 1952, bazate pe odihnă la pat, regim hiposodat și hiperproteic au arătat că eclampsia poate fi evitată. Aceste observații formează pînă în prezent baza tratamentului. Numai un procent redus de femei prezintă proteinurie, internarea în spital cu odihnă la pat fiind obligatorie. Unele studii recente care propun monitorizarea acasă, au arătat rezultate foarte bune, care pot fi obținute prin tratament la domiciliu. Viitorul preconizează prevenirea suplimentării dietetice cu acizi grași esențiali, sau / și folosirea de medicamente antihipertensive care scad T.A. sistemică, crescînd în același timp circulația uterină.

Diureticele. În cartea asupra HTA în sarcină, Chesley (1978) a sintetizat situația actuală subliniind că: „preponderența cercetărilor arată că diureticele nu previn și nici măcar nu ameliorează preeclampsia". Studiile foarte bine controlate, efectuate de Cambell și MacGillvray (1975) au arătat că folosirea diureticelor în timpul sarcinilor nu au prevenit dezvoltarea preeclampsiei proteinurice și a dus la o scădere a greutății fătului la mamele tratate cu diuretice. Deci, ni se pare că singurul ajutor pe care îl dau diureticele, este ameliorearea simptomelor provocate de edem.

Folosirea medicamentelor antihipertensive. Numeroase medicamente au fost întrebuințate în controlul T.A. la sarcinile complicate cu HTA, dar în general rolul lor s-a dovedit cel mai eficace în formele de HTA, cronică, complicată de sarcină și nu în HTA indusă de sarcină. Unele antihipertensive sînt foarte valoroase în obținerea unui control rapid al HTA în preeclampsia severă. Nu pot fi recapitulate toate medicamentele folosite curent, dar cele discutate în această lucrare sînt cel mai des folosite în prezent.

— *Hidralazina* a fost introdusă pentru prima oară în 1950 și continuă să rămînă cel mai eficace compus pentru controlul HTA indusă de sarcină. Acționează direct pe musculatura netedă vasculară și deci crește vascularizația sangvină a rinichiului și a uterului. Există de asemenea o reducere importantă a rezistenței periferice, cu creșterea debitului cardiac și a pulsului. Medicamentul poate fi administrat peroral în doze care pot să atingă 200 mg/zi, intravenos 10 mg, sau într-o perfuzie continuă

Scanned with OKEN Scanner

de 20 mg în 500 ml de dextroză 5%, rata de perfuzare fiind reglată în raport cu răspunsul presiunii sangvine. A fost urmărit nivelul plasmatic de angiotensină II la 4 gravide cu HTA severă şi proteinurie în sarcină tîrzie.

Nivelul de angiotensină II scade în raport direct cu scăderea T.A. şi în relaţie cu doza cumulativă de hidralazină. La o bolnavă nu s-a observat nici o scădere a T.A. în perioada urmărită, iar nivelul plasmatic de A II a crescut la 2 ore. Perfuzia în celelalte trei cazuri a determinat o scădere a presiunii diastolice, ca şi a nivelului plasmatic de angiotensină II.

Este posibil ca scăderea nivelului plasmatic de A II să fie datorată indirect ameliorării circulaţiei uterine sau renale, ceea ce ar necesita şi mai multe dozări ale concentraţiei de renină pentru a clarifica acest mecanism. Singurele dezavantaje ale hidralazinei constau în tahicardie, cefalee şi anxietate. Cînd au fost administrate doze mari, poate să apară un sindrom asemănător cu lupusul eritematos diseminat acut.

— *Metildopa* este un medicament foarte des folosit în tratamentul HTA esenţiale de sarcină şi în preeclampsie. Se pare că principala acţiune este centrală, asupra creierului. Reacţiile adverse sînt asociate cu această acţiune centrală şi menţionăm somnolenţa, depresiunea şi hipotensiunea ortostatică. Acest medicament este cel mai util în tratamentul HTA esenţiale, mai mult decît în formele uşoare de HTA în sarcină.

Kincaid-Smith a demonstrat că mortalitatea perinatală poate fi scăzută, controlînd T.A. cu Metildopa, care însă nu a prevenit dezvoltarea preeclampsiei. Studiile lui Redman şi colab. au arătat că folosirea Metildopei la gravide cu HTA uşoară înainte de 28 de săptămîni de gestaţie pare să se asocieze cu o reducere a incidenţei de avorturi în trimestrul II. Metildopa este deci foarte eficace în tratamentul HTA esenţiale de sarcină, dar rolul în tratamentul preeclampsiei rămîne încă incert.

— *Betablocante*. În general, betablocantele au fost privite cu rezerve în ceea ce priveşte tratamentul HTA în sarcină. Deoarece aceste medicamente sînt supresoarele de renină, ele ar trebui să fie foarte folositoare în formele cu niveluri crescute de renină şi HTA de sarcină. Se pare însă că betablocantele pot să dea reacţii adverse asupra circulaţiei fetale. Studiile lui Geollson şi Barton pe animale betablocate au arătat că determină hipotensiune şi o adaptare cardiacă scăzută la feţii de oi, cărora li s-a realizat ocluzia cordonului ombilical. Studiile efectuate în supravieţuirea fetală la cazurile severe de HTA tratate cu propranolol, au fost dezamăgitoare. Într-un studiu efectuat pe 9 femei, numai 2 copii au supravieţuit. Elianou şi colab. au arătat însă recent într-o cercetare efectuată pe 25 de gravide hipertensive, tratate cu propranolol în timpul sarcinii. Decesul fetal a fost redus de la 48% la 15,4% şi nu a existat nici o evidenţă de anomalii congenitale sau hipoglicemie neonatală.

Folosirea preparatelor combinate de alfa- şi betablocante (cum ar fi labetalol) nu au fost încă suficient explorate. Studiile preliminare efectuate de Lamming, Symonds şi Broughton Pipkin 1978 sugerează că T.A. este mai bine controlată decît cu Metildopa şi nu dă reacţii adverse.

18.1.2. **Hemodinamica în sarcina cu hipertensiune medie**

Y. L. Lim, W. A. W. Walters ● *British Journal of Obstetrics and Gynaecology, vol. 86, nr. 3, 1979, p. 179*

Au fost făcute 163 de studii hemodinamice la 23 de gravide normotensive şi 25 de gravide cu hipertensiune medie. Toate gravidele au fost examinate în decubit

Scanned with OKEN Scanner

lateral stîng şi li s-a măsurat: frecvenţa cardiacă, volumul bătaie, volumul cardiac pe minut, travaliul inimii stîngi, rezistenţa vasculară periferică totală. Aceste valori au fost găsite ridicate la hipertensive, în timp ce volumul plasmatic pe unitatea de greutate corporală a fost semnificativ mai mic la hipertensive, decît la normotensive.

Se postulează că această stare circulatorie este datorată hiperactivităţii componentei simpatice adrenergice a sistemului nervos autonom, din sarcina cu hipertensiune.

18.1.3. **Observaţii hemodinamice în preeclampsia severă cu ajutorul unui cateter în artera pulmonară**

Thomas Benedetti, David Cotton, John Read, Frank Miller, Los Angeles — California ●
American Journal of Obstetrics and Gynaecology, 1980, nr. 2, p. 465—471

Zece bolnave cu preeclampsie severă au fost studiate în timpul travaliului şi al expulziei, precum şi al lăuziei imediate, cu ajutorul unui cateter situat în artera pulmonară.

Încărcarea cardiacă a fost mai mare decît s-a descris anterior la femei normale. Presiunile arterei pulmonare nu au fost semnificativ deviate de la valorile gravidei normale, studiate anterior. Creşterea obişnuită în încărcarea cardiacă observată în lăuzia imediată nu a avut loc la bolnavele cu preeclampsie severă. Presiunea centrală venoasă şi presiunea fixă a arterei pulmonare nu s-a corelat la 3 din 9 gravide studiate. S-a constatat o afectare a ventriculului stîng la bolnavele cu preeclampsie, bănuindu-se o cauză hemodinamică. Cateterul din artera pulmonară oferă date importante la bolnavele cu preeclampsie severă şi poate fi un element clinic folositor în cazul bolnavelor cu hemoragie sau oligurie şi la cele care au nevoie de anestezie generală sau locală.

Studii anterioare asupra activităţii inimii în preeclampsie au făcut descoperiri variate: Littler, Werke, Smith au raportat că CO_2 scade în preeclampsie în comparaţie cu femeile normale; Assali nu a găsit nici o diferenţă în concentraţia CO_2 cînd a comparat femeile normale cu bolnavele care prezintă preeclampsie severă; Hamilton a găsit CO_2 crescut la bolnavele cu preeclampsie sau fără HTA cronică; Goodlin a găsit CO_2 crescut la cîteva femei cu preeclampsie, dar nu a publicat rezultatele.

Descoperirile recente menţionează o creştere a CO_2 la bolnavele cu preeclampsie severă. Cauza unei atît de mari divergenţe printre diferiţii cercetători privind descoperirile făcute, ar putea să fie gradele variate de preeclampsie la bolnavele studiate, includerea bolnavelor cu HTA cronică sau diferitele metode de măsurare a CO_2. Totuşi există o corelaţie bună între măsurarea CO_2 prin termodiluţie, folosită de autorii acestui studiu şi metodele cu soluţii colorate, folosite în multe din studiile anterioare.

Un raport recent a indicat faptul că sulfatul de magneziu poate determina sporirea activităţii cardiace şi scăderea presiunii sîngelui la bolnavele hipertensive negravide. Totuşi studiul acesta s-a adresat numai efectului administrării acute a 4 mg sulfat de magneziu în 250 ml soluţie dextroză 5%. Analiza suplimentară a datelor arată o creştere statistic semnificativă a CO_2, o creştere a ritmului inimii, precum şi o scădere a presiunii arteriale medii la o administrare rapidă. Cu toate acestea nu se semnalează nici o diferenţă semnificativă de la valorile controlate la 15—60 de minute după administrare. Mai mult decît atît, magneziul este un antagonist al calciului şi

Scanned with OKEN Scanner

orice acțiune directă asupra miocardului poate să aibă un efect inotrop negativ. Prin urmare, efectele observate nu se datoresc acțiunii sulfatului de magneziu.

Studiile cateterizării cardiace la gravidele normale au arătat că presiunile arterei pulmonare nu sînt afectate de sarcină. Dimpotrivă, Littler a găsit o creștere a presiunii arterei pulmonare la gravidele cu HTA. La gravidele normale, presiunea medie a arterei pulmonare este de 10 mmHg, reprezentînd 1/2 din valoarea obținută de Litter prin metode neinvazive.

Datele obținute arată că nu sînt afectate presiunile arterei pulmonare. Se pare că procesele patofiziologice care afectează sistemul vascular nu ating vasul pulmonar sau nu se măsoară cu metodele de monitorizare folosite în timpul studiului.

Autorii presupun o hiperdinamie a ventriculului stîng la gravidele cu preeclampsie severă, care au fost studiate. Factorii care intră în calcul sînt: contractilitatea miocardică crescută, efectul inotropic al substanțelor endogene sau exogene și efectul Starling, rezultat din volumul cardiac crescut fără o creștere a presiunii.

Funcția hiperdinamică a ventriculului stîng în preeclampsie severă este similară cu sindromul de infarct miocardic; se constată la 20% din bolnavele cu infarct miocardic acut. Se manifestă ca preeclampsia severă, caracterizîndu-se prin tahicardie, HTA, o perfuzie tisulară în ciuda hipovolemiei și scăderea sau menținerea normală a presiunii ventriculului stîng.

La bolnavele cu infarct miocardic acut, tratamentul acestui sindrom cu β-blocante (propranolol) este considerat important pentru reducerea consumului crescut de oxigen și limitării dimensiunii infarctului. Tratamentul cu β-blocant al gravidelor cu preeclampsie, poate să aibă efecte secundare asupra fătului. Totuși, folosirea β-blocantelor în perioada postpartum, cînd tahicardia și HTA sînt adesea o problemă, merită încercată.

18.1.4. **Complicații gravidice la femeile purtătoare de proteze valvulare cardiace**

Lutz D. J., Noller K. L., Spittell J. A., Danielson J. K. și Fish Gh. R.—Pregnacy and complication following cardiac valve protheses ● *Amer. J. Obstet. Gynaec., 1978, 131, 460—466*

Asocierea protezei valvulare cardiace (unică sau multiple) cu graviditatea este rară în literatură, observațiile fiind făcute pe serii mici, de maximum 25 de cazuri; în prezent se cunosc aproximativ 100 de observații în toată literatura medicală.

În primul rînd, autorii pun problema substanțelor anticoagulante, care la începutul sarcinii pot fi răspunzătoare de malformații și de moartea oului, precum și de hemoragiile materne din timpul nașterii și lăuziei, ba chiar sînt implicate și în unele hemoragii neonatale.

Studiul este efectuat pe 376 de femei purtătoare de proteze valvulare la vîrsta procreerii, din care 23 au rămas gravide, totalizînd 40 de sarcini; femeile luate în studiu s-au prezentat la un control strict, permițînd o supraveghere medicală continuă.

În momentul cînd au rămas gravide, femeile aveau vîrsta medie de 27 de ani și o medie de 21 de luni de la aplicarea protezei. În 17 cazuri s-a aplicat o singură valvulă, în 4 cazuri 2 valvule și într-un caz 3 valvule.

Proporția de feți născuți morți din aceste sarcini a fost de 37% la femeile cu o singură valvulă, de 80% la femeile purtătoare de 2 valvule și de 83% la cele cu 3 val-

Scanned with OKEN Scanner

vule, înregistrîndu-se şi un număr apreciabil de malformaţii fetale diverse (hipoplazie nazală, atrofie de nerv optic, acondroplazie cu întîrziere mentală etc.) puse pe seama derivaţilor cumarinici. Nu a fost constatată cecitatea la nici un caz. Un număr mare de morţi fetale au fost considerate ca fiind provovate de anticoagulante, deoarece s-au datorat hemoragiilor interne, fapt care a făcut pe autori să preconizeze administrarea heparinei în preajma termenului.

În ceea ce priveşte accidentele materne, autorii au înregistrat în primă linie hemoragiile în timpul avortului sau expulziei (5 cazuri, din care 4 au necesitat transfuzii) şi accidente tromboembolice (un caz în care se oprise de 6 luni tratamentul cu anticoagulante). În acest lot nu s-a înregistrat nici o moarte maternă.

Sarcina şi naşterea continuă să comporte pentru aceste femei un risc crescut, în numeroase cazuri sarcina fiind chiar contraindicată.

Prognosticul fetal este destul de sever, 60—80% din copii decedînd în primul trimestru la mamele sub tratament cumarinic; problema malformaţiilor induse de aceste substanţe este controversată. Ele sînt indispensabile pentru evitarea accidentelor tromboembolice grave, dar sînt în acelaşi timp responsabile de producerea avorturilor şi a naşterilor cu un mare rlsc hemoragic.

18.1.5. **Prolapsul valvulei mitrale la adulte cu boli congenitale cardiovasculare**

Rippe J., Sloss L., Angoff G. ● *Am. Heart. J., 1971, 97: 5, 561*

Autorii au investigat ecocardiografic 120 de adulte cu boli congenitale cardiovasculare, în vederea stabilirii frecvenţei asocierii prolapsului valvulei mitrale (P.V.M.). Au evidenţiat P.V.M. la 40 (34%), mai frecvent în rîndul bolnavelor cu persistenţa canalului arterial (71%) şi în proporţii mai reduse în caz de defect septal atrial (30%) şi defect septal ventricular (40%). Din 5 bolnave cu tetradă Fallot, 3 au avut asociat şi P.V.M. (60%). Autorii conchid că prolapsul valvulei mitrale pare să fie relativ frecvent în rîndul bolnavelor cu afecţiuni cardiovasculare congenitale. Nu se poate aprecia decît în timp, care ar putea fi efectul asocierii P.V.M. cu cardiopatiile congenitale.

18.1.6. **Prolapsul valvulei mitrale şi sindromul de tahiaritmie ventriculară recurentă**

Wei J., Bulkley B., Schaeffer A. ● *An. Intern. Med., 1978, 89, 1, 6*

Autorii prezintă 60 de bolnave cu tahiaritmie ventriculară refractară la terapie din care 10 aveau prolapsul valvulei mitrale. Toate aveau tahicardie ventriculară recurentă, la una din acestea s-a înregistrat şi un episod tranzitoriu de fibrilaţie ventriculară. Nouă bolnave s-au arătat refractare la terapia cu propranolol în asociaţie cu diferite alte antiaritmice, dar au răspuns bine la administrarea aprinidinei. Autorii conchid că în prezenţa tahicardiilor ventriculare refractare la tratament este recomandabil să se investigheze posibilitatea existenţei prolapsului valvulei mitrale, iar aceste aritmii să fie tratate cu aprinidină.

Scanned with OKEN Scanner

18.1.7. Studiu prospectiv asupra toxoplasmozei dobîndite, efectuat la 8 043 de gravide din zona Oslo

Babill Stray-Petersen ● Am. J. Obstet. Gynaecol., 136: 399, 1980

S-a efectuat un studiu serologic prospectiv asupra toxoplasmozei dobîndite pe 8 043 de gravide din zona oraşului Oslo, folosindu-se în acest scop testele DT şi IgG-IFAT pe eşantioane pereche de sînge recoltate de la femei cu o vîrstă gestaţională medie de 13—35 de săptămîni.

Rezultatele screening au indicat că 54 de femei trebuie să fie considerate că au o potenţială „sarcină cu risc" şi ele au fost selecţionate în vederea unor studii speciale de supraveghere în continuare. S-a găsit că 13 femei au contractat infecţia în timpul sarcinii.

Rezultatele acestor sarcini au fost: 2 avorturi spontane şi probabil 4 copii infectaţi congenital. În 3 din aceste cazuri, paraziţii au putut fi puşi în evidenţă în placentă sau în lichidul amniotic.

S-a constatat că fenomenul este responsabil de o rată a transmisiei de 46% şi de o incidenţă a toxoplasmozei congenitale de aproape 1/1 000 de naşteri.

18.1.8. Listeria monocytogenes, cauză de travaliu prematur şi de infecţie neonatală

Joseph A. Barresi ● Am. J. Obstet. Gynaecol., 136: 410, 1980

Infecţia cu *Listeria monocytogenes* este o cauză rară, dar semnificativă de avort spontan, moarte intrauterină, travaliu prematur şi infecţie neonatală. Cazul de faţă exemplifică dificultatea diagnosticului, durata, tratamentul şi acţiunea acestui agent bacterian asupra gravidei şi a produsului de concepţie.

Pacienta A.M., albă, de 27 de ani, PG, OP, cu ultima menstruaţie pe 10 martie 1977, a fost internată în 23 septembrie 1977, cu un istoric de episod febril (39°), frisoane, sîngerări vaginale şi contracţii uterine apărute cu 2 ore înainte de internare. A acuzat polakiurie fără disurie şi durere în flanc. Nu a avut simptome respiratorii şi nici dureri abdominale, cu excepţia contracţiilor uterine moderate.

Din anamneză rezultă ca înainte de internare cu $2\frac{1}{2}$ săptămîni, bolnava avusese febră de 37,6—38°, însoţită de simptome respiratorii şi de alterarea stării generale, episod care a durat o săptămînă, în care timp bolnava a fost văzută de internist. La acea dată, starea ei era deja mult îmbunătăţită şi toate probele de laborator erau în limite normale. La examenul fizic, bolnava apare cu o stare de nutriţie bune, vioaie, orientată şi cu o suferinţă moderată. Avea contracţii uterine moderate, vîrsta sarcinii părea 26—28 de săptămîni şi se plîngea de fatigabilitate. Tensiunea arterială era de 120/60 mmHg, pulsul 116/minut, alura respiratorie 24/minut, temperatura 37,4°. S-a găsit o uşoară congestie faringiană, adenopatii cervicale bilaterale şi un suflu sistolic de ejecţie de gradul 3/6. Murmurul vezicular pulmonar era normal. Nu avea hepatosplenomegalie, nici sensibilitate în unghiurile costovertebrale. Fundul uterului se simţea ca la o sarcină de 26—28 de săptămîni, fără sensibilitate uterină. S-au notat contracţii uterine neregulate, moderate. Examenul cu valve constată un col lung, orientat posterior, fără scurgere vaginală. Tactul vaginal arată un col dilatat (1—2 cm), prezentaţie craniană şi membrane intacte. Nu există sensibilitate uterină sau anexială la deplasarea colului.

Impresia iniţială era de sindrom gripal, infecţie de tract urinar, endometrită şi iminenţă de septicemie.

Au fost recoltate produse pentru urocultură, hemocultură, exsudat faringian, s-au făcut culturi din secreţii din vagin, col şi endocol. Sumarul de urină a arătat un exces de leucocite

Scanned with OKEN Scanner

și de hematii. Probele biochimice au fost normale. Hemograma: Hemoglobină 10,4 g%, hematocrit 30,1%, leucocite 12 300/mmc (47% polimorfonucleare, 10% limfocite, 6% eozinofile).

Bolnavei i s-a administrat un tratament cu ampicilină 2 g i.v. la 4 ore. În ciuda terapiei imediate, a continuat travaliul și după 9 ore a născut spontan în OP, după episiotomie, un făt viu, de sex feminin, cu greutate de 1 060 g. Scorul Apgar la 1 minut a fost 3, iar la 5 minute, 5. S-a notat că membranele s-au rupt la naștere și că lichidul amniotic era clar. Placenta, expulzată integral, a avut aspect normal. S-au recoltat pentru culturi produse din placentă și cavitatea uterină.

Imediat după naștere, bolnava a devenit afebrilă, stare în care a rămas tot timpul spitalizării. Exsudatul faringian, urocultura și culturile din col, endocol și vagin au fost negative. Totuși, hemocultura a fost pozitivă pentru *Listeria*, care era sensibilă la ampicilină.

Examenul anatomopatologic al placentei a semnalat vilită acută focală și abcese miliare cu germeni Gram-pozitivi, adică o placentită acută cu *Listeria*.

S-a efectuat o puncție lombară, dar lichidul cefalorahidian a fost clar și culturile au rămas sterile.

La sugestia specialistului de boli infecțioase, bolnava a fost trecută pe tratament cu penicilină G i.v. în doză de 3 500 000 UI la 4 ore, în a 3-a zi de spitalizare, tratament pe care l-a continuat timp de 10 zile. Hemocultura repetată în a 3-a zi a fost sterilă. Pacienta a rămas afebrilă și într-o stare foarte bună imediat după naștere, fiind externată în a 13-a zi.

La controlul de la 6 săptămîni postpartum, culturile din col și vagin au fost negative pentru *Listeria*. Culturile din aspiratul gastric, nas, cordonul ombilical, urechi și sînge ale nou-născutului au arătat prezența *Listeriei*. A fost trecut pe tratament cu ampicilină i.v. 50 mg/kilocorp la 4 ore și kanamicină i.v. 7,5 mg/kilocorp la 12 ore, la care a răspuns bine. Culturile ulterioare au fost sterile. Totuși, copilul făcea episoade de acidoză, ca o consecință a sindromului de insuficiență respiratorie de surfactant, încă nerezolvat. Devenit icteric, a necesitat mai multe exsangvinotransfuzii. A decedat după 2 săptămîni de la naștere prin hemoragie subarahnoidiană și intraventriculară. Examinările anatomopatologice nu au evidențiat leziuni secundare de listerioză.

Listeria monocytogenes este un germen Gram-pozitiv, nesporulat, neîncapsulat, mobil, flagelat, facultativ anaerob.

Habitatul normal este pe rozătoare, mai ales pe iepuri și șoareci, dar a fost găsit și la animale domestice (oi, vite, porci). Omul se infectează din contactul cu aceste animale sau prin ingestia de produse ale acestora.

La gravide, infecția cu *Listeria* este de obicei moderată, autolimitată și ușor de tratat atunci cînd este recunoscută. Debutul este adesea ca al unei infecții acute a căilor respiratorii superioare (ca în acest caz), însă se poate manifesta cu alterarea stării generale, febră moderată și uneori diaree. Pot fi prezente leziuni cutanate purpurice ale mucoasei gîtului, vaginului și uretrei. De asemenea, se mai poate manifesta ca o conjunctivită purulentă, uneori amniotită sau pielită. Nu există teste specifice de diagnostic pentru *Listeria*. Alte elemente ajutătoare pentru diagnostic: leucocitoză (foarte adesea granulocitoză, dar uneori monocitoză) și reactivitate încrucișată cu streptococul, stafilococul și E. coli. Diagnosticul se pune atunci cînd bacteria crește pe culturi făcute cu produse recoltate din gît, col, vagin, urină, scaun sau sînge. Tratamentul trebuie început prompt, pentru că vindecarea depinde de acesta. Altfel, răspîndirea transplacentară a infecției va duce la avort spontan, moarte intrauterină, travaliu prematur și naștere precoce, sau infecție neonatală gravă, ca în cazul relatat anterior, secundară unor complicații legate de prematuritate (de exemplu sindromul de insuficiență de surfactant și hemoragia intraventriculară). Medicamentele de elecție pentru *Listeria* sînt penicilina, ampicilina sau tetraciclina, adesea utilizate empiric.

După tratamentul corespunzător, trebuie repetate culturile pentru a avea certitudinea vindecării. Dacă nu este diagnosticată și tratată infecția maternă poate să ducă la infecția fetală, pe cale transplacentară sau prin contact direct.

În concluzie, infecția cu *Listeria* este o cauză importantă de avort spontan, moarte intrauterină, travaliu prematur și infecție neonatală. Cînd se suspectează, se tratează ușor cu penicilină. Cheia vindecării este diagnosticul și tratamentul prompt, în caz contrar boala duce la sechele grave.

Scanned with OKEN Scanner

18.1.9. **Leucemia acută în sarcină**

N. Colbert, A. Najman, N. C. Gorin, F. Blum, A. Treisser, G. Lasfargues, M. Cloup, H. Barrat, G. Duhamel ● *La Nouvelle Presse Médicale, vol. 9, 1980, nr. 3, pag. 175—178*

Leucemia acută în cursul sarcinii: evoluția favorabilă a sarcinii la două bolnave tratate prin chimioterapie.

— Prima bolnavă a fost tratată începînd din a 24-a săptămînă cu cytozin-arabinoză, vincristină.

S-a obținut o remisiune incompletă. Sarcina s-a terminat prin nașterea în a 36-a săptămînă a unui copil normal, sănătos, care a fost urmărit pînă la vîrsta de 13 luni.

— A doua bolnavă a primit, cu începere din a 29-a săptămînă de sarcină, chimioterapie asociată: citozin-arabinoză, vincristină. Semnele de suferință fetală au apărut în a 31-a săptămînă. Nașterea a survenit în a 33-a săptămînă în perioada de aplazie medulară. Copilul s-a născut în stare de moarte aparentă și a fost reanimat. Leucemia a evoluat către remisiune completă. Starea copilului era bună la vîrsta de 13 luni.

La cei 2 copii, la vîrsta de 2 luni a apărut o neutropenie tranzitorie.

18.1.10. **Colostaza recidivantă în sarcină, boală autosomală dominantă**

P. Monin, P. Vert, J. M. Petry ● *La Nouvelle Presse Médicale, 1980, 9, nr. 29, pag. 1 779*

Colostaza recidivantă în sarcină este o afecțiune familială. Autorii descriu o nouă observație a acestei boli genetice, la o femeie în vîrstă de 23 de ani, al cărei studiu familial permite întrevederea posibilității unei transmisiuni autosomale dominante.

Această observație confirmă că orice colostază în sarcină trebuie să ducă la o supraveghere foarte riguroasă. Mama trebuie să fie prevenită asupra riscului crescut pentru fătul ei, iar nașterea trebuie să se desfășoare într-un spital echipat corespunzător pentru monitorizare fetală și îngrijiri intensive neonatale. Familiile trebuie să fie informate asupra posibilității unei tulburări autosomale dominante. Apariția unui prurit în timpul tratamentului cu contraceptive orale, poate să sugereze diagnosticul înainte de prima sarcină.

18.1.11. **Numărul plachetelor fetale în dirijarea obstetricală a cazurilor cu purpură trombocitopenică imunologică**

James Scott, Roy Pitkin, James Warenski; Salt Lake City, Utah & Iowa City ● *American Journal of Obstetrics and Gynaecology, 1980, 2, p. 495—500*

Metoda optimă a nașterii pentru gravidele cu purpură trombocitopenică imunologică este controversată din cauza neprognosticării dezvoltării trombocitopeniei la feți și incertitudinii relației dintre nașterea naturală și hemoragia intracraniană la copiii trombocitopenici.

Autorii au folosit metoda calculării numărului plachetelor din sîngele scalpului fetal obținut anterior sau la începutul nașterii la 12 bolnave cu purpură trombocito-

Scanned with OKEN Scanner

penică imunologică. Un număr de 50 000/mm³ defineşte trombocitopenia fetală. În studiul prezentat de autori 3 feţi trombocitopenici s-au născut prin operaţia cezariană; încercările de naştere spontană s-au efectuat în alte 9 cazuri, în care numărul plachetelor fetale a depăşit 50 000/mm³. Rezultatul a fost bun în toate cazurile. Dacă operaţia cezariană este folosită la bolnavele cu purpură trombocitopenică imunologică, pentru a evita pericolul potenţial al hemoragiei fetale prin naştere naturală, utilizarea calculării numărului de plachete din sîngele fetal pare să dovedească bazele cele mai raţionale în prezent pentru dirijare.

Articolele cu naşteri complicate de trombocitopenie imunologică, publicate în ultimii 15 ani, au identificat 67 de bolnave cu 77 de sarcini, care furnizează informaţii suficiente pentru a permite verificarea relaţiei dintre numărul plachetelor materne şi fetale, precum şi relaţia dintre trombocitopenie şi sîngerare în perioada neonatală.

Între 1960 şi 1978, la 29 de bolnave cu purpură trombocitopenică imunologică, în 36 de sarcini s-a descoperit trombocitopenie şi la copii. S-au luat în considerare cazurile care s-au prezentat la obstetricienii din două instituţii: Universitatea din Utah şi cea din Iowa. Astfel, datele de la 96 de bolnave cu 113 sarcini au fost studiate retrospectiv la 98 de nou-născuţi vii, constatîndu-se posibilitatea corelării numărului de plachete cu sîngerarea.

Manifestările clinice ale sîngerării la copii au fost moderate cînd nu apare purpura şi, dimpotrivă, severe dacă sîngerarea este însoţită de purpură şi reclamă tratament activ. Nici un copil cu număr plachetar mai mare sau egal cu 50 000/mm³ nu a avut o sîngerare serioasă; un risc evident a existat la un număr plachetar neonatal mai mic de 50 000/mm³. Pe aceste baze un număr plachetar mai mic de 50 000/mm³ pare să definească trombocitopenia semnificativă la feţi şi nou-născuţi.

S-a considerat că numărul plachetar matern este un indicator al riscului copilului la naştere prin operaţie cezariană, mai ales dacă nivelul matern este mai mic de 100 000/mm³. În seriile examinate retrospectiv, 48% din mamele cu număr plachetar mai mic de 100 000/mm³ au născut copii trombocitopenici (numărul plachetar fiind mai mic de 50 000/mm³); la 36% numărul plachetar era mai mare de 100 000/mm³, cu care nou-născuţii nu pot fi consideraţi trombocitopenici.

Astfel, folosind naşterea prin cezariană, numai pe baza unui număr plachetar mai mic de 100 000/mm³, s-ar efectua o naştere care în 52% din cazuri nu este necesară, iar folosind naşterea naturală pentru toate bolnavele cu număr plachetar mai mic, în jur de 50 000/mm³, ar exista un risc crescut pentru 36% din copii, care vor fi trombocitopenici.

Studiul direct, determinînd numărul plachetelor în sîngele fetal este considerat un apel teoretic, care a permis identificarea feţilor normali şi trombocitopenici. Metoda a fost folosită, de asemenea, de Ayromlooi, care a raportat numărul plachetar al feţilor normali în 2 cazuri de purpură trombocitopenică imunologică maternă. Tehnica nu reclamă un echipament nou şi sofisticat şi este accesibilă tuturor medicilor din majoritatea spitalelor.

Pericolul potenţial al sîngerării datorită puncţiei craniene la feţii trombocitopenici nu s-a manifestat atunci cînd presiunea a fost atent aplicată, cu un caz care pătrunde între două contracţii uterine succesive.

Recomandările pentru dirijarea naşterii la gravidele cu purpură trombocitopenică imunologică, s-a bazat pe prezumţii stricte, care cer o analiză critică. Totuşi, pare să existe o întrebare, privind incidenţa crescută a hemoragiilor intracraniene, la copiii trombocitopenici: e problematic că acest risc este influenţat de naştere. Orice rol potenţial al operaţiei cezariene în scăderea morbidităţii perinatale şi a dece-

Scanned with OKEN Scanner

selor asociate cu această tulburare, trebuie să fie temperat de cunoașterea faptului că, 6 din 11 decese perinatale, în cercetările retrospective, pot să fie anterioare travaliului.

Mai mult decît atît, în condiții similare, nașterea precipitată, prematuritatea și asfixia perinatală se pot manifesta printr-o sîngerare intracraniană, cu absența trombocitopeniei. La copiii cu purpură trombocitopenică imunologică, hemoragia intracraniană este suficient de rară, pentru a pune problema apariției sau nu, în absența leziunilor vasculare.

Totuși, în timp ce aceste pierderi importante sînt clarificate și există multe informații privind morbidități la copiii care supraviețuiesc, este mai prudent să se evite nașterea naturală în toate cazurile în care fătul este cunoscut ca trombocitopenic, pentru a micșora posibilitatea traumatismului cerebral. Această recomandare, susținută de datele care arată riscul semnificativ al problemei sîngerării la copiii cu număr plachetar mai mic de 50 000/mm^3, poate fi tot atît de bine raportată la orice nou-născut dintr-o mamă cu purpură trombocitopenică izoimună. În studiul făcut, 4 copii cu trombocitopenie izoimună prezintă sechele neurologice definitive, consecutive hemoragiei intracraniene survenită la nașterea naturală.

Punctul de vedere al autorilor privind dirijarea sarcinii complicate cu purpură trombocitopenică imunologică este că amniotomia se poate efectua repede, atît cît permit condițiile prelevării unui eșantion de sînge fetal, în timpul inducerii travaliului sau mai devreme, în cursul nașterii spontane. Apoi se calculează numărul plachetelor: dacă numărul plachetar este mai mic de 50 000/mm^3, nașterea naturală poate fi declanșată. Pentru fetii cu număr plachetar scăzut se va purcede cît mai curînd posibil la operația cezariană. Această atitudine este mai logică decît decizia bazată numai pe numărul plachetar matern.

18.1.12. **Efectul dipiridamolului asupra aparatului cardiovascular în ultimul trimestru de sarcină**

W. Lauckner, R. Schwarz, U. Retzke, Rostock ● Zentralblatt für Gynäkologie, 1981, 103, nr. 4, p. 222

Studiul se referă la 10 gravide situate între săptămînile 31 și 38 de sarcină, sănătoase, cu suspiciune de întîrziere fetală intrauterină, cărora, după injectarea intravenoasă a 30 mg dipiridamol, s-a urmărit efectul cardiovascular. Se utilizează metoda sfigmometrică cantitativă. Tensiunea arterială medie scade, frecvența cardiacă crește, volumul bătaie crește, crește și minutvolumul, în timp ce rezistența periferică scade semnificativ. Efectul probabil este de creștere a vasodilatației uterine. În concluzie, dipiridamolul poate fi utilizat pentru reanimare intrauterină.

18.1.13. **Beta-simpaticomimetice, nașterea prematură și mortalitatea perinatală**

M. Gummerus, K. Soiva, Helsinki ● Zentralblatt für Gynäkologie, 1981, 103, nr. 5, p. 343

Se cercetează influența terapiei cu β-mimetice asupra cazurilor de iminență de avort și mortalității perinatale. Rezultatele au evidențiat o scădere a numărului copiilor subponderali și a mortalității perinatale sub terapia cu β-mimetice.

Scanned with OKEN Scanner

18.1.14. Tumorile hepatice în sarcină după utilizare de anticoncepționale hormonale

P. Pietsch, J. Petersmann, B. Zipprich, G. Schwesinger, K. O. Kagel, Greinfswald ● Zentralblatt für Gynäkologie, 103, nr. 13, p. 772, 1981

După sistarea anticoncepționalelor, două femei au prezentat tumori hepatice în timpul sarcinii. Una din ele, o secundipară în vîrstă de 24 de ani, la care adenomul hepatic a izbucnit în timpul lăuziei, decedează prin șoc hemoragic.

Al doilea caz, o secundipară în vîrstă de 22 de ani, a prezentat un carcinom hepatocelular, care a fost tratat chirurgical după o naștere prematură.

Cazurile au fost prezentate în ideea necesității colaborării interdisciplinare. S-au comparat datele cu cele din literatură.

Patogenia tumorilor hepatice după administrarea hormonilor exogeni și interrelația lor cu sarcina, este însă în discuție.

18.1.15. Antecedentele renale și sarcina

Leppert P., Tischer C., Cheng S. ● Ann. Intern. Med., 1979, 90, 479

Unele cercetări au arătat că mortalitatea maternă și fetală sînt crescute cînd creatinemia este mai mare de 1,6 mg%, precum și în caz de afecțiuni renale parenchimatoase.

Pentru a stabili în ce măsură prezența unei afecțiuni renale în copilărie, considerată vindecată, poate să aibă urmări asupra sarcinii, autorii au reexaminat 224 de femei cu antecedente renale, în comparație cu un lot de control cuprinzînd 81 de gravide sănătoase și 191 spitalizate pentru afecțiuni respiratorii.

Incidența avortului spontan, a copiilor născuți morți și a asocierii hipertensiunii nu au fost diferite în comparație cu grupul gravidelor cu antecedente renale și grupul martor.

Totuși, incidența copiilor subponderali a fost mai mare în lotul celor cu antecedente renale, sau care prezentau afecțiuni respiratorii.

Prezența antecedentelor renale în copilărie, însoțite de insuficiență renală, a determinat o morbiditate fetală și maternă mai mari. Prezența nefropatiei în copilărie, neînsoțită sau urmată de insuficiența renală, nu a avut urmări asupra morbidității materne și fetale.

18.1.16. Sarcină complicată cu mielopatie datorită sindromului Maroteaux-Lamy

Habeeb Bacchus, Donald I. Peterson ● Am. J. Obstet. Gynaecol., 1936: 259, 1980

S-au comunicat doar cîteva cazuri de sarcină la femei cu mucopolizaharidoze și extrem de puține care să fi ajuns la termen. Articolul prezintă o complicație neobișnuită survenită în cursul sarcinii unei femei cu mucopolizaharidoză tip VI (sindrom Maroteaux-Lamy), care a dus sarcina la termen și a născut un făt normal. În cel de-al III-lea trimestru de sarcină, s-a dezvoltat o mielopatie severă, datorită com-

Scanned with OKEN Scanner

presiunii măduvei spinării cervicale. Tetrapareza spastică şi incontinenţa sfincteriană rezultată au fost tratate cu succes prin laminectomie cu deschiderea durei-mater îngroşate. Este posibil ca diagnosticarea şi tratamentul acestei afecţiuni la gravide cu mucopolizaharidoze să le protejeze de sechele neurologice irecuperabile

Gravida A.C., în vîrstă de 25 ani, suferea de mucopolizaharidoză tip VI (sindrom Maroteaux-Lamy). Sarcina a fost bine tolerată pînă în trimestrul al III-lea. În săptămîna a 36-a a fost internată pentru astenie şi adinamie generalizate, ca şi pentru alterarea severă a mersului. Prezenta, de asemenea, uşoară incontinenţă de urină şi materii fecale. După o săptămînă de repaus la pat, s-a constatat o îmbunătăţire a mersului. Pelvimetria a arătat un pelvis mic, malformat şi 13 zile mai tîrziu a fost reinternată în vederea operaţiei cezariene pentru disproporţie craniopelvină.

Astfel, a fost născut un făt viu, de sex masculin, care a ţipat spontan. Operaţia a fost bine tolerată. La examenul fizic, nou-născutul nu avea malformaţii şi dezvoltarea sa ulterioară a fost normală. După 7 zile, mama şi nou-născutul au fost externaţi.

Şi după naştere mama a continuat să aibă tulburări în funcţia extremităţilor şi a sfincterelor. La 2 luni după naştere, examenul neurologic a relevat anomalii severe de neuron motor central pentru toate cele 4 extremităţi. În plus, erau diminuate senzaţia de poziţie şi sensibilitatea vibratorie, mai ales la membrele inferioare, cu afectarea uşoară a sensibilităţii tactile şi dureroase la degetele mîinii drepte. Mielografia cu substanţă de contrast a arătat un spaţiu subarahnoidian foarte mic în zona cervicală, cu diametrul sagital de 7 mm şi cu cel transversal de 12 mm. Datorită alterării neurologice severe, care părea provocată de o compresiune medulară, s-a practicat o laminectomie între vertebrele C1—C5. Din cauză că, datorită limitării mişcării cefei şi a hipertrofiei ţesuturilor laringiene, nu s-a putut face intubaţie oro-traheală în vederea anesteziei generale, s-a recurs la traheotomie. S-a deschis longitudinal dura-mater îngroşată, care strîngea ca o menghine măduva spinării de la foramen magnum la vertebra C5. Nu au survenit complicaţii intra- sau postoperatorii. În cîteva zile s-a remarcat îmbunătăţirea funcţionalităţii sfincteriene şi a mersului.

Acesta este primul caz comunicat, de sarcină dusă la termen şi soldată cu un nou-născut normal la o gravidă cu mucopolizaharidoză tip XVI. În timpul sarcinii s-a constituit un sindrom neurologic sever. Deşi încă înaintea gestaţiei au existat semne de mielopatie uşoară, starea pacientei s-a deteriorat rapid în ultimul trimestru de sarcină, cînd au apărut tetrapareză spastică şi alterarea gravă a continenţei sfincteriene. Aceste tulburări au persistat 2 luni după naştere. Examenul neurologic a stabilit că alterarea acestor funcţii s-ar datora afectării măduvei spinării cervicale, iar mielografia cu substanţă de contrast a arătat că etiologia primară ar fi reprezentată de îngroşarea ţesuturilor moi din canalul rahidian, care realizează de fapt compresiune. De aceea, s-a practicat o laminectomie decompresivă cu deschiderea durei-mater îngroşate, ceea ce a avut ca efect o ameliorare evidentă. După 4 ani de la operaţie, bolnava recuperase aproape integral funcţiile extremităţilor şi controlul sfincterian era normal. Persistau reflexe hiperactive, semnele Hoffman şi Babinski.

Mielopatia, datorită compresiunii părţii superioare a măduvei spinării cervicale, ca rezultat al dislocării atlanto-axiale, a fost surprinsă în sindromul Maroteaux-Lamy şi în sindromul Morquio (mucopolizaharidoza tip IV). Acesta este primul caz comunicat cu sindrom Maroteaux-Lamy, în care afectarea medulară s-a datorat compresiunii măduvei de către meningele îngroşat şi, totodată, primul caz comunicat în care deteriorarea rapidă recunoaşte în etiologie sarcina.

Hipertrofia ţesutului fibros, datorată, cel puţin în parte, acumulării anormale de mucopolizaharide, este caracteristică sindromului Maroteaux-Lamy, ca şi altor mucopolizaharidoze. Acest defect cronic, la care s-au adăugat modificări acute, ar putea fi corelat cu una din cele cîteva modificări hormonale sau enzimatice care au loc în cursul gestaţiei. Deoarece însă alterarea neurologică a survenit în acest caz înaintea anesteziei şi a operaţiei cezariene, aceşti factori nu au fost favorizanţi. De remarcat că suferinţa neurologică nu s-a amendat spontan postpartum, ci numai după intervenţia neurochirurgicală.

Scanned with OKEN Scanner

18.1.17. **Vasa praevia**

David Pent, California ● Amer. Journ. Obstet. Gynaec., mai 1979

Sîngele fetal în caz de sîngerare vaginală şi suferinţă fetală (vasa praevia) poate fi pus în evidenţă: o picătură de sînge recoltat heparinizat + 5 picături de hidroxid de potasiu (0,1 N) agitat 2 minute; se adaugă 10 picături din soluţia precipitantă (400 ml sulfat de amoniu saturat 50% şi 1 ml HCl 10 N); amestecul este picurat pe hîrtie de filtru cu un tub capilar pentru a face un inel cu diametru de 20 mm; hemoglobina adultă şi detritusurile celulare rămîn în centru, hemoglobina fetală, rezistentă la alcali formează un inel colorat la periferie.

Clinică. Clinic: ruptura spontană a membranelor, dilacerarea vaselor ombilicale, hemoragia fetală şi moartea fetală sînt considerate semne premonitorii de cei mai mulţi autori.

Sîngerarea nu este obligatorie. Vasele praevia sînt definite ca o anomalie de inserţie a cordonului ombilical la placentă, la care vasele ombilicale traversează partea joasă a segmentului inferior şi care apare înaintea prezentaţiei. Astfel, chiar dacă nu există o ruptură cu sîngerare, acest vas poate fi comprimat la peretele pelvin de capul fetal, determinînd hipoxie şi moarte fetală. Dacă moartea fetală survine în 75—100% din cazuri cu sîngerare, ea apare în 50—60% din cazuri prin compresiune.

Vasele nu trebuie să traverseze orificiul uterin. Acest aspect anatomic nu corespunde definiţiei, dar clinica, diagnosticul şi tratamentul sînt aceleaşi. Torrey le-a clasificat „Abruptio of the umbilical vessels". Mecanismul este ruperea sacului amniotic care duce la ruptura vaselor velamentoase.

Membranele să nu fie rupte. Inserţia velamentoasă a cordonului prezintă vase praevia. Vasele nu sînt protejate de gelatina Warton şi sînt extrem de vulnerabile. Într-un număr semnificativ de cazuri de vasa praevia, vasele sînt rupte înaintea ruperii membranelor. Sîngerarea din vasele ombilicale dilacerate cu membrane intacte, a fost raportată de Mitchell Vogt, Vago şi Caspi, Benirschke. Vasele praevia trebuie considerate în diagnosticul diferenţial al sîngerării din trimestrul III. S-au raportat cazuri de sîngerare oprită spontan şi reapărută în luna a VII-a, a VIII-a. Se postulează că sîngerarea cedează spontan din cauza trombozării vasului şi reapare secundar în timpul naşterii. Trebuie efectuate teste de evidenţiere a hematiilor fetale în toate sîngerările din trimestrul III.

Sîngerarea poate apărea la mult timp după ruperea membranelor. În aceste cazuri ruperea iniţială a membranelor nu interesează vasele velamentoase, dar cu înaintarea travaliului şi dilataţiei, ruptura se poate extinde şi la vase.

Diagnostic. Vasele praevia sînt asociate cu una din cele mai mari rate de mortalitate din toate complicaţiile naşterii. Cel mai important factor de diagnostic este menţinerea unui index mare de suspiciune. Aşa cum se observă din datele anterior menţionate, diagnosticul nu trebuie considerat numai în cazurile de sîngerare antepartum şi intrapartum, dar şi în cazurile de suferinţă fetală fără sîngerare; nu trebuie neglijată nici cea mai mică sîngerare. Variaţiile BCF trebuie notate: combinarea suferinţei fetale cu sîngerarea vaginală este sugestivă.

Modalităţi de diagnostic:

— vizualizarea directă şi palparea vaselor;
— monitorizarea inimii fătului;
— amnioscopia şi
— testarea prezenţei sîngelui fetal.

Scanned with OKEN Scanner

Vizualizarea şi palparea vaselor praevia se menţionează de un secol. Vasele pot fi identificate prin diametrul lor mic, mobilitatea redusă, absenţa spaţiului liber din jurul lor. Curl şi Johnson au palpat artera şi au demonstrat apariţia bradicardiei fetale în mai puţin de 30 de secunde; inima fetală a revenit la normal cînd s-a ridicat degetul explorator. S-a mai constatat bradicardie fetală şi după ce s-a exercitat o presiune abdominală, pentru a împinge craniul în pelvis. În aceste condiţii ECG fetală este valoroasă pentru a arăta variabilitatea inimii fetale.

Barham a propus ruperea membranelor sub controlul vederii: amniotomie sub amnioscopie. Amnioscopia trebuie practicată în caz de sîngerare în antecedente şi în caz de ritm fetal neregulat sau bradicardie. Dacă bolnava sîngerează, amnioscopia uşurează prelevarea sîngelui pentru examen şi testare. Vasa praevia implică pierderea de sînge fetal şi nu matern. Testul care s-a propus este mai simplu decît Apt test (Israel), care constă din: 2—3 ml sînge fluid se amestecă cu o cantitate egală de apă şi este centrifugat (2 minute la 2000 rot/min); supernatantul este decantat; o parte de 0,25 ml NaOH 1% este amestecată cu 5 părţi din fluidul roz decantat. În mai puţin de 2 minute hemoglobina adultă va forma un compus hemoglobină-alcal, care determină o culoare galben-brună. Hemoglobina fetală este alcalino-rezistentă şi soluţia devine roz. Rezultat fals-pozitiv în caz de talasemie, deoarece mama are hemoglobină fetală. Rezultat-fals negativ dacă mostra recoltată are foarte puţină hemoglobină.

Tratament. Vasele praevia sînt confundate cu dezlipirea prematură de placentă normal inserată şi cu placenta praevia. Tratamentul acestora înseamnă ruperea artificială a membranelor, manevră catastrofală în caz de vase praevia.

Vasele praevia sînt caz unic de suferinţă fetală fără afectare maternă. Fătul are numai 250 ml sînge şi nu poate tolera pierderile. Dacă fătul este viu, numai naşterea imediată îl mai poate salva. Dacă dilataţia este completă şi naşterea pe cale vaginală poate să aibă loc, această metodă este de ales. Mai frecvent, este necesară operaţia cezariană. Transfuzarea fătului este totdeauna necesară.

18.1.18. **Sindromul de venă ovariană dreaptă**

V. V. Vetrov ● Acuşertstvo i ghinechologhia 1981, nr. 9, pag. 54

Se ştie că vena ovariană dreaptă şi uterul au raporturi intime, fiind cuprinse într-o masă comună de ţesut conjunctiv. Sarcina favorizează dilataţia varicoasă a vaselor din micul bazin şi staza. Allem şi colab. consideră că în a 36-a săptămînă de sarcină diametrul venei ovariene se măreşte de la 9 la 26 mm. Mărirea diametrului venei şi apariţia unei presiuni venoase ridicate, determină comprimarea uterului, împiedicarea scurgerii urinii din rinichi şi dezvoltarea unor modificări de retenţie în căile urinare. De obicei, comprimarea ureterului este cel mai bine evidenţiată la nivelul primei vertebe sacrate. În tromboflebita venei ovariene drepte postpartum apar dureri în hipocondrul drept, febră, reacţii peritoneale, infecţii urinare. Patogenia sindromului nu este bine cunoscută pînă în prezent.

Unii autori consideră că apariţia lui este legată de particularităţile tulburărilor de dezvoltare embrionară a sistemului genital, alţii că tromboza venei ovariene dreaptă este dată de septicemia postpartum. Diagnosticul se precizează pe baza urografiei secretorii şi pielografiei retrograde, care arată o dilataţie ureterală deasupra zonei de strictură. Majoritatea autorilor consideră că cea mai efectivă metodă de tratament o constituie intervenţia chirurgicală în care se face fie tromb-

Scanned with OKEN Scanner

ectomie cu ligaturarea ulterioară a venei, fie rezecţia venei ovariene drepte în zona de localizare a trombusului. Terapia conservatoare este de obicei lipsită de eficacitate. Bolnavele acuză de obicei dureri în hipocondrul drept şi regiunea lombară dreaptă, care se accentuează cu precădere premenstrual. Adesea se asociază cu aceste fenomene o pielonefrită recidivantă.

18.1.19. **Modificarea distribuţiei glicozaminoglicanilor în colul uterin, în sarcină şi travaliu**

Maillot, Greilling — Germany, Aschen

Prin metoda cromatografică, Danforth şi colab. au demonstrat prezenţa hialuronidazei, condroitin 4-sulfatului, condroitin 6-sulfatului şi dermatansulfatului la colul în postpartum şi la negravide. Autorii articolului arată şi prezenţa keratansulfatului şi condroitinului.

Ţesutul de susţinere al colului arată o distribuţie caracteristică în ceea ce priveşte glicozaminoglicanii faţă de celelalte structuri. În ţesutul uscat de col uscat conţinutul de keratansulfat creşte în timpul sarcinii, în timp ce concentraţia de condroitin nu se modifică; condroitinsulfatul şi dermatanul scad simultan. Modificarea solubilităţii colagenului şi distribuţia glicozaminoglicanilor sînt legate de dilataţie.

Creşterea concentraţiei de hialuronat poate fi legată de creşterea apei de constituţie din colul gravid; o creştere a hialuronatului este asociată cu creşterea înmuierii colului. Ţesuturile devin mai rigide cu cît creşte concentraţia de condroitinsulfat.

Creşterea keratansulfatului influenţează biosinteza colagenului şi mai ales diametrul fibrelor de colagen, similar cu corneea şi există o scădere a diametrului fibrilar, paralelă cu creşterea concentraţiei de keratansulfat şi viceversa, modificarea glicozaminoglicanilor în colul uterului gravid influenţează şi metabolismul colagenului.

Colagenul există în ţesut sub formă activă şi inactivă; modificarea glicozaminoglicanilor poate induce trecerea colagenului din formă inactivă în formă activă în travaliu, permiţînd dilatarea colului uterin într-un timp optim.

18.1.20. **Acţiunea inhibitoare asupra miometrului a extractelor de corp galben gestaţional uman care conţin relaxină**

Nelly Szlachter, Elizabeth O'Byrne, Laura Goldsmith, Bernard G. Steinetz, Gerson Weiss ● Am. J. Obstet. Gynaecol., 136: 584, 1980

Relaxina este un hormon polipeptidic, secretat de corpul luteal uman de sarcină. Extracte apoase de corp luteal gestaţional uman, cu conţinut crescut de relaxină au scăzut amplitudinea contracţiilor fibrei miometriale (spontane) in vitro. Extractele de corp galben catamenial cu conţinut scăzut de relaxină nu au afectat acest tip de contracţii. Anticorpii precipitanţi antirelaxină au suprimat efectul acestui hormon asupra fibrei miometriale. Eliminarea (metabolizarea) relaxinei a fost confirmată bioexperimental. Aceste studii demonstrează o acţiune inhibitoare a relaxinei umane asupra ţesutului miometrial uman in vitro, acţiune care presupune

Scanned with OKEN Scanner

un mecanism de menținere a „liniștii" (non-reactivității) uterine în stadiul incipient al sarcinii.

Relaxina imunoreactivă este prezentă în serul matern pe parcursul sarcinii, începînd cu data primei menstruații care nu a mai survenit. Prezența precoce a relaxinei și capacitatea extractelor luteale de a scădea amplitudinea contracțiilor fibrei miometriale sugerează rolul unor substanțe relaxinice, alături de cel al progesteronului, în menținerea sarcinii incipiente, mai ales în perioada premergătoare steroidogenezei placentare active.

18.1.21. **Rolul ocitocinei plasmatice în declanșarea travaliului**

Vasicka A., Kumaresan P., Han G. S., Kugaresan M. ● *Amer. J. Obstet. Gynaec., 1978, 130, 3, 263—273*

Ocitocina are un rol esențial în declanșarea travaliului. Se admite că dacă în timpul sarcinii este capabilă să inducă o contractilitate uterină, la sfîrșitul sarcinii este răspunzătoare de începerea travaliului.

Totuși, dozările și studiile de pînă acum nu au adus decît noțiuni contradictorii asupra mecanismului exact; se pune într-adevăr problema tehnicilor radioimunologice de dozare. Au apărut următoarele obiecții:

— prin metoda Kumaresan se dozează ocitocina și cu alți hormoni, printre care hormonul antidiuretic sau alte proteine nespecifice;

— în plus, nu există acțiune proteolitică a hormonului marcat.

Dimpotrivă, se pare că există diferențe importante între puterea imunologică a diferitelor ocitocine, de unde necesitatea unei standardizări a măsurătorii în picograme. Dozările au fost practicate la 15 femei în fiecare săptămînă în timpul sarcinii și în fiecare oră în timpul travaliului. 13 femei au născut la termen și 2 după termen.

Rezultate. În timpul sarcinii rezultatele sînt variabile la fiecare femeie. Se constată două vîrfuri, în a 24-a și a 34-a săptămînă, apoi o creștere începînd din a 36-a săptămînă. Cifrele variază cu patologia asociată, crescînd în caz de preeclampsie.

La începutul travaliului nu se constată o creștere evidentă, așa cum s-a semnalat adesea; dimpotrivă, ocitocina scade în 7 din 15 cazuri.

În cursul travaliului, de asemenea, cifrele sînt variabile. Se observă o creștere în momentul ruperii membranelor, coborîrii capului, rotării interne, dilatației complete, distensiei vaginale și expulziei.

Este important de subliniat că cea mai importantă creștere, care survine în expulzie, este abolită în caz de anestezie locală indiferent de modul acesteia (inhibarea efectului Ferguson). Dimpotrivă, anestezia generală lasă să persiste arcul reflex.

Ocitocina în sîngele fetal: în 7 cazuri nivelul era superior în sîngele fetal față de sîngele matern. În aceste 7 cazuri travaliul a fost laborios și a existat o suferință la naștere, ceea ce dovedește trecerea transplacentară a ocitocinei.

Discuții. Lucrările relatate aici au dus la următoarele concluzii:

— ocitocina este prezentă în plasmă în timpul sarcinii;

— cantitatea ocitocinei crește pe măsură ce sarcina evoluează;

— nu se constată nici un vîrf la debutul travaliului;

— vîrfuri neregulate se constată în timpul travaliului fără o progresie adevărată;

— problema mecanismului declanșării travaliului se poate îndrepta în altă direcție, pornind de la aceste date.

Scanned with OKEN Scanner

Se atribuie un rol major ocitocinei în acest mecanism, de unde la un moment chiar ideea opririi naşterilor premature cu un antiocitocic. De fapt, se insistă în prezent asupra acţiunii prostaglandinelor. Acestea sînt eliberate fiziologic prin senescenţa ovulară şi bineînţeles placentară, dar de asemenea, se eliberează patologic prin agresiuni mecanice (cum ar fi injectările de ser intraamniotic) şi antrenează eliberarea de substanţe hidrolitice, care au o acţiune de sensibilizare a ocitocinei circulante.

18.1.22. Concentraţiile acidului uric şi oxipurinelor materne şi fetale în timpul travaliului şi postpartum

Henk, Wallenburg, Bernard, Vankeel, Rotterdam, The Netherlands ● American Journal of Obstetrics and Gynaecology, 1980, nr. 2, p. 513—518

Concentraţiile acidului uric şi oxipurinelor au fost determinate enzimatic în plasma scalpului fetal, lichidul amniotic şi plasma venoasă maternă, simultan colectate în timpul inducerii naşterii cu ocitocină la 19 parturiente la termen.

Valorile au fost comparate cu concentraţiile din plasma arterială şi venoasă şi plasma maternă scoase imediat postpartum. În cursul travaliului, abia înaintea degajării fetale nivelul acidului uric este semnificativ scăzut şi concentraţiile oxipurinelor sînt semnificativ ridicate faţă de nivelurile corespunzătoare materne. Aceste diferenţe au lipsit cînd s-au comparat concentraţiile fetale şi materne. Este concludent faptul că valorile acidului uric şi ale oxipurinei în plasma cardiacă nu reflectă nivelurile fetale din timpul naşterii. Cauza acestei discrepanţe rămîne obscură.

Din studiul prezentat de autori reiese că nivelurile materne ale acidului uric şi oxipurinelor nu arată schimbări semnificative în timpul travaliului indus ocitocic şi al naşterii. Concentraţiile materne ale acidului uric şi oxipurinelor, determinate imediat postpartum, în studiul lor, sînt similare cu valorile parturientelor cu travaliu spontan, menţionate în studii anterioare de alţi cercetători.

Dacă se acceptă faptul că transferul placentar al purinelor este guvernat de difuzia simplă, de concentraţiile maternofetale şi de corelaţiile observate în timpul travaliului, se poate spune că transferul acidului uric se face de la mamă la făt, iar al oxipurinelor de la făt la mamă.

Absenţa unei corelări semnificative între concentraţiile venoase materne şi fetale ale oxipurinelor ar putea fi explicată prin rapida oxidare a oxipurinelor la acid uric, care se petrece la toate organele materne care conţin xantinoxidaza, precum şi în ficatul matern. Nivelul ridicat al concentraţiei acidului uric găsit în lichidul amniotic este în acord cu datele altor studii, sugestivă fiind excreţia acidului uric prin rinichiul fetal.

Datele obţinute la gravidele normale în timpul travaliului sînt compatibile cu datele experimentale anterioare asupra transferului difuzional al purinelor la maimuţa Rhesus. Concentraţiile acidului uric şi oxipurinelor determinate în plasma scalpului fetal au arătat valori diferite de cele obţinute din plasma arterială şi venoasă. În acord cu alte studii, autorii au găsit concentraţii ale acidului uric şi oxipurinelor în eşantioane perechi ale plasmei materne şi fetale, corelate egal şi semnificativ.

Totuşi, concentraţiile acidului uric în plasma scalpului fetal sînt micşorate semnificativ şi nivelurile oxipurinelor sînt crescute semnificativ în comparaţie cu eşantioanele plasmei materne corespunzătoare.

Scanned with OKEN Scanner

Cauza discrepanței observată între valorile acidului uric fetal și oxipurinelor în plasma scalpului înainte de naștere și în plasma cardiacă după naștere, nu este clară. Schimbări ale concentrațiilor acidului uric și oxipurinelor în plasma fetală ar putea fi datorate schimbărilor dintre concentrațiile din celulele roșii și din plasmă.

Autorii nu au măsurat concentrațiile acidului uric și oxipurinelor în eritrocite, dar Hayashi a raportat faptul că în celulele roșii fetale concentrația acidului uric este de aproximativ 17% din cea a plasmei, iar concentrația oxipurinelor în eritrocite este mai mare de aproximativ 2 ori decît nivelul din plasma fetală. Acești autori presupun că globulele roșii din sînge servesc ca suporturi pentru bazele purinice. Pe de altă parte, studii anterioare nu au arătat nici o dovadă pentru transportul acidului uric sau hypoxantinei care traversează membrana eritrocitară împotriva concentrației sau împotriva unui gradient electric.

Totuși, concentrația acidului uric crescută și scăderea nivelurilor oxipurinelor în plasmă sau comparate cu plasma scalpului fetal sînt greu de explicat pe baza schimburilor între concentrațiile din eritrocite și din plasmă.

S-a demonstrat că echilibrul maternofetal al concetrațiilor acidului uric și oxipurinelor există imediat după naștere, în contrast cu diferența semnificativă a concentrațiilor maternofetale observate în timpul travaliului și nașterii, ceea ce sugerează modificări în shimbările din transferul placentar în timpul perioadei scurte din jurul nașterii. Studii mai îndepărtate trebuie ori să susțină ori să respingă aceste ipoteze.

18.1.23. **Ritodrina peroralã în tratamentul travaliului prematur**

R. Creasy, M. Golbus, R. Laros, J. Parer, J. Roberts ● *Am. J.O.G. vol. 137, nr. 2, pag. 212—219*

Un lot de 70 de gravide cu travaliu prematur și membrane intacte au fost tratate cu ritodrin-hidroclorid, pentru prevenirea nașterii premature. S-a obținut tocoliză timp de 24 de ore.

Dacă amenințarea de naștere prematură s-a repetat, tratamentul intramuscular sau peroral a continuat. S-a administrat tratamentul intramuscular după prima zi timp de 34 de zile.

La 55 de femei la care s-a administrat numai peroral, au existat cîteva cazuri la care a fost necesară și administrarea intramusculară.

Efectele cardiovasculare, cum ar fi tahicardia și palpitațiile materne, au fost frecvente, dar bine tolerate. Rezultatele sugerează că ritodrina orală scade incidența nașterilor premature.

18.1.24. **Tocoliza prin betamimetice și cardiopatiile**

J. F. Monod, P. De Grandi ● *J. Gyn. obst. biol. repr., 1981, 10, nr. 5, par. 493—499*

Tocoliza prin betamimetice face apel la droguri specifice, care nu sînt fără riscuri materne sau fetale și care suscită de cîțiva ani experimentări farmacologice pe animale și clinice. În prezent, datele din literatură arată că între 3—5% din sarcini beneficiază de o tocoliză prin betamimetice.

Scanned with OKEN Scanner

În timpul administrării betamimeticelor în scop tocolitic este necesară o supraveghere pentru a avea date asupra complicaţiilor cardiace materne, fetale şi neonatale, imputabile drogurilor şi care par să indice o patogenie plurifactorială după analize extrem de complexe.

La inimă, mediatorii simpatici provoacă creşterea frecvenţei sinusale şi viteza de conducere în nodul atrioventricular, astfel că apare o creştere a contractibilităţii atriale ventriculare.

Aceşti mediatori simpaticomimetici acţionează asupra betareceptorilor aflaţi în centrii cardiaci de excitaţie şi conducţie nervoasă.

Experimentele făcute pe fibra miocardică izolată au arătat că efectele inotrop pozitiv, cronotrop pozitiv, ca şi efectul dromotrop pozitiv asupra conducerii atrioventriculare se bazează pe o creştere a influxului transmembranar al ionului de calciu. Adrenalina provoacă o creştere a influxului transmembranar al ionului de calciu. Ionii de calciu, liberi, stimulează activitatea ATP-azei miofibrilare dependentă de Ca^{++}. Rezultă un consum crescut de ATP şi o creştere a consumului de oxigen.

În doze crescute, betamimeticele sporesc efectele calciului, care măreşte excitabilitatea, creşte frecvenţa automatismului sinusal, viteza de conducere atrioventriculară şi contractibilitatea atrioventriculară.

Pericolele utilizării betamimeticelor rezultă din faptul că efectele fiziologice devin uşor patologice dacă dozele cresc, ceea ce duce la un aflux masiv de Ca^{++}, în celula miocardică; astfel se consumă în exces ATP şi CP, ce duc la leziuni funcţionale şi structurale ale mitocondriilor, cu pierderea capacităţii de fosforilare. Deficitul de fosfat care este un energetic, şi nevoile crescute de oxigen ale inimii pot să ducă la leziuni structurale şi morfologice, de tip necroze diseminate subendocardice.

În timpul unei tocolize de lungă durată, chiar cu doze relativ scăzute, se poate instala necroza subendocardiacă diseminată. Fibrele necrozate sînt înlocuite cu ţesut conjunctiv şi dau imaginea histologică a unei cardiopatii hipertrofice, care reflectă o încărcare cronică a miocardului cu Ca^{++}. Cu ajutorul Ca^{++} marcat, Fleckstein a demonstrat la şoricioaică rolul patogenic decisiv al Ca^{++} în geneza necrozei miocardice diseminate.

Experimentări pe animal au demonstrat că şi alte substanţe cresc potenţialul cardiotoxicităţii betamimeticelor, din care menţionăm corticosteroizii şi vitamina D2. Aportul de săruri de calciu crescut, o carenţă alimentară de potasiu sau magneziu, reprezintă un risc potenţial de necroză pentru miocard.

Prevenirea necrozelor miocardice se poate face prin împiedicarea supraîncărcării miocardului cu Ca^{++}, administrînd antagoniştii Ca^{++}, cum este Veragomil, care inhibă cuplarea electromecanică actină-miozină, ce induce contracţia fibrei miocardice. Această substanţă reduce influxul transmembranar de Ca^{++} şi nu are efect asupra betareceptorilor uterini şi cardiaci. De aceea Fleckstein propune utilizarea antagoniştilor Ca^{++} în obstetrică în asociere cu betamimetice. Antagoniştii Ca^{++} au avantajul că exercită o acţiune sinergică împreună cu betamimeticele asupra fibrei musculare uterine, de unde rezultă diminuarea contractilităţii.

Asupra miocardului fetal uman betamimeticele au aceeaşi acţiune necrozantă diseminată, dar asocierea cu antagoniştii ionului de Ca^{++} reduc sau anihilează efectul.

Numeroase observaţii clinice materne de edem pulmonar acut cu stare de şoc (Bender şi Conradt), insuficienţă biventriculară (Cartensen, 1979), infarct miocardic (Boss, 1979), ischemie cardiacă (Monod, 1978) în timpul tocolizelor, atestă cele afirmate.

De asemenea, observaţii clinice fetale cum ar fi hipertrofia ventriculară dreaptă, tulburările de conducere, hipertrofia stîngă, stenoza aortică, fibroza cardiacă cu

Scanned with OKEN Scanner

necroză miocardică diseminată (Trolpa, 1977) vin în sprijinul datelor experimentale.

În concluzie, se poate spune că afecţiunile cardiace contraindică tocoliza prin betamimetice.

Înainte de începerea unui tratament tocolitic este necesară o anamneză cardiologică şi un examen cardiopulmonar complet, clinic, ECG, o dozare de electroliţi şi creatinchinază.

În timpul tratamentului tocolitic intravenos, trebuie repetate zilnic ECG, dozarea electroliţilor şi a creatinchinazei o dată pe săptămînă. Tensiunea arterială trebuie măsurată de două ori pe zi. Asocierea la tratamentul cu betamimetice a vitaminei D, calciului, corticoizilor, ca şi utilizarea fluotanului în anestezie, pot fi incriminate în acţiunea necrogenică potenţială asupra miocardului.

Rolul protector al antagoniştilor Ca, cum ar fi veropanilul sau a unui beta-l-blocant specific, cum ar fi metropolul, sînt de un folos real.

18.1.25. **Nivelul ocitocinazei în ser şi sarcinile patologice**

Barbanti-Silvia, C—Quintini, L. Fava, A. Survara, A. Bellini ● Minerva Ginec., 1978, nr. 30, p. 239

Interesul dozării enzimei placentare care este ocitocinaza (cystin-aminopeptidaza) pentru urmărirea sarcinilor patologice este foarte diferit apreciat de autori. În această lucrare, autorii şcolii moderne care au determinat într-un studiu anterior valorile progresiv crescînde în cursul sarcinii a acestei enzime, le-au studiat de această dată în diferite situaţii de patologie gravidică.

Ţinînd cont de simplicitatea şi rapiditatea acestei dozări, ei conchid că studiul curbei nivelurilor serice ale ocitocinazei poate să prezinte interes diagnostic şi prognostic, deloc neglijabile în urmărirea sarcinilor cu risc.

18.1.26. **Nivelul hormonilor din plasma femeilor cu ameninţare de avort în timpul tratamentului prin acupunctură**

G. M. Vorontsova, V. A. Malysheva ● Acuşerstvo i ghinekologhia 1981, nr. 5, pag. 19—20

În rezolvarea problemei avortului spontan un rol important îi revine evidenţierii şi studiului detaliat al metodelor de inhibiţie a contractilităţii uterine. Sînt cunoscute preparatele farmacologice ca betamimeticele, care au o acţiune relaxantă asupra miometrului. Totuşi aceste droguri pot să aibă efecte secundare nedorite asupra femeii gravide (hipotensiune, tahicardie). Necesitatea excluderii acestor efecte adverse impun din ce în ce mai mult utilizarea metodelor terapeutice nemedicamentoase, în speţă acupunctura.

Acupunctura este folosită în obstetrică pentru declanşarea naşterii la gravidele la termen, în sarcina prelungită, ca şi în cazul morţii intrauterine a fătului (Stepanov, Kubista, Kucera). Cu o eficacitate apreciabilă, acupunctura a fost folosită în vederea scăderii excitabilităţii uterine în ameninţarea de avort şi de naştere prematură (Voronţova). În lucrarea prezentă au fost studiate 24 de gravide, cu ameninţare de avort, care au fost tratate prin acupunctură. A fost studiat nivelul de estradiol, estriol, progesteron, corticosteroizi. S-a constatat că în condiţiile folosirii unor procedee speciale de acupunctură, paralel cu scăderea activităţii contractile a uterului, creşte în mod evident

Scanned with OKEN Scanner

concentrația de progesteron și corticoizi. Efectul pozitiv al acupuncturii s-a manifestat imediat, după prima sau a doua ședință, prin scăderea tonusului uterin crescut; ulterior, după 3—4 ședințe s-a constatat și o scădere progresivă a amplitudinii și duratei contracțiilor uterine. Înregistrarea activității contractile a uterului și măsurarea concentrației plasmatice hormonale s-a efectuat înainte de tratament și după 3—5 zile, cînd s-a obținut o scădere stabilă a contractilității și a tonusului uterin.

Datele obținute duc la presupunerea că una din verigile mecanismului acțiunii relaxante a acupuncturii la gravidele cu amenințare de avort, îl constituie creșterea concentrației de progesteron plasmatic, care apare evidentă la 3—5 zile de la începerea ședințelor de acupunctură.

Aceste date concordă cu aserțiunea că progesteronul are un efect frenator asupra activității contractile a mușchiului uterin și contribuie la menținerea sarcinii. Creșterea concentrației de corticoizi și progesteron reprezintă o reflectare a stării axului hipotalamo-hipofizo-ovarian.

Este cunoscut faptul că sub acțiunea procedurilor de acupunctură, crește producția de ACTH, care stimulează activitatea corticosuprarenalei și, implicit, steroidogeneza. Sinteza crescută de corticoizi este însoțită și de o sinteză crescută a precursorilor, și anume a progesteronului. Este posibil ca nivelul crescut de progesteron după tratamentul prin acupunctură să reflecte tocmai această interrelație. Concentrația estriolului și cea a lactogenului placentar, care reflectă starea unității fetoplacentare nu au fost modificate după un tratament de 3—5 zile.

18.1.27. **Influențarea morbidității infecțioase materne prin manevre obstetricale (amnioscopie, amniotomie, examene vaginale) și durata travaliului**

K. Kouam, E. C. Miller, Berlin ● Zentralblatt für Gynäkologie, 1981, 103, nr. 13

Se prezintă o analiză detaliată asupra 139 de nașteri induse după amnioscopie, și examinări ale colului uterin comparativ cu 104 nașteri spontane la termen, după ruperea membranelor, cu referire la riscul de infecție maternă. Morbiditatea infecțioasă este dependentă de intervalul scurs de la ruperea membranelor și este direct proporțional cu durata contracțiilor uterine chiar pe membrane intacte. Morbiditatea crește paralel cu numărul amnioscopiilor efectuate și după operația cezariană. Coloratura patologică a lichidului amniotic și tactele vaginale afectează morbiditatea.

18.1.28. **Interrelații între nivelul polizaharidelor serice materne și prognosticul iminenței de avort**

G. Stranz, G. Ropcke, Wismar ● Zentralblatt für Gynäkologie, 1981, 103, nr. 13, p. 758

Se compară nivelul seric al polizaharidelor (SP_3) pe un lot de 359 de avorturi și 550 de sarcini normale.

În perioadele precoce nivelul polizaharidelor nu permite o apreciere a prognosticului, posibilă numai începînd din săptămîna a 10-a de sarcină. Este stabilit că valori mai mici de 200 mg/l, indică moartea fătului.

Scanned with OKEN Scanner

18.1.29. Distribuția activității poliaminoxidazei (PAO) în compartimentul feto-matern

G. Illei, D. M. L. Morgan ● British Journal of Obstetrics and Gynaecology, 1980, vol. 86, nr. 11, p. 873

Activitatea poliaminoxidazei a fost măsurată în diferite compartimente ale unității fetoplacentare prin metode radiochimice. Activitatea în sîngele retroplacentar (în special cel intervilos) a fost de 20—30 de ori mai mare ca în sîngele uterin sau periferic. Nu s-a găsit nici o activitate a PAO în sîngele din cordon. Nivelul enzimei în sîngele periferic la 72 de ore de la naștere a devenit practic nul. Datele preliminare indică că PAO poate să fie produsă de deciduă mai curînd decît de placentă, ceea ce sugerează că PAO poate constitui un factor important al barierei locale imunitare, formată de patul placentar, care încearcă să protejeze alografa fetală de rejecția imună maternă, avînd un efect local supresiv.

18.1.30. Raportul clearance amilază/creatinină (Cam/Ccr%) în sarcina normală și complicată cu pancreatită, hiperemesis gravidarum și toxemie

Greggory R., De Vore M. D., Michael Braken, Ph. D. and L. Richard, Berkowitz M. D. ● American Journal of Obstetrics and Gynaecology, 1980, vol. 136, nr. 6, p. 747

Raportul Cam/Ccr% este apreciat de autori ca valoros în diagnosticarea pancreatitei. Acest raport a fost determinat în sarcina normală și la femeia negravidă. Raportul Cam/Ccr% a fost mai mic ($p < 0{,}05$) în timpul sarcinii, în comparație cu femeia negravidă, datorită clearance-ului creatininei, care este crescut în sarcină. Raportul Cam/ccr% a fost găsit crescut la gravida cu pancreatită. Două din 4 gravide cu diagnosticul de disgravidie de prim trimestru (hiperemesis gravidarum) au prezentat creșteri ale raportului Cam/Ccr%. Toxemia însoțită de dureri epigastrice a arătat un raport ridicat al Cam/Ccr% în toate cazurile explorate, în timp ce toxemiile fără dureri epigastrice au prezentat valori normale, ceea ce presupune interesarea pancreatică în cazul anterior.

Raportul Cam/Ccr% în sarcină este mai mic ca la femeia negravidă, fapt care trebuie luat în considerație cînd se analizează o gravidă suspectată de pancreatită.

În cazul gravidelor cu diagnostic de hiperemesis gravidarum și toxemie, se vor face determinări seriate ale raportului Cam/Ccr%, în vederea supravegherii apariției unei pancreatite.

18.1.31. Studiul răspunsului imun matern la antigenii placentari: absența unui factor de blocaj din sîngele unor femei cu avorturi habituale

W. H. Stimson, A. F. Strachan, A. Shepherd ● British Journal of Obstetrics and Gynaecology, 1979, vol. 86, nr. 1, p. 41

Activitatea inhibitorie migratorie a leucocitelor a fost folosită pentru a stabili reactivitatea celulelor recoltate de la femeile în postpartum față de antigenul placentar.

Scanned with OKEN Scanner

Leucocitele de la primiparele normale răspund la propriile lor antigene placentare şi au un grad limitat de reactivitate încrucişată cu produşii alogenici. Plasma autologă suprimă această recunoaştere antigenică, iar factorul responsabil a fost arătat ca fiind un anticorp IgG.

Leucocitele de la 5 femei cu avorturi spontane au răspuns de asemenea la extractele placentare autologe, dar nu s-a putut detecta nici un factor imunosupresiv în sîngele lor. Aceasta sugerează că antigenii ţintă pentru limfocitele materne sînt prezenţi în placentă, iar prezenţa anticorpilor blocanţi din sîngele matern asigură dezvoltarea normală a sarcinii pînă la termen, datorită acţiunii lor imunosupresive, reglatoare.

18.1.32. Excreţia de catecolamine la gravidele cu sarcină depăşită înainte de naştere

K. A. Kuryskeva, N. R. Zavforodny ● Akuserstvo i ghinekologhia, 1981, nr. 8, p. 37—39

Prin examinarea a 102 gravide înainte de naştere, s-a demonstrat că în sarcina cu adevărat prelungită are loc o scădere a excreţiei de catecolamine, dată în special de reducerea conţinutului de noradrenalină.

Acelaşi studiu arată că în sarcina la termen, apariţia travaliului este precedată de o excreţie ridicată de catecolamine în special de noradrenalină. Scăderea activităţii funcţionale a sistemului simpatoadrenergic duce, după toate aparenţele, la întărirea declanşării spontane a travaliului.

18.1.33. Valorile unor parametri de imunitate celulară în cursul sarcinii fiziologice, al travaliului şi al sarcinii prelungite

S. D. Bulienko, P. I. Fogel, T. I. Stepnova, K. S. Palmar ● Akuşerstvo i ghinekologhia, 1981, nr. 8, p. 25—37

Sarcina normală este însoţită de o inhibiţie progresivă a parametrilor reacţiei de transformare blastică a limfocitelor, stimulate de fitohemaglutinină, ceea ce favorizează evoluţia normală a sarcinii. Înaintea travaliului, ca şi în timpul acestuia, se observă o acţiune considerabilă a reacţiei de transformare blastică a limfocitelor. În sarcina prelungită (săptămînile 41—43), valorile reacţiei de transformare blastică a limfocitelor rămîn scăzute, ceea ce permite întrebuinţarea acestui test pentru diagnosticul acestei patologii obstetricale.

Absenţa activării limfocitelor timodependente în sarcina prelungită contribuie probabil la prelungirea sarcinii şi la întîrzierea apariţiei travaliului.

18.1.34. Modificările reactivităţii imunologice nespecifice a organismului parturientelor cu travaliu prelungit

V. I. Yakute ● Akuşerstvo i ghinekologhia, 1981, nr. 8, p. 41—43

La 15 parturiente cu travaliu prelungit au fost studiate activitatea serului sangvin, titrul complementului, activitatea lizozimului seric, B-lizina şi activitatea

Scanned with OKEN Scanner

fagocitară a leucocitelor. Analizele au fost efectuate în prima, a 4-a și a 8-a zi din perioada postnatală. Inhibiția factorilor celulari și umorali ai imunității nespecifice la parturientele cu travalii prelungite a fost clar dovedită, în comparație cu datele obținute la grupul de control, constituit din gravide cu durată normală a travaliului. De aceea, travaliul prelungit poate fi privit ca una din cauzele care duc la creșterea incidenței morbidității în postpartum.

18.1.35. **Modificarea nivelului de activitate a sistemului kalicreinkininic din plasma gravidelor și lăuzelor cu disgravidie de ultim trimestru**

V. S. Artanconov, E. N. Peșii ● *Akuşerstvo i Ghinekologhia, 1981, nr. 3, p. 29—31*

A fost studiat nivelul de funcționalitate al sistemului plasmatic kalicreinkininic la gravide și lăuze cu disgravidie tardivă. Paralel s-a studiat sistemul coagulant. Rezultatele obținute au fost comparate cu indicatori analogi de la femei cu sarcină fiziologică și naștere normală. S-a dovedit că activitatea sistemului kalicreinkininic la gravidele cu disgravidie tardivă este sensibil scăzută.

Modificările activității sistemului kalicreinkininic sînt totdeauna legate de modificări ale sistemului coagulant al sîngelui.

18.1.36. **Proteina C-reactivă ca un indicator al morbidității infecțioase în ruptura prematură de membrane**

Merk I. Evans, Semir N. Hajj, Lawrence D. Devoe, Neil S. Angemann, Atf. H. Moawad ● *Amer. Journ. Obstet. Gynaecol., 1980, 38: 648*

Îngrijirea bolnavelor cu ruptură prematură de membrane este una din cele mai mari dileme în obstetrică, deoarece ruptura prematură de membrane crește semnificativ riscul prematurității, ca și al infecției puerperale severe. Infecția incipientă nu poate fi prezisă sau detectată cu certitudine folosindu-se metodele obișnuite de laborator. Nivelul proteinei C-reactive din ser a fost evaluat împreună cu numărul de leucocite și evoluția temperaturii corporale la gravidele cu ruptură prematură de membrane, ca și la subiecții de control. Valorile ridicate ale proteinei C- reactive din ser constituie un indicator prețios, care permite diferențierea gravidelor cu potențial infecțios morbid de cele care nu au acest potențial.

La 109 paciente au fost 11 rezultate fals negative, nici un rezultat fals pozitiv. La 14 din 20 de bolnave cu infecție amniotică clinică, proteina C-reactivă avea valori ridicate cel puțin cu 12 ore înaintea modificării oricăror alți parametri. Rezultatele arată că măsurarea nivelului proteinei C-reactive poate fi un indicator precoce al riscului de apariție a morbidității infecțioase și poate fi folosit în cadrul îngrijirii selective a gravidelor cu ruptură prematură de membrane. Posibilitatea detectării precoce a infecției amniotice permite să se mai aștepte cu declanșarea nașterii, care pe de o parte îngăduie maturarea fătului, pe de alta scade riscul urmărilor infecțiilor amniotice. Proteina C-reactivă semnalată pentru prima dată de Tillet și Francis, a fost descrisă mai tîrziu de Lofstrom ca o „proteină a fazei acute în ser și identificată ca fiind proteina C-reactivă".

Scanned with OKEN Scanner

Investigaţiile ulterioare au arătat că nivelul seric al proteinei C-reactive creşte în procesele inflamatorii cronice, infecţii şi necrozele tisulare. Recent, Hajj şi colab. au arătat interesul proteinei C-reactive în diferenţierea afecţiunilor genitale inflamatorii de cele neinflamatorii. Puţine probleme obstetricale au stîrnit atîtea controverse ca cea a îngrijirii gravidelor cu ruptură prematură de membrane. Înaintea apariţiei unor antibiotice puternice, cu spectru larg, a secţiilor de terapie intensivă pentru nou-născut şi a unor agenţi tocolitici majori, ruptura prematură de membrane a însemnat o ameninţare serioasă pentru mamă, existînd totodată şanse foarte scăzute de supravieţuire a fătului.

În prezent, posibilitatea de a trata infecţia serioasă, de a salva fătul prematur şi de a stopa travaliul, a avut un impact puternic asupra atitudinii de îngrijire a cestor bolnave. Cu toate acestea, atitudinea „expectativă" în ruptura prematură de membrane ar fi oarecum riscantă în lipsa unui indicator precoce al infecţiei. Se ştie că indicatorii standard ai infecţiei, numărătoarea de leucocite, formula leucocitară, VSH, sînt modificate într-o măsură variabilă de ciclul menstrual, sarcină, şi în special de travaliu. Modificările consecutive stresului pot să determine de asemenea dificultăţi în interpretarea leucogramei. Prezenţa formelor leucocitare tinere a granulaţiilor leucocitare toxice sau a bacteriilor fagocitate sînt indicatori mult mai siguri, dar care adesea nu sînt detectaţi în primele stadii ale procesului infecţios. În 10% din cazurile studiate, valorile proteinei C-reactive au fost fals negative în cursul unui proces infecţios precoce, care de asemenea nu a reuşit să fie pus în evidenţă de alţi parametri de laborator. Din aceste 11 bolnave, la 6 există evidenţa histologică de corioamniotită după naştere, 4 au prezentat stare subfebrilă, fără evidenţă histologică de corioamniotită, iar un nou-născut a făcut o infecţie ß-streptococică, lichidată de tratamentul cu antibiotice. Deşi autorii au inclus corioamniotita histologică ca un punct terminal în cazurile presupuse a fi pozitive, prezenţa infiltraţiei leucocitare nu înseamnă o boală clinică. În maternitatea din Chicago, autorii au găsit că aproape 1/3 din placente aveau infiltraţie leucocitară. În cazurile de ruptură prematură de membrană, în care infecţia este sugerată numai de unul din parametrii clinici standard care devine anormal, dozarea proteinei C-reactive poate să prevadă prezenţa histologică a corioamniotitei cu exactitate de 100%. La 97% din bolnavele cu niveluri ridicate de proteine C-reactivă s-a făcut confirmarea histologică a morbidităţii. În final, datele prezentate demonstrează că dozarea proteinei C-reactive este un test folositor în detectarea precoce a infecţiei amniotice.

18.1.37. Conţinutul de prolactină în sistemul mamă-făt-placentă în naşterea prematură

P. Khertz ● Akuserstvo i Ghinekologhii, 1981, nr. 6, p. 41—43

A fost determinat nivelul prolactinei prin metoda radioimunologică la 40 de parturiente. Determinarea s-a făcut din sîngele venos al mamei, ca şi din artera şi vena ombilicală ale fătului.

S-a arătat că nivelul de prolactină conţinut în sîngele din vena mamei, din artera şi din vena ombilicală a fătului a fost mult mai ridicat în săptămînile 33—36 de sarcină, în comparaţie cu săptămînile 28—32, dar în a 40-a săptămînă de sarcină scade din nou. Nu s-a găsit nici o corelaţie între modificările nivelului de prolactină din sîngele venos matern şi cel din artere şi vena ombilicală ale fătului. Nivelul prolactinic din

Scanned with OKEN Scanner

serul sangvin al sîngelui venos matern, ca şi cel din artera şi vena ombilicală obţinute de la operaţia cezariană în afara travaliului au arătat valori mai mari decît la naşterea spontană.

18.1.38. Evoluţia şi rezultatul sarcinii la 25 de bolnave cu microadenoame hipofizare

R. Jewelewicz, R. L. Van de Wiele ● Amer. J. Obstet. Gynaecol., 1980, 136, 339

25 de bolnave între 23 şi 39 de ani, cu amenoree cu durata cuprinsă între 18 şi 168 de luni, galactoree, hiperprolactinemie (niveluri de prolactină cuprinse între 45 şi 370 ng/ml) şi aspect radiologic de microadenoame pituitare, au fost tratate cu bromcriptină (Lergotril), în doză de 7,5 mg/zi, timp de 2—16 săptămîni, pînă la apariţia sarcinii.

Toate bolnavele au născut. Urmărirea în timpul sarcinii s-a făcut prin vizite frecvente şi examinări lunare ale cîmpului vizual, începînd cu luna a VI-a pînă la naştere.

Toate gravidele au avut sarcini cu evoluţii normale şi au născut un singur copil; nu s-a dezvoltat nici un simptom neurologic sau vizual pe parcursul gestaţiei. Toţi nou-născuţii au fost normali; 12 din ei au fost alimentaţi natural, ceilalţi, în mod voluntar, nu au fost hrăniţi în acest fel.

Funcţia menstruală s-a reluat după naştere la 2 din paciente, iar una a rămas gravidă spontan.

Autorii sînt de părere că prezenţa microadenoamelor pituitare neînsoţite de simptome neurologice sau vizuale, nu ar constitui o contraindicaţie pentru inducţia ovulatorie şi sarcină. Cele mai multe din aceste sarcini au o evoluţie normală. Dacă simptomele apar în cursul sarcinii, ele pot fi tratate medical, sau, în cazuri extreme, chirurgical.

18.1.39. Progesteronul, 17-hidroxiprogesteronul, estradiolul şi estriolul spre sfîrşitul sarcinii şi în travaliu

R. S. Matur, Ph. D., Sara Landgrebe, B. S., H. Oliver Williamson, Charleston, South Carolina ● Amer. Journ. Obstet. Gynaecol., 1980, vol. 136, nr. 1, p. 25

Au fost dozate progesteronul, 17-hidroxiprogesteronul, estradiolul şi estriolul în plasma recoltată de la 30 de gravide, care nu au avut complicaţii în ultimele 8 săptămîni de gestaţie. Aceleaşi dozări au fost făcute la un alt grup de 27 de gravide, care nu prezentau complicaţii, în perioada III-a a travaliului. Nivelul progesteronului, 17-hidroxiprogesteronului şi estradiolului a fost maxim în ultimele 3 săptămîni.

Concentraţia de estrol creşte progresiv. Nivelurile acestor steroizi în al II-lea stadiu al travaliului nu diferă statistic de celelalte stadii premergătoare travaliului. S-a conchis că declanşarea travaliului nu este asociată cu schimbări pronunţate în nivelurile acestor steroizi.

Scanned with OKEN Scanner

18.1.40. **Provocarea travaliului cu o doză scăzută de prostaglandină $F_2\alpha$ și cu Ocitocin**

Laxmi V. Baci, H. Roy Petrie, Steven N. Cartis New York ● Amer. Journ. Obstet. Gynaec., 1980, vol. 136, nr. 1, p. 28

S-a efectuat un studiu asupra a 50 de paciente, utilizîndu-se doze scăzute de Ocitocin sau $PGF_2\alpha$, administrate intravenos, în scopul declanșării travaliului, în cazurile în care riscurile sînt foarte mari. Ambii agenți au fost la fel de eficienți în declanșarea travaliului. Nu s-au constatat complicații majore, nici în cazul mamei, nici în cazul copilului. Posibilitatea provocării travaliului cu doze relativ mici din ambii agenți a fost o descoperire neașteptată.

18.1.41. **Tratamentul conservator al ruperii premature a membranelor feților în cadrul populațiilor cu nivel socio-economic scăzut**

James Schreibei, Thomas Benedetti, Los Angeles, California ● Amer. Journ. Obstet. Gynaec., 1980, vol. 136, nr. 1, p. 92

Părerile sînt împărțite asupra ruperii membranelor, asociată cu gestația prematură (PROM). Unii autori sînt de părere că nașterea trebuie să fie imediată, în timp ce alții recomandă amînarea, în speranța scăderii riscurilor de morbiditate și mortalitate, asociate cu prematuritatea. S-au studiat 90 de sarcini cu această complicație obstetricală, pentru a se determina factorii de risc, în cadrul populațiilor cu nivel socio-economic scăzut. Toate bolnavele au stat în repaus la pat, pînă la declanșarea nașterii, prin travaliu sau după apariția amniotitei. Amniotita a survenit la 27% din bolnave. Proporția nu a crescut în urma prelungirii gestației. Sindroamele de insuficiență respiratorie de surfactant (RDS) a fost una din principalele cauze de mortalitate și a bolilor neonatale. Nu s-a putut demonstra nici o relație între durata PROM și apariția RDS. Cu cît copilul este mai mic, cu atît este mai probabilă apariția RDS. Datele autorilor indică posibilitatea unei terapii, prin accelerarea maturizării plămînilor feților prematuri.

18.1.42. **Inducerea expulziei după moartea intrauterină cu uree hiperosmotică și cu prostaglandine F_2**

G. Sher, Chapell Hill, North Carolina ● (Amer. Journ. Obstetr. — Gynaecol., iulie 1979, vol. 134, nr. 5)

Cel mai adesea expulzia nu are loc mai repede de minimum 14 zile; în aceste condiții obstetricianul se întreabă *cînd* sau *dacă* să o declanșeze. Depresia mamei cu un făt mort in utero, dublată de riscul dezvoltării coagulării intravasculare diseminate, poate să impună declanșarea. Inducerea cu prostaglandine (i.v., intraamniotic, intrauterin-extraamniotic și intravaginal) a deschis o eră nouă în tratamentul morții intrauterine a fătului.

Scanned with OKEN Scanner

Cauzele morții intrauterine pot fi: diabetul zaharat, nodul adevărat de cordon, insuficiența placentară, sifilisul, anencefalia, preeclampsia, nefrita, omfalocelul și altele.

Parametrii coagulării, investigați înainte și după expulzie sînt: trombocitele, fibrinogenul, produșii de degradare ai fibrinei (FDP) prin hemaglutino-inhibare.

Parametrii determinării supraviețuirii activității placentare sînt: dozarea de HPL și de pregnandiol.

S-a efectuat un studiu la Groote Schur Hospital (Cape Town): diagnosticul morții in utero se efectuează pe baza semnelor clinice, radiologice și ultrasonice; toți fetii au fost considerați morți de mai mult de 2 săptămîni. Pentru declanșare s-au folosit 30 mg $PGF_2\alpha$ și 60 mg uree dizolvată în 70 ml ser fiziologic.

După premedicație cu diazepam și pregătirea abdomenului ca pentru amniocenteză, se face asepsia, infiltrarea tegumentului cu xilină 1% 10 ml; se introduce transabdominal un ac Touhy nr. 18 pînă în sacul amniotic și se aspiră 100 ml lichid amniotic; se introduce prin acul Touhy un cateter de epiduralâ, prin care se instilează intraamniotic 60 mg uree în 70 ml ser fiziologic sub presiune, după care se introduce un antibiotic cu spectru larg. Se injectează apoi o doză de 5 mg $PGF_2\alpha$, urmată la 5 minute de 25 mg $PGF_2\alpha$, dacă după prima administrare nu au apărut efectele dorite. Se îndepărtează cateterul și se suturează tegumentul.

Complicațiile posibile sînt greața, vărsăturile, diareea, hemoragiile postpartum prin retenție placentară, atonia uterină și coagulopatia, retenția de placentă, febra tranzitorie.

Rezultatele coagulogramei arată valori nemodificate de trombocite, fibrinogen în timpul expulziei și HPL plasmatic și pregnandiolul pot să arate o placentă încă funcțională, și în aceste cazuri timpul necesar declanșării a fost egal cu cel de la placentele nefuncționale.

Coagularea intravasculară diseminată pare să survină în cazurile cu placentă funcțională.

Comentarii. În trecut, dificultățile declanșării în cazurile de moarte fetală in utero au determinat pe mulți obstetricieni la o atitudine de expectativă, anunțîndu-se bolnava că travaliul va avea loc spontan. Mai există riscul coagulării intravasculare diseminate cînd fătul nu era expulzat după 4 săptămîni de la moarte (în 25% din cazuri se dezvoltă coagulare intravasculară diseminată). Amniotomia aducea un mare risc de infecție cu aerobi și anaerobi, perfuzia ocitocică nu era mereu eficientă la uterul sensibilizat cu chinină sau cu estrogeni; perfuzia intraamniotică cu soluții saline, hipertone putea să ducă la un sindrom de coagulare intravasculară severă sau hipernatremie.

Perfuzia intraamniotică de $PGF_2\alpha$ în combinație cu ureea nu a dus la o creștere a coagulării intravasculare; inducerea declanșării pare să nu fie influențată de prezența unei activități placentare reziduale. Nu există modificări ale coagulogramei nici în cazurile cu funcție placentară reziduală, nici în cele fără.

Timpul necesar declanșării și complicațiile sînt similare în cazurile cu și fără funcție placentară reziduală.

Administrarea de prostaglandine se face i.v., intrauterin extraovular, intraamniotic și vaginal. Pe cale intrauterină extraovular rata complicațiilor este mai mare. Folosirea combinată de uree a determinat scăderea dozei de prostaglandine și a eliminat necesitatea repetării instilării intraamniotice, în timp ce efectele sînt aceleași. Administrarea vaginală este mai convenabilă, dar absorbția este inconstantă și poate să apară sîngerare vaginală.

În timpul administrării trebuie evitată pătrunderea ureii în miometru; de aceea ureea se introduce numai după absorbția de lichid amniotic și după insinuarea cateterului de polietilen, care trebuie urmărit să nu fie deplasat de contracțiile uterine.

Scanned with OKEN Scanner

Coagularea intravasculară diseminată și fibrinoliza secundară par să fie asociate cu atonia uterină, care este relativ rezistentă la ocitocice și determină hemoragia în postpartum.

De asemenea, bolnavele cu apoplexie uteroplacentară severă au avut atonie uterină severă postpartum, refractară la perfuzia ocitocică.

18.1.43. Utilizarea prostaglandinelor în hemoragiile uterine prin hipotonie uterină

Larbi Ould, Ahmed Taleb ● *Revue française d'obstetrique et gynécologie nr. 10, 1980*

Autorii prezintă 4 cazuri de hipotonie uterină rezistente la ocitocină, care au răspuns la tratament cu prostaglandine F_2 alfa.

În 2 cazuri sînt prezentate parturiente care au născut prin operație cezariană pentru placenta praevia centrală, și în 2 cazuri este vorba de mari multipare care au născut spontan pe căi naturale.

În toate cele 4 cazuri parturientele au manifestat o hipotonie uterină severă, care a necesitat administrarea de methergin i.v., sintocinon i.m. (5.u.i.) și în perfuzie (20 u.i./500 ml glucoză), masaj și reechilibrare hidroelectrolitică, răspunsul la tratament neapărînd.

Înainte de a trece la histerectomie, autorii au injectat o fiolă de 5 mg de prostaglandine F_2 alfa în miometru, rezultatul fiind imediat.

Într-un caz autorii au administrat și o perfuzie cu prostaglandine F_2 alfa, 1 fiolă de 5 mg/500 ml glucoză. Rezultatul a fost de asemenea rapid.

Ținînd seama și de efectul cumulativ al medicației ocitocice folosite trebuie menționat totuși efectul ocitocic major, cu instalare rapidă a efectului prostaglandinelor, care pot fi folosite cu succes în atoniile uterine grave, singure sau asociate, înainte de a decide histerectomia, efectele secundare fiind practic absente în administrarea intramusculară.

18.1.44. Depolimerizarea colului cu prostaglandină F_2-alfa-gelatină, înaintea întreruperii în primul trimestru a sarcinii la nulipare

G. Johler, G. Göretzlehner, Lober ● *Zentralblatt für Gynäkologie, 103, nr. 14, p. 818, 1981*

La 106 nulipare se obține coacerea colului (depolimerizarea) înaintea întreruperii de sarcină, cu 2,5 mg Pg. F_2-alfa în 10 ml gelatină, în aplicație locală. Din acestea, 33 de femei au prezentat avort spontan, la 66 de femei s-au obținut rezultate pozitive, iar la 7 femei rezultatele au fost sub așteptările autorilor.

Autorii consideră că metoda este însoțită de foarte puține reacții adverse și este foarte utilă pentru nuliparele cu col fibros (uscat).

18.1.45. Colaps cu instalare bruscă și evoluție letală, la femei cărora li s-a practicat avort prin administrarea de prostaglandină F_2 alfa

Willard Cates, Carol V. Jordan ● *Am. J. Obstet. Gynaecol, 133: 398, 1979*

Articolul prezintă două noi cazuri de colaps cu instalare bruscă și evoluție letală, apărute la femei cărora li s-a administrat prostaglandină F_2 alfa prin paracenteză trans-

Scanned with OKEN Scanner

abdominală, în scopul declanşării unui avort. Prostaglandinele au fost considerate de mulţi autori ca prezentînd un grad ridicat de siguranţă în declanşarea avortului după a 12-a săptămînă de sarcină. Teoretic ele au unele avantaje faţă de soluţiile saline hipertonice. De aceea au început să fie din ce în ce mai des folosite în practica obstetricală. Astfel, dacă în 1974 au fost folosite la 3,5% din avorturile din sarcinile de peste 12 săptămîni, în 1975 au fost folosite la 14,1% din avorturi, iar în 1979 cu ajutorul lor au fost provocate 9,2% din avorturile din S.U.A.

O dată cu creşterea numărului de avorturi provocate prin administrare de prostaglandine, au fost observate şi efecte adverse, ca şi unele complicaţii neaşteptate date de această medicaţie.

Moartea, ca urmare a avortului practicat în scop terapeutic este foarte rară, survenind într-o proporţie de 3,7 la 100 000 de avorturi. În schimb, rata mortalităţii la avorturile terapeutice provocate prin administrarea intrauterină de prostaglandine a fost în intervalul 1973—1975 de 10,5 la 100 000 de avorturi, proporţie calculată pe baza a 6 cazuri letale survenite în această perioadă. De atunci au mai fost descrise 3 decese după utilizarea de prostaglandină F_2 alfa, din care 2 cazuri sînt descrise în prezentul articol.

În acest fel, deşi s-au făcut speculaţii în literatura de specialitate, potrivit cărora administrarea de prostaglandină F_2 alfa ar fi o metodă mai inofensivă de declanşare a avortului decît introducerea intrauterină de soluţii saline hipertonice, prostaglandina F_2 alfa pare să prezinte în practică o proporţie cel puţin egală, dacă nu mai crescută de complicaţii ca urmare a administrării ei.

18.1.46. **Ligatură de arteră iliacă internă într-un caz de hemoragie postpartum, urmată de repermeabilizarea vaselor**

Marl L. Dubay, Charles A. Holshauser, R. Clay Burchell ● *Am. J. Obstet. Gynaecol., 136: 689, 1980*

Ligatura de arteră iliacă internă poate fi salutară în caz de hemoragie pelvină. Una din cele mai semnificative cuceriri ale acestui procedeu este menţinerea funcţiei de procreere în faţa unei hemoragii severe postpartum.

Bolnava K.D., 23 ani, IIG, IIP, a fost internată pentru primul copil în maternitate, în travaliu, cu o sarcină de 42 de săptămîni. După un travaliu de 5 ore, a născut un făt viu, sex feminin, 3 445 g cu o stare clinică foarte bună. La 13 săptămîni de la naştere o aortografie pelvină a arătat un sistem vascular arterial normal. Aortografia s-a efectuat pentru că gravida avusese o sarcină cu 3 ani înainte, complicată cu gestaţie prelungită (43 de săptămîni) şi cu preeclampsie. Atunci a fost tratată cu sulfat de magneziu şi a născut un făt viu, feminin, 3 205 g. În perioada de lăuzie s-a declanşat o hemoragie severă, datorită atoniei uterine, care a fost tratată cu methergin, pitocin şi masaj uterin, toate însă fără efect. Chiuretajul şi meşajul uterin nu au dat nici un rezultat. S-a practicat ligatura de arteră iliacă internă bilateral şi de arteră ovariană, de asemenea bilateral. După ligatura primitivă a arterelor iliace interne nu s-a obţinut efectul scontat, care a apărut însă prompt la ligatura ramurilor uterine ale arterelor ovariene. Evoluţia postoperatorie a bolnavei a fost bună.

Rezultatele aortografiei la această bolnavă sînt interesante, deoarece demonstrează că s-a instalat repermeabilizare bilaterală.

Opiniile au fost împărţite în ceea ce priveşte efectul ligaturii bilaterale a arterelor iliace interne. La început, această ligatură care întrerupea orice fel de irigaţie pelviană, datorită analogiei care se făcea cu alte artere ale organismului, precum şi

Scanned with OKEN Scanner

datorită lipsei de experienţă, era considerată periculoasă. O dată ce s-a observat că ligatura bilaterală de artere iliace interne nu are drept rezultat necroza pelviană, s-a emis ipoteza că se dezvoltă o circulaţie colaterală suficientă pentru supleerea deficitului de sînge. Un alt punct de vedere considera că totdeauna poate să aibă loc o repermeabilizare spontană a vaselor după resorbirea firelor de catgut.

Studiile ulterioare de explorări paraclinice ale tipurilor de ramuri colaterale au demonstrat că atunci cînd artera era suturată cu fire de mătase, nu se instala repermeabilizarea vasului. La 10 paciente s-a recurs după 6 luni de la intervenţie la aortografie. Apariţia de ramuri colaterale a fost similară la toate bolnavele, demonstrînd că aceste colaterale sînt, de fapt, potenţial prezente în pelvisul feminin uman, gata oricînd să intre în funcţie. Există dovezi clinice că aportul de sînge este suficient pentru hrănirea ţesuturilor (prevenirea necrozei), pentru a permite ovulaţia şi pentru a duce la termen o sarcină, chiar după ligatura bilaterală a arterelor iliace interne şi hipogastrice. Pentru ca repermeabilizarea postoperatorie a acestor vase să poată apărea, se pare însă că este necesară ligaturarea vaselor numai cu fire resorbabile.

18.1.47. **Frecvenţa prezentaţiei pelviene în decursul sarcinii şi în momentul naşterii**

E. C. Miller, L. Konam', Berlin-Kauladorf ● Zentralblatt für Gynäkologie, 1981, 103, nr. 2, p. 105

Se cercetează relaţia între prezentaţia pelviană şi naşterea prematură.

Prin efectuarea frecventă a ultrasonogramei (la 785 de cazuri), se constată că pînă în săptămîna a 24-a de sarcină, prezentaţia pelviană este la fel de frecventă ca prezentaţia craniană. Se conchide că prezentaţia pelviană este fiziologică.

Se constată că din a 24-a săptămînă incidenţa este scăzută, în săptămîna a 35-a incidenţa este de 5% şi se menţine sub acest procent pînă la naştere.

Surprinzător este faptul că naşterile premature au loc într-o frecvenţă foarte scăzută cu prezentaţie pelviană (997 de cazuri cercetate).

18.1.48. **Folosirea succinatului feros în tratarea anemiei postpartum**

Cardi S., Orgebin J. F., Palomba A. ● Rev. franç. gynéc. 1979, 74, 6, 457—459

Anemia instalată după naşteri succesive poate face necesară pentru corectarea ei administrarea unei transfuzii. Aceasta implică uneori riscuri considerabile, care pot fi evitate prin folosirea succinatului feros.

Autorii recomandă administrarea zilnică a 3 comprimate care conţin 100 mg de succinat feros (echivalent a 33 mg fier element) şi peste 100 mg acid succinic pe comprimat, metodă cu care au obţinut normalizarea hemogramei în aproape toate cazurile.

Lotul de studiu a fost constituit din 34 de bolnave anemice, care nu au primit transfuzie, din care 25 au născut normal, iar 9 prin operaţie cezariană, în timpul căreia pierderile de sînge au fost considerate normale. Anemia a fost constatată la 48 de ore după naştere, iar femeile au primit timp de 2 luni cîte 3 comprimate pe zi cu cîte

Scanned with OKEN Scanner

100 mg succinat feros + 100 mg acid succinic. Toleranța și efectele tratamentului au fost apreciate lunar, prin examene clinice și paraclinice.

În ceea ce privește toleranța medicamentului, autorii menționează că doar la 4 cazuri a apărut după o lună constipație cronică; în rest nu s-au semnalat tulburări. Investigațiile paraclinice nu au arătat modificări ale leucocitozei trombocitelor, glicemiei, ureei și albuminuriei. Hemoglobina a crescut la toate gravidele cu cel puțin 2 g/ml. Hematocritul a fost normalizat în 16 cazuri la sfîrșitul tratamentului. La 25 din 34 de paciente fierul seric era la sfîrșitul tratamentului în jurul valorii de 70 micro-gramma/100 ml, ceea ce reprezintă limita inferioară a normalului.

Sub tratamentul cu succinat feros s-au obținut rezultate excelente; se admite că pentru tratament este necesară o perioadă de 2 luni, cu controlul hemogramei la sfîrșit.

Nu s-au constatat fenomene de intoleranță digestivă, datorate (Brise și Callberg) aportului redus de fier metalic, precum și absorbției digestive bune a acestei săruri feroase.

18.1.49. Inervația adrenergică a uterului uman

Thorbert Coll ● Am. J. Obst. Gynaec., 1979, 135, pag. 1 009—1 011

Uterul uman are o bogată inervație adrenergică, satelită vaselor, în special la col.

Studiile de stimulare electrică, asociate cu cele farmacologice au arătat că nervii pot să exercite un rol motor asupra miometrului. În același timp, rolul fiziologic al inervației uterine este necunoscut, cu toate informațiile experimentale culese de la animal, ca și de la om.

În timpul sarcinii, transmiterea prin noradrenalină este foarte redusă, după cum s-a demonstrat la iepuroaice.

La femeie, același fenomen a fost observat prin microscopie cu fluorescență.

Diminuarea cantitativă a transmiterii prin noradrenalină este legată de diminuarea activității a două enzime care intervin în sinteza sa: tirozin-hidroliza și 3,4 dihidroxifenilalanindecarboxilaza.

Thirbert și colab. au prelevat țesut miometrial din istmul uterin în 3 situații:

— 6 bolnave negravide între 42 și 51 de ani, la care s-a făcut o histerectomie;

— 2 bolnave cu amenoree de 14-15 săptămîni, la care s-a făcut un avort terapeutic;

— 6 bolnave între 39 și 41 de săptămîni de amenoree, care urmau să suporte o cezariană din motive diferite.

Studiul histochimic comparativ al noradrenalinei din uterul gravid și negravid, pune în evidență o dispariție cvasicompletă a nervilor adrenergici în timpul sarcinii și o prezență normală în afara sarcinii; în trimestrul II de sarcină aceștia suferă o scădere bruscă.

Paralel, nivelurile tirozin-hidroxilazei și DNA decarboxilazei sînt diminuate.

Aceste date par să fie în raport cu degenerescența inervației adrenergice miometriale la sfîrșitul sarcinii, astfel că activitatea colin-acetil-transferazei, enzimă de sinteză a acetilcolinei corespunzătoare, demonstrează o atingere electivă a sistemului adrenergic. Experimentările pe cobai, în perioada postpartum, demonstrează că apariția factorilor adrenergici este frecventă și lentă pe o perioadă de mai puțin de 6 luni de observații. În această lumină apar modificări profunde de tip destructiv la nervii simpatici din uter la sfîrșitul sarcinii, de unde rezultă o hipersensibilitate a miometrului la norepinefrină, care explică redusa capacitate a miometrului față de neuromediatorii adrenergici, în cursul stimulării electrice transmurale.

Scanned with OKEN Scanner

18.1.50. **Enzima convertitoare a angiotensinei**

Parente, Franco, Greens, Martiner, Sao Paulo, Brazilia ● Amer. J. Obstet. Gynaec., 1 noiembrie 1979, vol. 13, nr. 5

Cîteva componente ale sistemului renină-angiotensină-aldosteron sînt activate în timpul sarcinii, probabil din cauza nivelurilor crescute de estrogeni și progesteron. Renina și enzima convertitoare a angiotensinei (ACE), sînt 2 enzime proteolitice care determină eliberarea angiotensinei II, cel mai important agent presor cunoscut și care stimulează secreția suprarenală de aldosteron. Renina catalizează eliberarea de angiotensină I și apoi ACE convertește angiotensina I la angiotensină II prin hidrolizarea lanțurilor peptidice Phe-His.

În sarcina normală există un nivel crescut și o activitate crescută a reninei și a substraturilor de renină, angiotensină II și aldosteron în circulație. În condițiile patologice cum ar fi preeclampsia, în literatură există date contradictorii, în ceea ce privește nivelul componenților sistemului RAA. Unele investigații au demonstrat existența unui răspuns deficitar la agenți presori, ca și un efect renal diferit pentru gravide normale, gravide patologice și negravide.

Autorii au măsurat nivelul ACE în sîngele periferic la gravide normale și au constatat că nu survin modificări în cursul sarcinii.

În timpul terapiei cu contraceptive perorale, nivelul de renină, renină-substrat este crescut ca în sarcină; Bell și Bakhle au demonstrat că la șobolanii care primesc estrogeni, conversia la angiotensină I crește in vivo cu 40%; Zakheim a arătat creșterea nivelului de angiotensină II acolo unde se iau contraceptive perorale, dar, ca și primii, nu au observat creșterea activității ACE. În condiții de hipoxie alveolară, nivelul seric de ACE crește, ca și nivelul componenților sistemului RAA.

Activitatea ACE este prezentă în plasma celulelor endoteliale ale multor organe, în tubii renali, epiteliul intestinal și în circulație; patul vascular pulmonar este locul major al conversiei angiotensinei I la angiotensină II în condiții fiziologice.

(N.B.: RAA = sistemul renină-angiotensină-aldosteron).

18.1.51. **Studiul experimental privind morfologia arteriolelor pulmonare la cobăițele gravide cu HTA indusă experimental**

S. Jawosski, W. Lotocki, M. Bielecki, M. Lazewska, A. Lenozewski, Bialystok Zentralblatt für Gynäkologie, 103, nr. 2, pag. 65, 1981

În ziua a 16-a de gestație se administrează cobăiței o doză de hipertensină (CIBA) de 2,5 micrograme/kilocorp pe minut. Se obține astfel o HTA provocată. În a 30-a zi de gestație sînt sacrificate animalele de laborator; pe preparatele histologice efectuate se evidențiază modificări patologice.

Modificările constatate pe arteriole de dimensiuni variind între 100—400 de microni au constat în: contracția vasului, hiperplazia tunicii medii și externe, edem, elastoză și proliferare hialină și fibrinoidă.

În paralel s-a indus hipertensiune arterială la un lot martor negestant și s-a observat decesul animalelor în ziua a 3-a după administrarea dozei de hipertensină. În arteriole s-a constatat prezența spasmului vascular (contracția vasului), fără alte modificări.

Scanned with OKEN Scanner

18.1.52. **Dezvoltarea intrauterină a fătului și volumul sanguin circulant la cobăițele gravide cu HTA experimentală**

S. Jawosski, W. Lotocki, M. Bielecki, M. Lazewska, A. Nenczewski (Bialystok)

La cobăițele gravide cu HTA farmacologică au fost cercetate comportamentul sîngelui circulant și dezvoltarea intrauterină a fătului cu ajutorul metodei izotopice cu albumină marcată cu I^{131}. În comparație cu un grup martor, au fost găsite: volum mai mic de sînge circulant, greutatea mai mică la naștere și lungimea cranio-coccigiană redusă.

18.1.53. **Infecție cu Streptococcus pneumoniae tip III, fatală la mamă și nou-născut**

Martha M. Tarpay, David F. Turbeville, Henry F. Krous ● Am. J. Obstet. Gynaecol., 136: 257, 1980

Infecția cu *Streptococcus pneumoniae* este neobișnuită la nou-născut, iar infecția concomitentă cu acest germen la mamă și nou-născut este o raritate. Pînă în prezent (1980) au fost comunicate în literatura de specialitate doar 3 cazuri. Articolul prezintă o astfel de infecție fatală la mamă și nou-născut.

Copilul B., de sex masculin, cu o greutate de 1 588 g, s-a născut dintr-o femeie de 24 de ani, IVG, IIP, care avusese o sarcină normală bine tolerată, pînă la începerea spontană a travaliului în a 32-a săptămînă de sarcină. Membranele s-au rupt spontan cu circa 10 ore înainte de expulzie. În anamneză nu se consemnează nici un episod febril la mamă. Nașterea a fost spontană, pe cale vaginală, scorul Apgar a fost 3, respectiv 6, la 1 și 5 minute.

La scurt timp după naștere, copilul a făcut insuficiență respiratorie de surfactant severă, crize de apnee cu cianoză și a fost transferat la secția de pediatrie, unde, ajuns la 5 ore după naștere, a decedat după o oră de la internare, în ciuda asistării respirației și a antibioterapiei intensive. Pe numeroase hemoculturi, a crescut *Streptococcus pneumoniae* tip III; culturile din lichidul cefalorahidian au fost sterile. Necroptic s-a găsit pneumonie extensivă.

Mama a fost externată cu stare generală bună a 2-a zi postpartum. La 12 ore de la externare a început să acuze cefalee intensă și febră (40°) fiind reinternată cu semne de iritație meningeală. Lichidul cefalorahidian a arătat: 308 leucocite/mmc (dintre care 85% polimorfonucleare), 1 040 hematii/mmc, proteine —5—10 mg/100 ml LCR, glucoză — 20 mg/100 ml LCR. Pe hemoculturi, pe culturile din lichidul cefalorahidian și din vagin a crescut *Streptococcus pneumoniae* tip III. La scurt timp de la internare, femeia a intrat în comă și, în ciuda penicilinoterapiei și a manevrelor de terapie intensivă, a decedat a 4-a zi postpartum.

Nou-născutul prezentat a avut trăsături caracteristice de infecție pneumococică cu debut precoce și, probabil că a contractat germenul din tractul genital al mamei. Unele studii au arătat că izolarea acestui germen din tractul genital feminin este o posibilitate rară, dar că se găsește în mod obișnuit în tractul genital al lăuzelor ai căror nou-născuți fac infecția pneumococică.

Cazul prezentat, ca și cele comunicate anterior, sugerează că prezența de *Streptococcus pneumoniae* în tractul genital matern poate să ducă la o infecție fulgerătoare a nou-născutului.

Scanned with OKEN Scanner

18.1.54. Infecţia bacteriană a fătului

A. S. Ankirskaia ● Acuşerstvo i ghinec., 1979, nr. 9, pag. 3

Diagnosticul infecţiilor genitale întîmpină dificultăţi considerabile, deoarece criteriile diagnostice ale acestei patologii nu sînt elaborate. De aceea, pe baza datelor din literatură este greu de apreciat care este nivelul îmbolnăvirii prin infecţie perinatală. În ultimii ani creşte continuu proporţia infecţiei printre cauzele care duc la decesul perinatal. Astfel, Mechanic, pe 127 de născuţi morţi din 2 000 de naşteri, a găsit semne de infecţie la 15,7%. Printre cauzele de moarte fetală numai anomaliile congenitale au fost întîlnite mai des decît infecţia. Autorii atrag atenţia că la 4 din 6 feţi cu hidrocefalie a fost evidenţiată prezenţa infecţiei sub forma fenomenelor de corioamniotită, flebita venei ombilicale şi pneumonie congenitală. Studiind manifestările morfologice ale infecţiei intrauterine la făt, N. I. Popova atrage atenţia asupra legăturii între infecţia intrauterină şi anomaliile de dezvoltare ale fătului: la fiecare al patrulea făt decedat prin infecţie intrauterină au fost descoperite anomalii de dezvoltare (în primul rînd anomalii de dezvoltare a S.N.C.).

Pe baza rezultatelor la 1 044 de autopsii de nou-născuţi decedaţi în primele 72 de ore după naştere, Nayer a evidenţiat existenţa pneumoniei congenitale la 240 (23%). Există date că la copiii născuţi vii frecvenţa pneumoniilor intrauterine este de 3,3‰.

Datele din literatură dovedesc că şi structura etiologică a infecţiei bacteriene intrauterine s-a modificat considerabil de-a lungul ultimelor decenii.

În anii 1950 streptococii din grupa A şi B au fost cauza infecţiilor intrauterine în 57% din cazuri; *Escherichia coli* în 12,3% din cazuri, stafilococul auriu în 10,4%. De-a lungul anilor 1960—1970, a crescut progresiv rolul microorganismelor Gram-negative din grupa germenilor condiţionat patogeni. Escherichiile au început să fie preponderente în cazurile grave de infecţie intrauterină, meningite şi septicemii (Bonte şi colab.).

Potrivit datelor lui Naye şi colab., escherichiile au constituit 62% din totalitatea culturilor bacteriene evidenţiate în focarele de infecţie în caz de pneumonii intrauterine. În ultimii ani, publicaţiile atrag atenţia asupra rolului streptococului din grupa B, a micoplasmelor genitale şi a micelilor ca factori de infecţie intrauterină a produsului de concepţie.

Compararea datelor asupra colonizării căilor de naştere cu streptococi din grupa B cu rezultatele cercetării copiilor care s-au îmbolnăvit, constituie o mărturie în favoarea afirmării infecţiei intrauterine a fătului. S-a arătat că nou-născuţii se infectau în proporţie de 40% dacă aceste microorganisme erau găsite la mamă simultan în vagin şi în canalul cervical; pe de altă parte, la copii, streptococii erau identificaţi de 2 ori mai rar, dacă la mamă erau prezenţi numai în vagin.

În legătură cu datele prezentate, autorii consideră justificat tratamentul cu penicilină în cazul evidenţierii streptococului din grupa B în canalul cervical al gravidei.

Infecţia micotică a nou-născutului este considerată rară, cu excepţia manifestărilor orale şi tegumentare ale candidozei. Pediatrii nu îi acordă totdeauna atenţia cuvenită. N. I. Popova a descris 12 cazuri de leziuni intrauterine micotice ale creierului fetal. În toate cazurile a avut loc naşterea unui făt mort, diagnosticul clinic fiind de traumatism obstetrical. Dar studiul histologic a evidenţiat modificări caracteristice de inflamaţie în substanţa cerebrală şi, de asemenea, micelii şi spori de ciuperci. Etiologia micotică a procesului a fost întărită şi de culturile pozitive pentru

Scanned with OKEN Scanner

micelii obținute din însămînțări din creier. Procesul patologic cel mai bine exprimat a fost găsit în zona periventriculară a ventriculilor laterali, ceea ce se poate explica prin prezența unei cantități mari de glicogen, mediu nutritiv de bună calitate pentru ciuperci.

Autorul consideră că infectarea fătului se face ascendent din organele genitale ale mamei, și cu lezarea barierei placentare.

În ceea ce privește micoplasmele genitale, comunicările despre rolul lor în patologia fătului sînt din ce în ce mai frecvente. Unii consideră ca importante coloniile de tip T, în timp ce majoritatea subliniază rolul important al *Mycoplasmei hominis*. Mycoplasmele sînt atît de des descoperite în tractul urogenital al femeii, încît mulți cercetători le consideră ca fiind comensuale, ca o manifestare a microflorei normale, dar datele actuale infirmă această opinie.

Micoplasmele genitale găsesc condiții deosebit de favorabile de existență în țesuturile cu creștere rapidă și dezvoltare intensivă ale fătului, care sînt imunologic areactive. La vîrste gestaționale mici aceasta duce la leziuni apreciabile ale oului (infecție acută și avort).

Micoplasmele au fost găsite de 2—5 ori mai frecvent în tractul urogenital al femeilor care au născut copii cu malformații multiple ale sistemului nervos central, decît în tractul genital al femeilor din grupul de control.

Micoplasmele pătrund cu ușurință prin membranele intacte. În lichidul amniotic obținut prin amniocenteza transabdominală, micoplasmele au fost găsite mult mai des decît alte microorganisme. Pot să pătrundă în sînge în diferite împrejurări de stres, ca de exemplu nașterea sau intervențiile operatorii.

În literatură sînt descrise cazuri de îmbolnăviri grave ale nou-născuților în cadrul infecției intrauterine cu micoplasme. Au fost descrise cazuri de septicemie intrauterină, pneumonie, apariția sindromului de insuficiență respiratorie de surfactant, legate de micoplasmele genitale.

Trebuie subliniat rolul preponderent în apariția infecției intraamniotice a fătului, al germenilor Gram-negativi condiționat patogeni, spre deosebire de infecțiile intraspitalicești ale nou-născutului, la care în momentul de față este preponderentă flora Gram-pozitivă și în special stafilococul.

Aceste date constituie suportul folosirii la nou-născuții cu infecție intraamniotică a antibioticelor cu spectru larg cu acțiune predominantă împotriva florei Gram-negative.

În același timp, ininfecția intraspitalicească a nou-născuților este logică folosirea penicilinelor semisintetice de tip oxacilină și meticilină, cu acțiune puternică asupra florei cocice Gram-pozitive. Pentru preîntîmpinarea apariției infecției fetale, un rol important îl are cunoașterea căilor posibile de pătrundere a microorganismelor la făt. Schematic pot fi evidențiate 2 căi principale: transplacentară (hematogenă) și ascendentă (din căile genitale ale femeii). Se știe că placenta intactă prezintă o barieră de apărare de nădejde pentru făt. Dar în cazul bacteriemiei la mamă sau în cazul prezenței focarelor de endometrită este posibilă apariția procesului de corioamniotită, care duce la distrugerea corionului vilozitar și perturbează funcția de barieră placentară, infecția pătrunzînd în felul acesta în torentul circulator al fătului.

Această cale de infectare a fătului este caracteristică pentru multe infecții virotice, ca și pentru unele infecții bacteriene ca listerioza, bruceloza, salmoneloza.

În anumite cazuri pot pătrunde la făt pe cale hematogenă și germeni din grupul bacteriilor condiționat patogene. De exemplu infecțiile de focar ale gravidelor cu pielonefrită dată de colibacili, sau anginele streptococice sau stafilococice pot, în sta-

Scanned with OKEN Scanner

diul lor acut, să determine o bacteriemie trecătoare şi să ducă la distrugerea barierei placentare.

Cel mai adesea bacteriile condiţionat patogene pătrund la făt pe calea ascendentă din căile genitale ale mamei. Astfel, reprezentanţii microflorei intestinale ca escherihiile, streptococcus fecalis, proteus, Klebsiella, piocianicul, miceliile de tip candida şi altele contaminează frecvent căile urogenitale la gravide şi constituie factori etiologici ai infecţiei intrauterine a fătului.

Datele lui Beargie şi Lynd arată că îmbolnăvirea infecţioasă neonatală a nou-născuţilor ai căror mame aveau în tractul urogenital microorganisme patogene şi condiţionat patogene a fost de 10 ori mai frecventă decît la nou-născuţii ai căror mame aveau în vagin floră saprofită.

Din vagin la făt infecţia poate să pătrundă în cazul lezării sau ruperii membranelor fetale, ca şi în cazul membranelor intacte, ceea ce a fost clar dovedit pentru microplasme şi infecţia candidozică.

18.1.55. **Listerioza neonatală**

J. P. Relier, C. Amiel-Tison, J. Krauel, L. Helffer, J. C. Larroche şi A Minkowscki ● *J. Gyn. Obst. Biol. Repr. 6, 367—381, 1977*

Autorii expun un studiu pe 53 de cazuri observate într-o perioadă de 5 ani. Scăderea mortalităţii, care în lotul studiat a fost de 22% indică o ameliorare netă a metodelor de depistare şi tratament încă din primele zile de viaţă.

În acest sens se impune un diagnostic precoce la nou-născut, dar şi la femeia gravidă.

La femeia gravidă, cazul ideal este cel în care boala se manifestă zgomotos, cu accese febrile mari, care traduc septicemia, diagnosticul făcîndu-se pe baza culturilor pozitive, forme în care autorii au avut 2 cazuri fără nici o contaminare fetală, cu absenţa semnelor clinice şi bacteriologice la făt.

De remarcat că multe femei gravide prezintă însă o simptomatologie ştearsă, săracă, în care listerioza evoluează fără semne clinice şi uneori chiar cu reacţii biologice negative, ceea ce face necesară, potrivit părerii lor, efectuarea unei hemoculturi la orice gravidă cu febră. Autorii menţionează şi cazuri complet asimptomatice, cu mici ascensiuni subfebrile de cîteva zile şi cu semne atenuate de bronşită sau faringită. Mamei i se administrează ampicilină şi/sau gentamicină timp de cîteva zile; este menţionat faptul că acest tratament nu împiedică contaminarea fetală.

Diagnosticul precoce la nou-născut trebuie să înceapă cu interogatoriul matern, care, prin descoperirea semnelor anamnestice a putut sugera listerioza la peste jumătate din cazuri; un semn care trebuie să atragă atenţia este culoarea lichidului amniotic, pe care autorii l-au găsit modificat în 36 din 53 de cazuri.

Din semnele biologice precoce, autorii menţionează leucocitoza peste 30 000/mm^3, cu devierea formulei Arneth spre stînga, creşterea fibrinogenului în primele două zile peste 3,4 g/l, iar ca simptomatologie clinică insuficienţa respiratorie precoce de surfactant în contextul menţionat.

Examenul placentei trebuie efectuat în toate cazurile în care în anamneza maternă se suspectează o infecţie. Placenta se recoltează într-un sac steril, efectuîndu-se examene histologice şi bacteriologice, precum şi frotiuri amniotice şi culturi; acestea se recoltează de la baza cordonului, de la marginea placentară şi de pe membrane.

Scanned with OKEN Scanner

Frotiurile se fixează prin metoda Carnoy, care îndepărtează eritrocitele şi apoi se colorează Gram, examinîndu-se imediat la microscop cu imersie.

În acest fel autorii afirmă că nu au avut nici un caz de listerioză nediagnosticat; rezultatele autopsiei le-a confirmat, de asemenea, că după minimum trei zile de tratament, nu s-au mai găsit leziuni specifice la nou-născut.

Se menţionează că dezvoltarea ulterioară a copiilor din acest lot, urmărită pe o perioadă mai lungă şi la cazurile supravegheate, a fost foarte bună.

18.1.56. **Listerioza perinatală — o trecere în revistă a 12 cazuri**

Henry L. Holliday, Toshiko Hirate ● Am. J. Obstet. Gynaecol, 133: 405, 1979

Sînt prezentate 12 cazuri de listerioză la nou-născuţi, îngrijite pe o perioadă de 3 ani. Infecţia s-a prezentat în 2 forme distincte, un tip precoce (9 cazuri), reprezentînd adesea o infecţie congenitală ca urmare a îmbolnăvirii materne şi o infecţie de tip tardiv, în care bolnavii aveau meningită (3 cazuri).

Din cei 9 copii cu infecţie precoce 3 au decedat, 3 au rămas cu sechele permanente şi numai 3 au avut o evoluţie ulterior normală.

Urmărirea şi tratamentul corespunzător în perioada perinatală poate îmbunătăţi aceste rezultate. Copiii afectaţi au fost adesea prematuri şi au avut pneumonie, peteşii, hepatosplenomegalie la naştere. Semnele cheie care permit diagnosticul prenatal al acestei afecţiuni sînt: febra maternă, durerile abdominale, leucocitoza maternă şi prezenţa de meconiu în lichidul amniotic, înainte de termen. Examenul bacteriologic al aspiratului gastric la naştere arată prezenţa de cocobacili Gram-pozitivi. Antibioterapia trebuie începută prenatal şi continuată 3 săptămîni după naştere, pentru a preveni formele recurente de tip tardiv.

Forma recurentă se manifestă ca o meningită, care apare în a 2-a săptămînă pe viaţă şi care răspunde foarte bine la tratamentul cu antibiotice. Toate 3 cazurile cu formă tardivă de listerioză s-au vindecat fără sechele.

Listerioza perinatală a devenit în ultimul timp o cauză importantă de morbiditate şi mortalitate a nou-născutului, reprezentînd 20% din cazurile de septicemie neonatală pe care le-au îngrijit autorii în ultimii 3 ani, ocupînd ca frecvenţă al 3-lea loc după infecţiile streptococice de tip B şi infecţiile cu colibacili.

18.1.57. **Efectele acetonuriei materne şi ale creşterii scăzute în greutate în timpul sarcinii asupra dezvoltării psihomotorii a copilului**

Richard L. Naeye, Fonald A. Cheg ● Am. J. Obst. Gynaecol, 139: 189, 1981

A fost efectuat un studiu prospectiv de anvergură pentru a determina dacă există modificări psihomotorii sau ale coeficientului de intelect la copiii ai căror mame au avut acetonurie, pierdere în greutate sau creştere ponderală insuficientă în timpul sarcinii (2—3 kg).

S-au făcut numeroase teste la copiii născuţi din mame care au avut condiţiile amintite, începînd de la naştere pînă la vîrsta de 7 ani. Nu a fost găsită nici un fel de modificare la nici o vîrstă a dezvoltării psihomotorii a acestor copii faţă de lotul martor.

Scanned with OKEN Scanner

Discutarea studiului. Gravida prezenta o dependență crescută față de grăsimile de depozit în a doua jumătate a sarcinii.

Creșterea concomitentă a activității lipazice și a nivelului circulator al acizilor grași liberi și al glicocolului duce la o creștere a producției de acetil-coenzimă-A și prin aceasta, la cetogeneză. Cetonele sînt transferate prin placentă și constituie probabil materialul energetic normal pentru creierul fetal, în special în ultima parte a sarcinii. Nivelul enzimelor necesare pentru metabolizarea corpilor cetonici crește în creierul fetal în timpul celei de a doua jumătăți a sarcinii.

Studiile *in vitro* pe creierul uman au arătat că 3-hidroxi-butiratul poate fi oxidat. Creierul neonatal folosește corpii cetonici drept combustibil.

Rezultatele prezentului studiu sînt sprijinite indirect de lucrările lui Stein și colab. asupra foametei din Danemarca din anii 1944—1945. Ei nu au găsit nici o diferență în dezvoltarea psihomotorie la recruții care au fost expuși la un regim alimentar restrictiv și la femei în diferite perioade ale gestației.

Nu există date asupra acetonuriei materne, dar hipercetonuria a fost mai frecventă la victimele foametei decît la subiecții de control alimentați normal.

18.1.58. **Creșterea și dezvoltarea copiilor cu greutate la naștere între 1 000—2 000 g și transferați într-o secție de perinatalogie**

A. T. Shennan, J. E. Mulligan ● Am. J. Obstet. Gynaecol., 136: 273, 1980

S-a studiat rezultatul urmăririi în perioada neonatală și în primii doi ani după naștere a unui grup de 124 de copii cu greutatea la naștere între 1 000—2 000 g.

Rata generală a mortalității în perioada neonatală a fost de 9% (în prima lună de viață), cinci din acești copii decedînd în primul an de viață. 73 de copii au fost urmăriți cel puțin pe parcursul unui an; din aceștia 3 au arătat alterări neurologice importante. S-a mai constatat că recuperarea creșterii se face mai greu la grupul de copii cu greutate la naștere cuprinsă între 1 000—1 500 g, comparativ cu grupul cu greutate la naștere cuprinsă între 1500—2 000 g. Aceștia din urmă aveau dimensiunea craniului corespunzătoare vîrstei abia la 2 ani de viață. S-a observat totuși, că scorul Bayley de dezvoltare mentală (Bayley Mental Development Score) este normal la ambele grupe de copii, atît la 1 an, cît și la 2 ani de la data nașterii.

18.1.59. **Definirea apneii fetale și distribuția intervalelor de apnee fetală în timpul ultimelor 10 săptămîni de sarcină**

John Patrick, Karen Campbell, Renato Natale, Bryan Richardson London; Ontario, Canada ● American Journal of Obstetrics and Gynaecology, February 2/1980, pag. 471—478

Mișcările respiratorii fetale au fost studiate pe perioade de observație de 24 de ore, dintr-un total de 744 de ore, la 31 de gravide sănătoase, din a 30-a pînă în a 39-a săptămînă de sarcină. O analiză a arătat că intervalele de la o respirație la alta, la 8 feți, au reprezentat, în 97% din cazuri, o durată mai mică de 6 secunde. Este concludent faptul că, un interval între două respirații, de 6 secunde sau mai mult, este o definiție rațională a apneei fetale în timpul ultimelor 10 săptămîni de sarcină.

O analiză a intervalelor a arătat, la 31 feți, nici o activitate respiratorie, demonstrînd că, episoadele prelungite de apnee sînt distribuite în mod similar, la diferite vîrste ale sarcinii.

Scanned with OKEN Scanner

Cea mai lungă perioadă de apnee a fost de 65 de minute în săptămînile 30 și 31; de 105 minute în a 34-a și a 35-a săptămînă și de 120 de minute în a 38-a și a 39-a săptămînă. O metodă utilă pentru recunoașterea unei apnei fetale semnificative se poate observa la 2—3 ore, după mesele mamei, cînd nu s-a observat o apnee mai mare de 45 minute, la un grup de feți normali.

Autorii au arătat că la 6 feți în săptămînile 30 și 31 și la 4 feți în săptămînile 38 și 39 (ceea ce reprezintă numai 3%) intervalul de la o respirație la alta, era de 6 secunde. Distribuirea intervalelor respiratorii a fost diferită în săptămînile 30 și 31 față de săptămînile 38 și 39. În săptămînile 30 și 41 intervalele de la o respirație la alta, au fost de 0,5—1 secunde și au avut o distribuție largă în jurul meselor mamei. În săptămînile 38 și 39 s-a găsit un vîrf, al intervalelor de 1—1,5 secunde, care sugerează că feții mai maturi au mișcări respiratorii regulate într-un ritm încetinit.

Feții umani sau de oaie în ultima 1/3 a sarcinii au mișcări respiratorii în episoade cam de 30—40% din timp. Hipoxemia experimentală sau spontană la miei rezultă din prelungirea episoadelor de apnee fetală. În timpul sarcinii umane, absența mișcărilor respiratorii fetale poate fi un semn al suferinței fetale, cu toate că se știe că feții normali petrec perioade îndelungate de timp în apnee, care a fost observată cu aparate speciale. Campbell a demonstrat că recurența episoadelor de mișcări respiratorii nu este întîmplătoare pe perioade de 24 de ore.

Episoadele prelungite de apnee sînt caracteristice sănătății feților umani în uter, dar constituie o problemă majoră pentru clinicieni, care intenționează să desemneze mișcările respiratorii ca un indicator al sănătății fetale.

O problemă a cercetătorilor este pe de o parte să definească un test care poate fi înfăptuit pe o perioadă de timp suficient de mică, spre a fi clinic larg aplicabil, iar pe de altă parte să stabilească dacă o lungime dată de apnee fetală reprezintă variații normale sau anormale.

Datele prezentate în acest studiu presupun observațiile întîmplătoare ale apneii fetale în ultimele 2 ore înainte ca fătul să apară pe lume.

Metoda cea mai utilă ar putea fi măsurarea respirației fetale, în timpul orelor a 2-a și a 3-a după mesele mamei (sau după regim cu glucoză).

Datele prezentate sînt o analiză a unui grup bine selectat de gravide normale. Recentele observații ale lui Manning precum că fumatul diminuă mișcările respiratorii fetale, ale lui Fox, potrivit cărora consumul de alcool al mamei, diminuă activitatea respiratorie a fătului pentru mai mult de o oră și ale lui Richardson, că nașterea provoacă oprirea episodică a activității respiratorii la feții sănătoși, arată că trebuie obținute numeroase informații asupra factorilor care influențează normal activitatea respiratorie, înainte ca metodele științifice să poată folosi evaluarea clinică a acestor măsurători pentru stabilirea sănătății fetale.

18.1.60. **Implicațiile clinice și fiziologice alé sporirii consumului de oxigen fetal**

Ronald, Lorijn, Lawrence D. Longn, California ● American Journal of Obstetrics and Gynaecology, February 2/1980, pag. 451—458

În efortul făcut pentru a stabili dacă rezervele difuziunii placentare depășesc cerințele de oxigen fetal, s-a încercat să se sporească artificial consumul de oxigen fetal prin infuzarea norepinefrinei sau triiodotironinei la 24 de miei fetali cateterizați. După 50 de minute de la administrarea norepinefrinei, consumul de oxigen fetal

Scanned with OKEN Scanner

creşte la 25%, după 5 zile de la administrarea triiodotironinei consumul de oxigen fetal sporeşte la 28%. În ambele situaţii există o redistribuire a circulaţiei sîngelui în organism, dar capacitatea de transfer placentar şi valorile concentraţiei gazelor în sîngele venos şi arterial fetal rămîn neschimbate.

Se trage concluzia că administrarea norepinefrinei, ca şi a triiodotironinei poate să inducă un ritm crescut al metabolismului fetal, cu sporirea consumului de oxigen şi astfel rezerva placentei pentru transferul oxigenului depăşeşte cerinţele normale de O_2.

Rezultatele arată o creştere a consumului de oxigen fetal de la 25% la 30%, ca răspuns la administrarea norepinefrinei sau triiodotironinei.

În timpul travaliului, datorită stresului provocat de durere, de frica de naştere şi de necunoaşterea actului parturiţiei, catecolaminele eliberate ar putea să crească ritmul consumului de oxigen fetal, accentuînd capacitatea placentei pentru transferul oxigenului. Totuşi, rezultatele arată că în unitatea fetoplacentară sănătoasă, oxigenul adiţional poate fi transferat fără vreo alterare a valorii concentraţiei gazului în sîngele fetal.

Consumul de oxigen fetal poate, de asemenea, să crească secundar unei creşteri în serul fetal a concentraţiei hormonului tiroidian, care poate să aibă loc în timpul tireotoxicozelor fetale, sau în timpul unui tratament intrauterin al feţilor hipotiroidieni. Astfel, în aceste circumstanţe, poate fi transferat prin placentă destul oxigen pentru a satisface cererile fetale, fără alterarea valorilor concentraţiilor gazelor din sîngele fetal.

18.1.61. Efectul nicotinei asupra fătului şi dezvoltării ulterioare a produsului de concepţie

G. A. Sheveleva, A. P. Kiryschchenkov ● Acuşerstvo i ghinechologhia 1981, nr. 6, pag. 31—34

Într-un studiu experimental pe şobolăniţe gravide au fost studiate efectele nicotinei obţinută din extractul de tutun (în doze variind de la 1,01 la 5 mg/kg) asupra dezvoltării fătului, ca şi asupra dezvoltării ulterioare a produsului de concepţie. Experimentele au arătat că cea mai mare sensibilitate la efectele administrării de nicotină se constată în perioadele de preimplantare şi implantare. Aceste rezultate concordă cu cercetările lui Card şi Mitchell, ca şi cu cercetările lui Mc Lanchlan, care au găsit o frecventă perturbare a proceselor de implantare sub acţiunea nicotinei, ca urmare a modificărilor patologice din blastocit, ca şi modificărilor în producerea de prolactină şi progesteron, hormoni indispensabili modificărilor fiziologice ale endometrului. Deci, acţiunea nicotinei asupra produsului de concepţie este tipică în ceea ce priveşte tulburarea primelor stadii ale ontogenezei. Acţiunea embriotropă şi tulburările de dezvoltare amintite depind de doza întrebuinţată. Doza de nicotină cuprinzînd 0,01 mg/kg s-a dovedit apropiată de pragul de nocivitate. Datele din literatură (Sergheev, Tjalve şi alţii) arată că nicotina trece cu destulă uşurinţă prin bariera placentară. În lichidul amniotic au fost găsite concentraţii ridicate (Mosier, şi Jasons, Zuzuki). De aceea nicotina îşi exercită acţiunea embriotoxică nu numai prin pătrundere directă în sîngele fătului, dar şi prin aspiraţia de către acesta a lichidului amniotic.

Scanned with OKEN Scanner

18.1.62. Întîrzierea creşterii fetale indusă de cadmiu; efectul protector al excesului de zinc alimentar

Robert A. Ahokas, P. V. Dilts, Jr., Ethelyn B. L. Haye ● Am. J. Obstet. Gynaecol., 136: 216, 1980

Capacitatea de reproducere, creşterea şi dezvoltarea celulară fetală au fost studiate pe şobolăniţe de laborator hrănite cu apă, cu conţinut progresiv crescut de cadmiu (Cd) (0, 1,01, 10,0 şi 100 g/ml), oligoelement cunoscut ca fiind embriotoxic în perioada gestaţiei. Hrana maternă zilnică şi consumul de apă, creşterea totală în greutate, creşterea greutăţii materne şi eficienţa hranei (creşterea totală în greutate în raport cu cantitatea de hrană consumată), au scăzut cu creşterea consumului de Cd. Greutatea fetală la termen a fost semnificativ mai mică decît la lotul martor. Greutatea totală a puilor a fost scăzută proporţional cu creşterea concentraţiei de Cd. Întîrzierea creşterii fetale a fost rezultatul scăderii diviziunii celulare (acid dezoxiribonucleic) şi a creşterii celulare (raportul proteine/ADN) la femelele hrănite cu cantitatea medie zilnică de hrană pe care o consumau în apă şi concentraţie mare de Cd (100 μg/ml). Cîştigul în greutate matern şi greutatea fetală, ADN şi raportul proteine/ADN au fost mai mari, dar nu atît ca la lotul martor (hrănit ad libitum). Suplimentarea alimentară cu Zinc (Zn) (5,0 μg/ml apă) la femelele care primeau adaos de Cd în apă, a crescut consumul matern de hrană şi greutatea fetală, ADN şi raportul proteină/ADN la valori identice cu cele ale lotului martor. Nivelurile fetale de Cd au fost extrem de mici (0,038—0,095 μg/g ţesut fetal) şi nu au crescut o dată cu creşterea consumului de Cd, în comparaţie cu Cd placentar, care a crescut de peste 10 ori. Zincul fetal a fost scăzut la femelele care au primit adaus de Cd, iar surplusul alimentar de Zn a crescut nivelul zincului fetal, dar nu la valorile lotului martor. Aceste rezultate sugerează că întîrzierea creşterii fetale indusă de Cd este mai degrabă un efect indirect decît direct, rezultînd din scăderea consumului matern de hrană şi a metabolismului matern de Zn, deoarece Zn alimentar împiedică apariţia acestor efecte.

Se ştie precis că alimentarea maternă cu hrană care conţine Cd în timpul gestaţiei induce întîrzierea creşterii fetale la animalele de laborator. Un nivel alimentar de Cd de 100 g/ml apă a avut ca efect scăderea cu 38% a greutăţii feţilor la termen, pe cînd niveluri de Cd mai mici au dus doar la o scădere a mărimii puilor. S-a demonstrat că o concentraţie de Cd de 10 g/ml determină întîrzierea creşterii fetale la şoareci, mărimea feţilor rămînînd nemodificată.

Întîrzierea creşterii fetale a fost aparent o consecinţă a reducerii creşterii celulare (concentraţia de proteine şi raportul proteine/ADN) şi a reducerii diviziunii celulare. Creşterea celulelor fetale sau sinteza proteică pot fi mai sensibile la efectele toxice ale Cd decît proliferarea celulară, din moment ce concentraţia de proteine şi raportul proteine/ADN au fost scăzute. Scăderea proteinelor fetale totale este proporţională cu scăderea consumului de hrană maternă (de proteine), indicînd că acest efect poate fi rezultatul scăderii disponibilităţii de aminoacizi pentru sinteza proteică la făt.

Nu se ştie încă în ce măsură aceste manifestări toxice sînt rezultatul acţiunii directe asupra fătului, sau sînt efecte materne sau placentare, sau dacă există o combinaţie a acestor factori. Deoarece prin consumul de Cd alimentar are loc scăderea ingestiei materne de hrană, nu se poate determina dacă întîrzierea creşterii fetale a fost rezultatul acţiunii directe a Cd asupra fătului sau al necesităţii crescute de energie şi/sau principii alimentare pentru realizarea unei creşteri fetale normale. Autorii

Scanned with OKEN Scanner

au ajuns la concluzia că întîrzierea creşterii fetale este, cel puţin parţial, rezultatul anorexiei materne.

Adăugarea de exces alimentar de Zn (5 μg/ml) în apa şobolăniţelor hrănite cu Cd împiedică întîrzierea creşterii fetale.

Aparent, excesul de Zn accentuează creşterea fetală, ameliorînd apetitul matern, creşterea consumului de hrană şi eficienţa hranei. Cd acţionează competitiv cu Zn în metabolism prin înlocuirea lui la situsurile de legătură ale metaloenzimelor cu Zn. Cantităţi excesive de Zn s-au dovedit protectoare faţă de efectele toxice ale Cd. Un deficit de Zn alimentar la şobolani duce la alterarea severă a creşterii şi la un catabolism exagerat al proteinelor şi aminoacizilor, cu eliminare crescută de azot urinar.

Deoarece Cd trece prin placentă şi ajunge la făt, s-au găsit urme de Cd la nounăscuţii de 24 de ore după administrarea intragastrică la mamă a unei doze mici, unice, de Cd (10—100 μg/ml). Rezultatele hrănirii cronice cu Cd în perioada gestaţiei vin să întărească ipoteza că fătul este protejat de acumularea de Cd. Nivelurile fetale de Cd au rămas nemodificate, pe cînd cele placentare au fost mult crescute la femelele care ingerau 100 μgCd/ml. Niveluri fetale de Zn au fost totuşi semnificativ scăzute, hrănindu-se femele cu Cd, ceea ce arată că acest element interacţionează, probabil competitiv, cu transferul placentar de Zn şi sugerează posibilitatea ca întîrzierea creşterii fetale indusă de Cd, să fie rezultatul deficitului fetal de Zn.

Activitatea scăzută a timidin-kinazei dependentă de Zn, avînd ca efect o scădere generală a sintezei ADN şi a diviziunii celulare, a fost demonstrată şi la embrionii de şobolani deficitari de Zn. Adăugarea unui exces de Zn la dieta femelelor care ingerau Cd a dus la creşterea Zn fetal, întărind ipoteza potrivit căreia elementul Cd interacţionează competitiv cu transferul placentar de Zn. Dacă întîrzierea creşterii fetale indusă de Cd se datoreşte deficitului total de Zn, nu se ştie cum duce suplimentarea dietei cu Zn la creşterea greutăţii fetale şi la valori normale ale ADN total, în timp ce nivelul Zn fetal rămîne totuşi scăzut. Poate că diviziunea celulelor fetale este dependentă de un nivel critic de Zn, peste care activitatea timidin-kinazei şi diviziunea celulară nu mai cresc.

Concluziile acestui studiu arată că efectele fetotoxice ale Cd nu sînt rezultatul acţiunii directe a Cd asupra fătului, ci, mai degrabă, efectul scăderii consumului matern de hrană, al alterării metabolizării şi utilizării principiilor alimentare şi, probabil, al transferului placentar scăzut de Zn. În plus, efectele toxice ale Cd sînt anihilate de cantităţi de Zn în exces. Acest lucru poate fi clinic semnificativ la gravidele care fumează. O ţigară conţine în medie circa 1 μg Cd şi marii fumători pot să aibă un aport zilnic de Cd de 20 μg sau mai mult. S-a demonstrat că femeile care fumează nasc copii cu greutate şi talie mai mică pentru vîrsta sarcinii (small for date), fapt care se datoreşte probabil, în parte inhalării Cd, pe cînd suplimentarea cu Zn alimentar poate să prevină acest efect toxic.

18.1.63. Obezitatea maternă, creşterea în greutate în timpul sarcinii şi greutatea la naştere a copiilor

Gail G. Garrison, John N. Udall, Drant Morrow ● Am. J. Obstet. Gynaecol., 136: 411, 1980

Gestaţia la marile obeze, în comparaţie cu subiecţii normali de control, a fost asociată cu creşterea incidenţei cîştigului necorespunzător în greutate (sub 5 kg) în cursul sarcinii, a unui risc crescut de a naşte un copil cu greutatea peste 4 000 g şi cu o incidenţă scăzută a greutăţii mici a copiilor la naştere.

Scanned with OKEN Scanner

A fost studiată prospectiv obezitatea maternă și influența acesteia asupra produsului de concepție pe un lot de 327 de femei, care au născut la termen copii normali, unici (durata gestației de 38—42 de săptămîni). Populația a fost circa 45% albă, 45% mexico-americani, 10% negri, indieni și alții.

Vîrsta maternă a fost cuprinsă între 13 și 42 de ani cu o medie de 24±2 ani și paritatea de la I — XIX. Femeile au fost cuprinse, în ultimul trimestru de sarcină sau după naștere, într-un studiu amplu asupra obezității materne și infantile.

Au fost excluse din studiu gravidele care locuiau la depărtare mare, cele care consumau alcool sau au luat alte medicamente, precum și cele care au refuzat să fie urmărite. În mod deliberat au fost excluse din acest studiu bolnavele diabetice (inclusiv cele cu diabet de sarcină), care aveau această tulburate metabolică diagnosticată înaintea sarcinii actuale sau aceasta fusese descoperită în cursul unui screening de rutină prin proba hiperglicemiei provocate.

Nu există o concepție unitară asupra definirii marii obezități în cursul sarcinii. Unii cercetători au folosit criteriul excesului de 15% al greutății în afara sarcinii.

Ca și definirea obezității în general, și definirea obezității în cursul sarcinii trebuie să se bazeze pe estimarea țesutului adipos (de ex. măsurarea pliului cutanat). De aceea, de multe ori nu este posibilă obținerea de date asupra pliului cutanat în afara sarcinii, pentru motivul că aceste femei nu sînt la îndemîna cercetătorului. Studiul de față a folosit criteriile înălțime/greutate, luate din tabelele standard ale Academiei Naționale de știință. Conform acestor tabele, 249 de femei din lotul luat în studiu (69%) au fost considerate ca nefiind obeze (sub 12% din rata medie greutate/înălțime), 54 de femei (16,4% ca fiind moderat obeze (între 12—15% din rata medie greutate/înălțime) și 24 de femei (7,5%) ca fiind obeze (peste 15% din rata medie greutate/înălțime) în afara sarcinii.

Concordant cu cercetări anterioare, studiul a arătat o incidență crescută a creșterii necorespunzătoare în greutate la femeile obeze, comparativ cu cele cu greutate normală. Astfel, cîștigul necorespunzător în greutate s-a întîlnit la 4% din femeile cu greutate normală, la 15% din cele moderat obeze și la 19% din marile obeze. În grupul marilor obeze, 3 din 4 femei au avut scădere ponderală netă în cursul sarcinii.

Riscul de a naște un copil cu o greutate peste 4 000 g nu a diferit mult la lotul celor moderat obeze față de cele cu greutate normală (9% și respectiv 8%), dar a fost mult crescut la lotul marilor obeze (33,3%). Riscul de a naște un copil cu greutate sub 2 500 g nu a diferit între cele 3 grupuri de gravide. Greutatea medie a nou-născuților din mame mari obeze a fost cu 516 g mai mare decît a celor născuți din femei cu greutate normală.

Concluziile studiului arată că marile obeze au un risc semnificativ mai mare de a naște un copil de peste 4 000 g și deoarece gravidele diabetice au fost excluse din studiu, se pare că acest fenomen este independent de incidența crescută a diabetului la această categorie de persoane.

18.1.64. **Efectele provocării travaliului asupra funcțiilor neuropsihice ale nou-născuților**

D. H. Crowel, S. D. Sharma, L. E. Kapuniani, S. H. Wayman, R. W. Hale ● Honolulu, Hawai, Burlington, Vermont ● Amer. Jour. Obstet. Gynaec., vol. 136, nr. 1, Jan. 1980

Reacțiile neuropsihice ale nou-născuților după un travaliu normal, au fost comparate cu cele ale nou-născuților ale căror mame au avut travaliu provocat cu ocitocin

Scanned with OKEN Scanner

sau prostaglandin $F_2\alpha$. Nu s-au detectat diferenţe în activitatea encefalică sau cardiovasculară, nici în frecvenţa reacţiilor la stimuli auditivi, vizuali, tactili, sau olfactivi. Au fost constatate diferenţe semnificative în relaxarea activităţii encefalice, în special la coeficienţii spectrali autoagresivi. Cele mai mari diferenţe au fost constatate între grupurile cu travaliu natural şi cele cu travaliu provocat prin prostaglandina $F_2\alpha$.

18.1.65. **Hematom de cordon ombilical apărut în perioada prenatală**

I. G. Szabo, Sz. Eaztergaly, Hatvan ● Zentralblatt für Gynäkologie, 103, nr. 2, pag. 102, 1981

Se prezintă un caz de deces intrauterin prin hematom de cordon ombilical. Hematomul a fost provocat de ruptura unui anevrism al venei ombilicale.

18.1.66. **Profilaxia sindromului dispneic cu dexametazonă**

M. Schröder, Eva König, W. Niedner, B. N. Grauel, W. Preibch, Erfurt ● Zentralblat für Gynäkologie, 103, nr. 7, pag. 410, 1981

Se prezintă rezultatele unor cercetări pe 202 nou-născuţi prematuri, la care s-a efectuat profilaxia sindromului dispneic antenatal cu 4 mg/zi dexametazonă timp de 3 zile, în comparaţie cu 252 de nou-născuţi de aceeaşi vîrstă gestaţională, fără nici un fel de terapie anterioară. Diferenţa este semnificativă dacă se face comparaţia pe un grup destul de mare. Se citează complicaţii materne infecţioase, mai ales în cazul ruperii precoce a membranelor. Se consideră că profilaxia cu dexametazonă este parţial salutară şi se recomandă în continuare, dat fiind faptul că nu există posibilitatea terapiei cu glicocorticoizi.

18.1.67. **Embriopatiile alcoolice**

S. Z. Pascehnhov ● Acuşerstvo i ghinechologhia 1981, nr. 1, pag. 35—36

Un grup de femei alcoolice a fost examinat pe un total de 318 sarcini. Din acestea, 139 (59,6%) au fost întrerupte la cerere, 38 (12%) prin avorturi şi naşteri cu feţi morţi. Din cei 78 de copii născuţi vii, 54 au fost sănătoşi, iar în 24 de cazuri (30,7%) a fost notată prezenţa diverselor aspecte psihoneurotice, crize convulsive etc.

Embriopatia alcoolică poate fi considerată ca un rezultat al acţiunii embriotoxice a alcoolului şi a subprodusului de metabolism, acetaldehida.

18.1.68. **Embriopatia alcoolică**

J. Holtorff, G. K. Hinkel, Dresden ● Zentralblatt für Gynäkologie, 103, nr. 14, pag. 785, 1981

Experienţele şi datele publicate pînă în prezent susţin o legătură cauzală între etilismul cronic al femeilor gravide şi afectarea intrauterină fetală. Manifestarea

Scanned with OKEN Scanner

clinică se traduce prin tulburări de creştere pre- şi postnatală, afecţiuni cerebrale, dismorfii craniofaciale, dismorfii ale extremităţilor şi trunchiului, anomalii ale organelor genitale, dermatoglifie anormală. Gravitatea afecţiunii este dependentă de cantitatea de alcool ingerat, durata utilizării, asocierea cu bolile materne, momentul de debut al ingestiei alcoolice faţă de vîrsta sarcinii şi activitatea alcool-dehidrogenazei.

Profilaxia se referă la influenţarea etilicelor cronice şi la indicaţia întreruperii sarcinii în cazurile grave de alcoolism.

18.1.69. **Sindromul alcoolic al fătului**

P. V. Veghein, L. Leistner (Budapesta) ● Acuşerstvo i ghinechologhia 1981, nr. 1, pag. 36

Nivelul alcoolului şi al aldehidei acetice a fost determinat prin metoda cromatografică după administrarea de alcool etilic la persoane sănătoase, la alcoolice cronice şi la mame care au născut copii cu sindrom alcoolic.

Concentraţia de alcool etilic în sînge nu a fost diferită în mod substanţial la cele 3 grupe de studiu. Nivelul aldehidei acetice la persoanele din grupul de control a prezentat o medie de 28,2 micro-Moli, dar la alcoolicele cronice şi în special la mamele care au născut copii cu sindrom alcoolic, a fost de 5 ori mai ridicat.

Aldehida acetică, în cazul în care concentraţia în sînge depăşeşte 35 micro-Moli, joacă un rol important în apariţia sindromului alcoolic. Factorul hotărîtor al apariţiei sindromului alcoolic al fătului trebuie considerat nivelul crescut de acetaldehidă din sînge, condiţionat de insuficienţa aldehid-dehidrogenazei materne (activitatea specifică a acetildehidrogenazei este considerabil perturbată cînd ficatul este lezat de alcool). Acetaldehida are un pronunţat caracter mutagen, teratogen şi citotoxic, capabil să perturbeze diferenţierea organelor şi ţesuturilor fătului în primele perioade ale ontogenezei. Rolul alcoolismului patern în apariţia sindromului alcoolic la făt nu a putut fi dovedit în mod ştiinţific.

18.1.70. **Studiul pe animale cu ligatură intestinală segmentară pentru evidenţierea absorbţiei acidului alfa-aminobutiric prin mucoasa intestinală fetală**

W. Hundstedt, H. Erbersdobler, Lübeck, München ● Zentralblatt für Gynäkologie, 103, nr. 4, pag. 193, 1981

Experienţa este realizată după un model propriu cu feţi de cobăiţă ale căror segmente intestinale au fost ligaturate. S-a demonstrat absorbţia în cantitate mare a aminoacizilor din jejunul fetal. Mucoasa intestinală poate absorbi şi substanţă macromoleculară, ca de exemplu insulina.

Scanned with OKEN Scanner

18.1.71. Serologia anticandida albicans. Studiu realizat pe un lot de 178 de femei însărcinate în perioada travaliului

P. Auger, L. Trudeau, G. Maequis, D. Larose, J. Joly ● *J. Gyn. Obst. Biol. Repr., 1981, 10, pag. 443—448*

(Departamentul de microbiologie şi imunologie, Facultatea de medicină, Universitatea din Montreal. Centrul spitalicesc Fleury).

Material şi metodă. Acest studiu a fost realizat la 178 de gravide internate în secţia de obstetrică a Centrului spitalicesc Fleury, în lunile mai şi iulie 1979. Toate eşantioanele (vaginale, rectale, serologice) au fost recoltate la parturiente, în sala de naştere, în momentul primului tact vaginal pentru aprecierea dilataţiei cervicale. Parturientele cu diabet sau cele care au primit antibiotice cu mai puţin de o lună înainte de efectuarea cercetării, au fost excluse din acest studiu.

Două eşantioane pentru cultură au fost prelevate din rect cu ajutorul unei spatule (şi din fundul de sac posterior vaginal, utilizînd un specul cu tijă montată). Aceste materiale prelevate au fost imediat însămînţate pe medii de cultură Sabouraud glucozate, cu adaos de cloramfenicol 0,05%, turnat într-o cutie Petri de 10 cm diametru. După o incubaţie de 48 de ore la 37°, au fost recoltate toate coloniile cu aspect levuric. Identificarea *Candidei albicans* se efectuează conform tehnicilor cunoscute.

Rezultate. Din cele 178 de paciente studiate, 30 aveau o vaginită cu *Candida albicans* (16,8%) iar 49 de paciente (27,5%) erau parazitate cu levuri, în rect. Utilizînd imunofluorescenţa indirectă, rezultatele arată că numărul parturientelor cu infecţie cu *Candida* este mult mai mare comparativ cu numărul parturientelor fără infecţie vaginală. Toate aceste paciente au un titru de anticorpi de imunofluorescenţă mai mare de 1/160, iar concentraţia lor medie a atins 1/930.

18.1.72. Chimioterapia infecţiilor bacteriene genitale cu Vagimid

. Brockmann, C. Hohne, Halle-Wittenberg ● *Zentralblatt für Gynäkologie, 103, nr. 1, p. 46, 1981*

Autorii au tratat 115 cazuri de infecţii ginecologice sau obstetricale cu Vagimid. Toate cazurile au fost vindecate. După terapia cu Vagimid nu au fost identificaţi germeni sensibili la metronidazol.

Terapia cu Vagimid are efecte sigure în tratamentul infecţiilor generate de flora anaerobă.

Se consideră că rezultatele cercetării conduc la administrarea prelungită a metronidazolului în cazurile de eşec. De asemenea, Vagimidul poate fi utilizat în asociere cu alte chimioterapice mai puţin eficace în infecţiile aparatului genital.

18.1.73. Terapia infecţiilor postoperatorii cu metronidazol

K. Amon, I. Amon, M. Zachiesche, H. Bernhardt, Greifswald ● *Zentralblatt für Gynäkologie, 103, nr. 13, p. 732, 1981*

Autorii comunică experienţa lor privind terapia cu metronidazol 500 mg de două ori pe zi, combinată parţial cu antibioterapie, administrată la 13 bolnave cu abcese

Scanned with OKEN Scanner

ale peretelui abdominal sau endomiometrită după operație cezariană. În cele mai multe cazuri s-au obținut rezultate bune, soldate cu ameliorarea rapidă a simptomatologiei clinice. Toleranța la metronidazol a fost bună.

18.1.74. **Infecția genitală cu mycoplasmă**

Gerald S. Bernstein ● *Reproductive endocrinology, infertility and contraception, 1978, F. A. Davis Company, p. 451—456*

Infecția tractului genital este una din principalele cauze de sterilitate. Se știe că distrugerea progresivă a tractului genital poate fi determinată de infecții, cum ar fi salpingitele la femeie sau epididimitele la bărbat. De aceea în ultimii ani, a existat un interes crescut în ceea ce privește relația dintre infecțiile subclinice și sterilitate, în special în infecțiile care cuprind microorganisme din grupul Mycoplasma.

Mycoplasmele sînt singurele microorganisme care au caracteristici de bacterie și de virus. De dimensiunea virusurilor mari, pot să supraviețuiască și să se reproducă în mediul extracelular, ca bacteriile. În plus, sînt înconjurate de o membrană lipoproteică tristratificată, ca celulele animale și nu de un perete celular ca bacteriile.

Mycoplasma era denumită odinioară pneumoniae, pentru că tipul original izolat în 1898 provoca pleuropneumonia la vite. Cinci specii de mycoplasme au fost izolate din tractul respirator. Patru din acestea duc viață saprofită în orofaringe la om, iar a cincea, *Mycoplasma pneumoniae*, dă pneumonia atipică.

De asemenea, populează tractul genital, fiind prima dată identificată la om în 1937, din substanța obținută din abcesul glandei Bartholin. Frecvent găsită la femeile cu boli venerice și vaginite, a fost izolată din abcesele tuboovariene. Poate să dea cazuri de „vaginită nespecifică", fiind responsabilă de unele uretrite „nespecifice" atît la bărbat, cît și la femeie.

Este posibil ca unele afecțiuni tubare să rezulte din infecții cu mycoplasma. Totuși, cel mai mare interes pe care îl prezintă aceste microorganisme este rolul posibil pe care îl au în sterilitatea fără cauză aparentă.

McCormack și colab. au revăzut literatura mai veche și au discutat relația posibilă dintre infecția cu mycoplasma și vechea practică empirică a folosirii antibioticelor în tratamentul sterilității. Mai recent, Gnarpe și Friberg au găsit în 33 din 36 de cupluri cu sterilitate inexplicabilă, că fie bărbatul, fie femeia, fie ambii (28 de cupluri) aveau culturi pozitive pentru U. urealyticum 60, specie de mycoplasmă. Culturile au fost făcute din spermă la bărbat și din canalul endocervical la femeie.

În două loturi martor, 9 din 40 de femei gravide aveau culturi din endocervix pozitive, și 6 din 23 de bărbați ale căror soții erau în al treilea trimestru de sarcină, aveau de asemenea mycoplasma pozitivă în culturi. Din 36 de cupluri sterile tratate, 15 femei au rămas însărcinate în decurs de 3 luni și 29 în decurs de 1 an.

Alte studii, unele publicate, altele nu, indică o relație neînsemnată sau inexistentă între incidența infecției cu *U. urealyticum* și sterilitate. De asemenea, există date contradictorii privind eficacitatea tratamentului antimycoplasmatic și apariția ulterioară a sarcinii. În studiul lui Friberg și Gnarpe nu se știe dacă toate cuplurile care au realizat o sarcină au fost tratate cu antibiotic. Conform altor studii, paciente cu culturi pozitive au rămas însărcinate fără vreun tratament cu antibiotice.

În prezent, datele sugerează că infecția cu *U. urealyticum* poate fi răspunzătoare de sterilitate la unele cupluri, dar se cer studii mai extinse, mai verificate, pentru a stabili semnificația acestui factor. Potrivit unui studiu publicat, eradicarea

Scanned with OKEN Scanner

mycoplasmei nu a dus la creşterea numărului de sarcini faţă de cuplurile netratate sau cele care au primit placebo (Harrison şi colab.). Mai mult, dacă sarcina survine după un tratament antibiotic, nu înseamnă neapărat că mycoplama era cauza sterilităţii, şi alte microorganisme fiind susceptibile de a fi răspunzătoare.

Rapoartele publicate asupra mycoplasmei nu includ date asupra altor studii microbiologice. Controversa asupra mycoplasmei se axează în jurul faptului că poate să inducă anomalii decelabile în evaluarea sterilităţii sau poate fi uneori agentul responsabil de unele sterilităţi neexplicate.

Femeile studiate de Gnarpe şi Friberg aveau examenul pelvian normal, ciclul menstrual regulat, temperatura bazală a corpului bifazică, endometrul secretant şi histerosalpingografia şi testele postcoitale normale. Bărbaţii aveau analizele spermei compatibile cu fertilitatea.

Totuşi este evident, că unii bărbaţi infectaţi pot să aibă analizele spermei anormale. Cînd O'Leary şi Frick au comparat sperma de la un lot de bărbaţi infectaţi cu sperma de la un lot de neinfectaţi, au găsit la lotul infectat densitatea spermatică semnificativ scăzută, o proporţie mai mică de spermatozoizi mobili, o calitate scăzută a motilităţii, precum şi un număr crescut de forme anormale de spermatozoizi. Cea mai proeminentă caracteristică era scăderea motilităţii. Recent, s-a evidenţiat că scăderea motilităţii este legată de prezenţa unor microorganisme în spermă, ceea ce ar explica de ce unii bărbaţi infectaţi au sperma normală.

În cele mai multe studii publicate, cercetătorii au indicat numai dacă mycoplasma era prezentă sau absentă din culturi, nedînd nici o informaţie despre alte colonii. În sperma infectată, mycoplasma are o aderenţă caracteristică la spermatozoid, fenomen care poate fi detectat numai cu microscopul electronic.

Nu există nici o informaţie despre mecanismul prin care mycoplasma poate să afecteze fertilitatea, în afara acţiunii asupra motilităţii spermatozoidului în spermă sau în mucoasa cervicală cînd există o infecţie a canalului endocervical. Există unele speculaţii, potrivit cărora, microorganismul ataşat spermatozoidului poate să afecteze capacitatea acestuia de fecundare a ovulului, sau interferă cu etapele precoce ale dezvoltării zigotului. Mycoplasma poate de asemenea să altereze fertilitatea prin afectarea oviductelor. *Mycoplasma hominis* a fost izolată din oviductul femeilor cu salpingită acută.

Proceduri recomandate. Deşi nu există nici o concluzie evidentă că *U. urealyticum* provoacă sterilitate, recomandăm culturi din spermă şi canal endocervical pentru aceste microorganisme, atunci cînd testele de sterilitate, inclusiv laparoscopia nu reuşesc să releve alte anomalii.

Dacă numai un partener este infectat, trebuie trataţi ambii. De asemenea, recomandăm să se facă culturi pentru mycoplasmă atunci cînd analiza spermei şi a mucoasei cervicale sugerează o infecţie, dar nu poate fi identificat alt agent patogen.

Laboratorul autorului foloseşte tehnica de cultură descrisă de Braun şi colab. Toate culturile pentru mycoplasmă sînt complexe şi necesită folosirea a numeroase medii de cultură şi incubaţii prelungite.

Infecţia cu *U. urealyticum* poate fi de asemenea o cauză a avorturilor spontane habituale şi trebuie făcute culturi acestor cupluri.

Tratament. *U. urealyticum* este sensibil la tetraciclină, cloramfenicol, şi eritromicină. *Mycoplasma hominis* şi *Mycoplasma fermentas* sînt sensibile la tetraciclină şi lincomicină. Autorul a folosit schema recomandată de Friberg şi Gnarpe: prima zi doxicilină 200 mg, apoi 100 mg zilnic încă 9 zile. Bolnavii (bărbaţi şi femei) au fost trataţi lunar din a 7-a pînă în a 16-a zi a ciclului menstrual al soţiei.

Scanned with OKEN Scanner

Dacă cultura unuia din parteneri este pozitivă, după trei cure ambii parteneri sînt trataţi cu 200 mg doxicilină pe zi, timp de 9 zile, în următoarele două cure.

Nu este recomandabil să se folosească antibiotice empiric, fără rezultatul culturilor, pentru că nu mai există nici o siguranţă că pacienţii au fost vindecaţi prin tratament. Majoritatea laboratoarelor nu fac culturi pentru mycoplasma, dar cu timpul, acestea devin uzuale şi trebuie făcute înainte şi după tratament.

Alţi agenţi patogeni aflaţi în vagin şi în tractul genital masculin, pot de asemenea să afecteze fertilitatea, deşi nu au fost studiaţi corespunzător.

18.1.75. **Afecţiunile apendiculare şi consecinţele ginecologice**

H. Puder, Aschen ● Zentralblatt für Gynäkologie, 103, nr. 15 pag. 102, 1981

Se constată că apendicectomia efectuată anterior generează suferinţe ginecologice. Pe de altă parte se practică apendicectomia foarte frecvent, în afecţiunile ginecologice nediagnosticate. Experienţa noastră a rezultat în urma laparoscopiilor. Se discută apendicectomia, simultan cu operaţiile ginecologice care au dus la apendicectomie, prin nediagnosticarea lor.

18.1.76. **Frecvenţa gonoreei în raport cu inflamaţiile ginecologice**

Annegret Kosmowski, Weise Barbel Zimmermann, R. Fischer, Dagmar Baumann, Magdeburg ● Zentralblatt für Gynäkologie, 103, nr. 9, pag. 473, 1981

Pe un studiu efectuat la 423 de femei cu boli inflamatorii ginecologice s-a demonstrat existenţa gonoreii în 73% din cazuri. 248 de bolnave cu anexită au prezentat testările la gonococ pozitive în 8,5% şi 130 de paciente secreţii vaginale în 6,9%.

Frecvenţa gonoreii la femeile cu condiloame acuminate a fost de numai 3,2%.

Rezultatele nu corespund cu cele obţinute prin microscopie, în care foarte rar a fost posibilă depistarea gonococilor. Considerăm că este foarte util să se introducă ca test de rutină culturile din secreţiile vaginale.

18.1.77. **Studiu privind infecţiile microbiene în ginecologie, mai ales cu germeni anaerobi şi microaerofili**

H. Müller, J. Baier, Erlabrun ● Zentralblatt für Gynäkologie, 103, nr. 8, pag. 434, 1981

Se prezintă 59 de infecţii piogene cu 40,7% germeni anaerobi şi 105 cazuri cu scurgere vaginală şi 20 de culturi pozitive pentru *Haemofilus vaginalis*. Cercetarea a necesitat o colaborare strînsă între clinicieni şi microbiologi, în vederea realizării profilaxiei şi terapeuticii. Se evidenţiază posibilitatea terapiei cu cloramfenicol şi metronidazol.

Scanned with OKEN Scanner

18.1.78. Actinomicoza genitală pentru utilizarea pesarelor intrauterine și posibilitățile de prevenire

L. G. Szabo, Sz. Esztergaly, K. Dzvonyar; Hatvan ● Zentralblatt für Gynäkologie, 103, nr. 2, pag. 115, 1981

Sînt prezentate 2 cazuri cu actinomicoză după utilizarea pesarelor intrauterine, care par să aibă un rol patogenetic. În primul caz, actinomicoza a fost evidențiată după histerectomie, cu ajutorul metodelor histologice și a fost asociată cu o evidentă reacție tuberculoidă. În al doilea caz, actinomicoza a fost evidențiată pe pesarul uterin după scoaterea lui din cauza unei complicații anexiale (salpingoovarită).

Terapia a fost salutară.

Profilaxia și diagnosticul precoce sînt posibile prin efectuarea de frotiuri vaginale înainte și în timpul utilizării pesarelor intrauterine, sau prin efectuarea frotiului recoltat direct de pe pesar.

18.1.79. Studiu privind fertilitatea după îndepărtarea pesarelor intrauterine

I. Orojan, Gy. Gogo, J. Dau, J. Annus, V. Papcsak; Csongrad ● Zentralblatt für Gynäkologie, 103, nr. 4, pag. 228, 1981

Autorii urmăresc 701 femei care au solicitat scoaterea pesarelor intrauterine în scopul de a deveni gravide. Se remarcă instalarea graviditătii la 680, după o lună de la îndepărtarea pesarului intrauterin. Frecvența sarcinii ectopice a fost mică. 22 de femei au fost supuse unei histerosalpingografii pentru sterilitate secundară; 7 din ele au rămas gravide. La 8 femei s-a efectuat inducția ovulației (la 6 eficientă; 2 nu au rămas gravide). S-au înregistrat 8 cazuri de avort și 23 de gravide au fost internate pentru iminență de avort. Au fost înregistrate 691 de nașteri.

Autorii consideră că pesarele intrauterine nu au acțiune de lungă durată asupra fertilității.

18.1.80. Adenoza difuză a peretelui vaginal

L. G. Szabo, J. Dzvunyar; Hatvan ● Zentralblatt für Gynäkologie, 103, nr. 1, pag. 181, 1981

Se relatează un caz de adenoză difuză a peretelui vaginal, identificată bioptic. Simptomatologia, a cărui debut se situează în urmă cu 10 ani, s-a remis prin extirparea chirurgicală a segmentului patologic. Adenoza este sugerată de existența unei scurgeri vaginale abundente și mucoase, a durerilor hipogastrice și de administrarea în antecedente a dietilstilbestrolului. Este o boală benignă cu potențial malign.

18.1.81. Întrebuințarea reflexoterapiei în tratamentul bolnavelor cu sterilitate de tip endocrin

V. I. Grischenko, Sangare Gramen, Yu. S. Parashchuk ● Acușerstvo i ghinechologhia, 1981, nr. 2, pag. 28—31

Au fost studiate rezultatele obținute în urma tratamentului prin folosirea generatorilor cuantici optici (laseri) la bolnave cu forme endocrine de sterilitate deter-

Scanned with OKEN Scanner

minată de fază luteală insuficientă și cu cicluri anovulatorii. Datele experimentale (Svarev), ca și cele clinice (Bîhovski, Cecurov), arată capacitatea razei roșii monocromatice a laserilor de tip heliu-neon, de a modifica starea funcțională a ovarelor. Autorii au folosit acest factor fizioterapic în tratamentul sterilității endocrine. Ca sursă a radiației laser a fost folosit laserul LG 75. În total au fost urmărite 134 de bolnave. În timpul tratamentului bolnavele se găseau în poziție ginecologică, sursa radiației laser fiind la 1 m de colul uterin. Timpul de expunere a fost 1 minut în condițiile puterii maxime a laserului. Ciclul terapeutic a constat în 7—9 ședințe la fiecare perioadă intermenstruală. La toate bolnavele a fost exclusă printr-o examinare corespunzătoare sterilitatea masculină și factorul tubar ca generator de sterilitate. Bolnavelor li s-a determinat în dinamică excreția de pregnandiol, ca și testele de activitate funcțională hipofizo-ovariană. S-a demonstrat că terapia cu laser și variantele acesteia sînt însoțite de o excreție crescută de pregnandiol, ca și de normalizarea testelor funcționale ale axului hipofizo-ovarian. Terapia cu laser duce la restabilirea ciclului menstual bifazic, iar în unele cazuri chiar la obținerea sarcinii. Trebuie subliniat că sarcina a survenit numai la acele femei la care, pînă la începerea tratamentului cu laser, a fost observat un ciclu menstrual bifazic cu insuficiența fazei luteale. La nici una din bolnavele care au avut anterior terapiei cicluri anovulatorii, nu a fost obținută vreo sarcină, în urma tratamentului cu laser.

18.1.82. **Noutăți privind activitatea de conducere a trompelor uterine**

F. Kardos, J. Török, A. Koman, V. Herczeg; Budapesta ● Zentralblatt für Gynäkologie, 103, nr. 12, p. 687, 1981

Autorii propun o nouă probă funcțională, bazată pe activitatea fiziologică a trompelor uterine.

Se adaptează pe colul uterin un pesar de sticlă. În fundul de sac Douglas se injectează substanță de contrast iodată.

Culoarea albastră a secrețiilor genitale acumulate pe pesar confirmă nu numai permeabilitatea tubară, dar și activitatea contractilă a trompelor.

Singura contraindicație a metodei este alergia la Iod.

18.1.83. **Eficacitatea hidrotubării primare postoperatorii**

H. Donatm; B. Rothkirsch; Magdeburg ● Zentralblatt für Gynäkologie, 103, nr. 7, pag. 403, 1981

Hidrotubarea este o metodă conservativă a tratamentului ocluziilor tubare. La 132 de femei cu sterilitate primară sau secundară s-a efectuat hidrotubarea, la 60 de femei postoperator și la 72 de femei ca tratament inițial. La 15 femei au apărut, ca o complicație, dureri abdominale.

S-au obținut sarcini la 13 femei, 11 din ele fiind supuse hidrotubațiilor postoperatorii.

18.1.84. **Studiu statistic privind fertilitatea femeilor supuse întreruperii sarcinilor prin metoda Boero**

St. Lembrych, Z. Olbrot; Opole ● Zentralblatt für Gynäkologie, 103, nr. 3, pag. 154, 1981

S-au cercetat datele de la 10 femei la care a fost întreruptă sarcina în trimestrul II cu metoda Boero. În 2 cazuri posibilitatea obținerii sarcinii a fost nulă, 4 femei au avut o evoluție normală a sarcinii pînă la termen. Într-un caz a fost obținută sarcina după 3 ani de tratament pentru sterilitate.

În alt caz au survenit 2 sarcini, soldate cu avort spontan. 2 cazuri s-au soldat cu sterilitate.

18.1.85. **Marcarea radioactivă a spermatozoizilor de mamifere și folosirea lor ca monitor pentru transportul spermei la femele**

Steven P., Lorton S., John Gatley, Lionel M. Lieverman, Neal L. First ● American Journal obstetrics and gynaecology vol. 136, nr. 6, 1980, pag. 732

Autorii au investigat spermatozoizii de mamifere (berbec, bou) marcați radioactiv cu I^{131}, Ga^{67}, In^{111}, Tc^{99m}. Spermatozoizii cei mai folosiți au fost marcați cu Tc^{99m} în studii in vivo, deoarece Tc^{99m} prezintă un potențial mare de marcare (70—90%), combinat cu lipsa afectării mobilității spermatice. A fost indus estrul la ovariectomizate, prin administrarea secvențială de progesteron și estrogen-caprionat. La 6 ore după înseminarea cu spermă de berbec marcată cu Tc^{99m} oile au fost sacrificate, iar tractul lor genital a fost extirpat și studiat pe un radiodetector liniar. S-a observat o radioactivitate evidentă în trompe, cu activitate intensă în vagin, col și uter. Marcarea spermatozoizilor cu $Tc^{99m}O_4$ a evidențiat o radioactivitate redusă în tractul genital, datorită unei dispersii importante a acestei substanțe din căile genitale.

Un anumit grad de radioactivitate a spermatozoizilor marcați cu Tc^{99m} rămîne pe o perioadă mai lungă de timp în organism, ceea ce permite monitorizarea transportului spermatozoizilor la unele specii în care tractul genital permite, grație apropierii de piele, urmărirea intensității radioactive cu un radiodetector. Aceste studii fac posibilă adaptarea în viitor și la studierea sterilității feminine umane.

18.1.86. **Rolul zincului în sterilitatea masculină „Zinc et stérilité masculine, Les actualités gynécologiques"**

A. Netter et A. Gorins ● pag. 275—281

Autorii pleacă de la faptul că s-a demonstrat că în secreția prostatică se găsește o mare cantitate de zinc, precum și de la ipoteza că acesta are un rol în creștere (carența determină stagnarea creșterii, care se reia prin administrare de Zinc).

Punerea la punct a unei metode de dozare a zincului, prin spectrofotometria absorbției atomice, precum și posibilitatea prelevării materialului de cercetat fără riscul contaminării (în materiale de masă plastică), permit să putem determina în prezent cu o mare precizie cantitatea de zinc din organe sau lichide.

Scanned with OKEN Scanner

Metoda de dozare aparţine lui Hackley şi a fost modificată pentru zinc. Metoda radioimunologică a fost derivată din metoda Barberia şi Thorneycroft, pentru testosteron şi dehidrostentestosteron.

Au fost studiaţi 17 bărbaţi cu sterilitate secretorie, între 24 şi 38 de ani, care au primit ca tratament 440—660 mg zinc/zi, sub formă de sulfat de zinc, timp de 6—12 săptămîni.

Rezultatele obţinute de acest studiu unic, (nici un autor nu a mai studiat rolul zincului în sterilitatea masculină) au arătat că la bărbaţii cu sterilitate secretorie există o scădere considerabilă a cantităţii de zinc, că există o legătură statistică între totalul de zinc şi cel de D.H.T. plasmatic. Din contră, între totalul de zinc şi testosteronul plasmatic nu există corelaţii semnificative.

Un număr important de bolnavi cu oligospermie studiaţi (103) a permis afirmarea existenţei unei legături între aceasta şi totalul de dehidrotestosteron plasmatic. Administrarea de zinc creşte zincul seric, dar s-a observat că o dată cu administrarea de zinc peroral au crescut de o manieră spectaculară şi nivelul testosteronului şi cel al concentraţiei de spermatozoizi.

S-au constatat 4 sarcini ale soţiilor bolnavilor trataţi cu Zn, care s-au declanşat într-un interval de 20—70 de zile, ceea ce ne face să credem că tratamentul a influenţat şi resorbţia spermică şi epididimul.

Rezultatele preliminare sînt încurajatoare pentru continuarea cercetărilor asupra legăturii dintre deficienţa de zinc şi sterilitatea masculină. Identificarea proteinei care leagă zincul ar fi foarte utilă. În mod normal, această proteină pare să fie o alfa-2-macroglobulină. Lipsa zincului poate să fie datorată unei denutriţii, unei absorbţii intestinale defectuoase, sau unui defect congenital cu carenţă de zinc, prin lipsa unei proteine de legătură. Autorii efectuează dozajul zincului spermic, care provine din prostată.

18.1.87. **Concentraţiile de imunoglobuline în ser şi lichidul seminal la bărbaţii cu şi fără anticorpi aglutinanţi antispermatici**

Jan Friberg ● Am. J. Obstet. Gynaecol., 136: 671, 1980

A fost examinat serul şi lichidul spermatic recoltate de la bărbaţi infertili, care aveau anticorpi aglutinanţi antispermatici, precum şi de la bărbaţi fertili, pentru detectarea de imunoglobuline din clasele IgG, IgA, IgM, IgD şi IgE. În lichidul seminal, aceşti anticorpi aparţineau doar claselor IgG, IgA şi IgE. Nu au fost observate diferenţe statistic semnificative în concentraţiile de imunoglobuline serice şi seminale între bărbaţii fertili şi cele 2 loturi de bărbaţi infertili luate în studiu.

18.1.88. **Intensificarea migraţiei leucocitelor, indice al creşterii imunităţii**

Nobert Glricher, Philip Beers, Carmel J. Cohen, Thomas D. Kerenyi and Saul B. Gusberg; New York ● Amer. J. Obstet. Gynaecol, vol. 136, nr. 1, 1980

Autorii au efectuat studii asupra migraţiei leucocitelor la 19 bolnave de cancer şi la 24 de femei sănătoase, care s-au prezentat la control. Au fost studiate lichidul amniotic şi plasma. Nu s-a observat nici o diferenţă între cele 2 categorii de femei,

Scanned with OKEN Scanner

din punct de vedere al lichidului amniotic; la bolnavele cu cancer s-a observat o migrație intensă a leucocitelor în plasmă, în comparație cu femeile sănătoase prezentate la control. Din 18 bolnave cu cancer, doar la 3 din ele nu s-a observat o migrație leucocitară intensă. Toate cele 3 cazuri erau în stare imunodepresivă. Toate bolnavele netratate au prezentat o migrație intensă a leucocitelor în plasmă.

În concluzie, autorii arată, că așa cum se întîmplă în cazul sarcinii, există un factor imunologic activ și în plasma pacientelor afectate de cancer, care determină o scădere a leucocitelor deci, și intensificarea migrației acestora. Detectarea migrației leucocitelor poate fi importantă pentru descoperirea malignității incipiente, controlul și mai ales pentru instituirea tratamentului precoce.

18.1.89. **Date noi în imunologia reproducerii umane**

Val Davajan, Robert M. Nakamura, Gerald S. Bernstein ● *Reproductive Endocrinology, Infertility and Contraception, 1978, pag. 439—448*

Incompatibilitatea imunologică poate să stea la baza etiologiei infertilității la unele cupluri la care nu s-a decelat o altă cauză de sterilitate. A fost identificat un grup de femei sterile a căror infertilitate este datorată unei interacțiuni anormale spermă-mucoasă cervicală, cu toate că la examene separate atît sperma, cît și mucoasa cervicală apar normale. Această cauză de infertilitate poate fi datorată unei reacții imune.

Numeroase lucrări, care se ocupă cu imunologia reproducerii umane au fost publicate și pot fi grupate în 3 mari categorii: incompatibilitatea sangvină A.B.O., autoimunitatea masculină și prezența spermaglutininelor circulante sau a anticorpilor imobilizanți la femeie.

Nu este absolut clar dacă toate aceste tipuri diferite de reacții imunologice sînt implicate în infertilitatea umană. În acest capitol vor fi discutate sursele de antigeni și anticorpi, testele imunologice utilizabile în mod curent și rezultatele clinice ale terapiei.

Sursele de antigeni și anticorpi. Antigenii tractului reproducător masculin au fost împărțiți de Shulman în 2 grupe: antigen spermatozoidal și testicular și antigenii glandelor reproducătoare accesorii.

— Antigenii spermatozoidali și testiculari; în prezent nu există nici un dubiu că la animalele de laborator se pot produce autoanticorpi prin injectare de spermatozoizi. Au fost făcute numeroase studii care se ocupă cu fenomenele imune în tractul reproducător masculin, în efortul de a stabili specificitatea de organ și de specie a antigenului spermatozoidal, ca și antigenului țesutului testicular.

Gullbring comunică în 1957 că ejaculatul unui bărbat de grup AB conține un amestec de spermatozoid A și B. Popivanov și Vulchanov, folosind un ser aglutinant anti-A (obținut prin imunizarea iepurilor cu spermatozoizi de grup uman A) au reușit să aglutineze spermatozoizi A din ejaculatul a 4 bărbați cu grup AB.

Prin tehnici de imunofluorescență, Shahani și Sputham au stabilit că spermatozoizii ejaculați, spre deosebire de celulele somatice, poartă pe suprafața lor numai unul din antigenele ABO. Pe de altă parte, Edwards, Ferguson și Coombs au găsit că izoantigenii de grup A și B erau prezenți în membrana spermatozoizilor la secretori și lipseau la nesecretori. Pe baza acestor descoperiri se admite că antigenii de grup sangvin de pe spermatozoidul uman nu iau naștere în celulele spermale și sînt adsorbiți pe spermatozoizi în timpul contactului acestora cu lichidul seminal la secretori.

Scanned with OKEN Scanner

Această concepție a fost mai tîrziu întărită de Boettcher, care au comunicat că spermatozoizi spălați de la un nesecretor de grup O, puși la incubator cu lichid seminal de la un secretor de grup A și-au dezvoltat capacitatea de inhibiție antiser A. La întrebarea dacă spermatozoidul conține numai antigen propriu, antigeni dobîndiți numai din lichidul seminal, sau conține proprii lui antigeni precum și pe cei dobîndiți, nu s-a dat încă un răspuns suficient de clar.

— Antigenii glandelor reproducătoare accesorii. Proprietățile imunologice ale spermatozoizilor obținuți din testicul sau din epididim diferă în mare măsură de cele ale spermatozoizilor obținuți din spermă. Weill și Rodenburg găsesc că spermatozoidul și lichidul seminal sînt imunologic nediferențiabili la testarea cu ser imun al unuia împotriva celuilalt, fapt valabil pentru om, ca și pentru animalul de experiență. Antigenul responsabil de aceste reacții pare să fie foarte puternic ; stimulează ca răspuns un titru înalt de anticorpi și cantități foarte mici de antiser sînt reactive. Weill semnalează că ejaculatul uman azoospermic conține un antigen complet fix și de aceea trage concluzia, că acesta este un antigen produs de glandele accesorii masculine și nu un antigen spermatozoidal, fiind eliberat în lichidul seminal de celulele spermale. Această ipoteză a fost mai tîrziu confirmată prin studierea spermatocelului la masculi. Compoziția antigenică a lichidului seminal uman a fost studiată prin intermediul imunoelectroforezei, folosindu-se antiser împotriva proteinelor specifice serice și din lichidul seminal. Datorită folosirii tehnicilor diferite și antiserurilor diferite, rezultatele au fost greu de comparat. Numărul proteinelor specifice variază, dar cele mai proeminente antigene, beta 1 și beta 2, arată o difuziune electroforetică în toate cazurile.

Se pare că există cel puțin 3 antigeni specifici : în lichidul seminal, în prostată și în viziculele seminale. Existența antigenilor cu originea în testicule sau epididim nu a fost încă dovedită. Unul din antigenii veziculelor seminale pare să fie lactoferina, o proteină care conține fier, întîlnită în diferite alte secreții ale corpului, dar nu și în sînge. Se crede că această lactoferină este antigenul descoperit de Weill. Li și Behrman au obținut 3 antiseruri diferite prin injectarea iepurilor cu întreaga cantitate de spermă și lichid seminal obținute prin vasectomizarea unui mascul uman. Aceste 3 tipuri de antiser au fost absorbite pe ser normal, extract de rinichi, ficat și creier. Autorii au ajuns la concluzia că există cel puțin 4 antigeni specifici în lichidul seminal, ceea ce vine în sprijinul lui Quinlivan, care comunicase anterior existența a 4 antigeni specifici în lichidul seminal uman. Niciunul din acești autori nu a putut identifica un antigen specific în spermatozoid. De aceea, se poate spune în prezent, că nu a fost încă identificat nici un antigen specific spermal, dar se pare că există 4 antigeni specifici ai lichidului seminal cu originea în prostată și veziculele seminale.

— Anticorpii tractului reproducător feminin. Studiile asupra cauzelor imunologice de infertilitate trebuie să ia în considerare diferitele tipuri de anticorpi care pot fi prezenți în tractul genital feminin. La om, IgA, IgG, IgM sînt tipurile majore de anticorpi, fiecare avînd proprietăți distincte imunofiziologice. Un al 4-lea anticorp, care trebuie inclus în studiul anticorpilor antispermatozoid, este un anticorp fixator de complement, litic, care a fost descoperit la animale, ca și la om. A fost caracterizat ca o IgG lentă și pare să fie un anticorp normal întîlnit, de origine necunoscută. S-a demonstrat că are capacitatea să lizeze spermatozoidul și celulele germinale din testicul.

Locul de producere a anticorpilor locali din tractul genital feminin a făcut obiectul a numeroase comunicări. Investigații referitoare la glandele secretorii externe la om (de exemplu glandele salivare) au relevat faptul că unele imunoglobuline sînt secretate local. Cu toate că prezența anticorpilor în secreții poate fi datorată

Scanned with OKEN Scanner

difuziunii pasive a componentelor plasmei circulante, cercetări mai recente sugerează că apariţia locală a anticorpilor se poate datora unui mecanism independent de circulaţie a anticorpilor.

IgA este socotită ca fiind un anticorp produs local. Se găseşte în epiteliul mucoasei şi s-a arătat că se combină cu glicoproteina sintetizată de celulele epiteliale, denumită „piesa secretorie" sau componenta T. Această combinaţie a IgA cu componenta T este cunoscută ca IgA secretorie şi considerată prima linie de apărare a organismului împotriva invaziei microorganismelor. Colul uterin este biologic similar celorlalte glande mucosecretoare, ca şi cele salivare, nazale, lacrimale, pentru faptul că serveşte ca barieră împotriva pătrunderii bacteriilor din vagin în cavitatea uterină sterilă.

Cu toate că s-a demonstrat că vaginul însuşi este capabil să producă anticorpi locali împotriva spermei, pînă de curînd nu se demonstrase că epiteliul endocervical şi colul uterin produc anticorpi IgA locali.

Folosindu-se tehnica fluorescenţei cu anticorpi marcaţi, s-a evidenţiat că în epiteliul endocervical este localizată componenta T umană şi se pare că IgA poate fi produsă local în colul uterin uman. În plus faţă de IgA, Lippes şi colab. au comunicat că IgG, IgM si lactoferina sînt toate prezente în diferitele ţesuturi ale tractului genital feminin. Toate aceste observaţii arată că substanţele necesare producerii locale de anticorpi în endocol, ca şi în vagin, şi posibil şi în endometru şi trompe sînt toate prezente, ceea ce face din incompatibilitatea imunologică o reală cauză posibilă în anumite cazuri de infertilitate.

Localizarea anticorpilor pe spermatozoizi. Utilizîndu-se tehnicile de imunofluorescenţă, au fost demonstrate 4 diferite puncte de localizare a anticorpilor pe spermatozoid: pe acrozomi incluzînd şi segmentul ecuatorial, pe segmentul ecuatorial, în aria postnucleară şi pe coadă.

La testarea cu spermatozoizi a serului femeii infertile s-a găsit o combinaţie a acestor diferite locuri de localizare a anticorpilor pe spermatozoizi.

Reacţii imune posibile la cuplul steril. Numeroşi cercetători acuză incompatibilitatea imunologică la cuplurile la care nu se decelează o altă cauză de sterilitate. Numeroase lucrări publicate demonstrează existenţa antigenilor în spermă şi a imunoglobulinelor în tractul genital feminin. Literatura referitoare la acest subiect semnalează cauze: incompatibilitatea de grup sangvin ABO; fenomenele autoimune observate la anumiţi bărbaţi şi anticorpii spermaglutinogeni şi imobilizanţi prezenţi la anumite femei.

— Incompatibilitatea de grup sangvin ABO.

Behrman şi colab. au studiat 108 cupluri sterile, care nu aveau nici o cauză aparentă anatomică sau fiziologică de infertilitate. S-a constatat că incidenţa incompatibilităţii ABO era mult mai mare la grupul de cupluri sterile, comparativ cu un grup normal. Totuşi, Solish nu găseşte nici o diferenţă între distribuţia de grup ABO printre cuplurile cu cauză cunoscută de sterilitate şi distribuţia printre cuplurile cu cauză nedecelabilă de sterilitate. Expunerea spermatozoidului în ser specific anti-A sau anti-B nu determină nici o schimbare vizibilă în motilitatea spermatozoidului.

De vreme ce nu s-a notat nici un efect asupra motilităţii sau morfologiei spermatozoidului, se pare că aceste aglutinine nu au efect citotoxic şi nu sînt implicate în sterilitate.

Autoimunitatea la bărbat, ca o cauză a infertilităţii masculine, a fost prima dată comunicată în 1954.

La trei bărbaţi sterili au fost detectate spermaglutinine în propriul lor ser şi lichid seminal. Ulterior, partenerele a doi din aceşti bărbaţi au conceput, ca urmare a unei însămînţări artificiale.

Scanned with OKEN Scanner

Rumke și Hellinga au găsit că aproximativ 3% din 2 000 de bărbați din cupluri sterile au în ser titrul de spermaglutinine în exces de 1:32, titru care pare să fie critic, dacă autoaglutinarea spermatozoidului este considerată factor cauzal al sterilității. O parte din acești bărbați cu titruri crescute, prezintă aglutinare spontană a spermatozoidului în propriul lichid seminal.

Grupul martor de bărbați fertili, care au fost de asemenea examinați de acești autori, nu prezentau spermaglutinare în titruri mai mari de 1:16. Unii din bărbații sterili cu titru mai mare de 1:32 erau cunoscuți ca prezentînd ocluzia unuia sau ambelor canale deferente sau cel puțin un blocaj al unuia din ducturile epididimale. Alți autori, au găsit de asemenea o incidență crescută a spermaglutininelor la bărbații cu antecedente infecțioase sau complicații chirurgicale ale sistemului ductal eferent.

S-a postulat că extravazarea spermatozoizilor în interstițiul sau vasele limfatice epididimale poate înlesni accesul spermei în circulație și induce producția de anticorpi aglutinogeni antispermatici.

Fjallbrant, într-o lucrare despre anticorpii la bărbat semnalează că a găsit spermaglutinine în sîngele a 400 de bărbați din cupluri sterile și ajunge la concluzia că autoimunitatea este categoric o cauză a sterilității. El nu numai că demonstrează prezența aglutininelor în serul acestor bărbați sterili, dar și evidențiază prin metode de testare in vitro că și capacitatea spermatozoizilor acestora, de a străbate mucoasa cervicală, este semnificativ scăzută.

Atît factorii de spermaglutinare, cît și factorii de imobilizare a spermatozoizilor par să fie mai ales anticorpii de tip 7S.

Anticorpii spermaglutinogeni la femeie. Aglutinarea spermei soțului de către serul soției a fost comunicată de mulți autori. Franklin și Dukes în 1964, au descris un test pentru detectarea anticorpilor spermaglutinogeni în ser. Au incubat sperma soțului cu serul soției timp de 4 ore la 37°. Serul a fost examinat microscopic la 30 de minute, la una, 2 și 4 ore. S-a recomandat abstinența sexuală pentru o perioadă de 2 pînă la șase luni, în scopul de a scădea titrul de anticorpi. Din 13 paciente studiate, la 10 a avut loc o scădere a titrului, și 9 din 10 au rămas însărcinate. Totuși, prin 1968, aceiași autori au comunicat că incidența de anticorpi spermaglutinogeni la femeile sterile era prezentă numai la 48%, comparativ cu grupul martor, cu o incidență de 13%.

Alți autori nu au găsit o incidență a anticorpilor spermaglutinogeni atît de ridicată ca cea comunicată de Franklin și Dukes.

Schwimmer și colab. au comunicat o incidență a anticorpilor spermaglutinogeni cu 37,5% la femeile cu sterilitate neexplicată. Glass și Vaidya au comunicat o incidență de 20% a anticorpilor spermaglutinogeni la un grup de 122 de femei cu sterilitate neexplicată.

În prezent, se pare că proporția cazurilor în care anticorpii spermaglutinogeni sînt prezenți este mult mai mic decît s-a apreciat inițial.

Anticorpi imobilizanți ai spermatozoidului la femeie, au fost găsiți în serul unor femei sterile. Datele despre incidența acestor anticorpi la femeile fertile și infertile se contrazic, datorită diferitelor metode folosite pentru detectarea anticorpilor, precum și datorită faptului că unii cercetători au combinat datele asupra femeilor cu anticorpi spermaglutinogeni cu cele asupra femeilor cu anticorpi imobilizanți ai spermatozoizilor.

Isojima, Li și Ashitaka au comunicat că o proporție de 19,4 femei cu sterilitate neexplicată au anticorpi imobilizanți în ser, comparativ cu incidența de 26,5% și 60% anticorpi spermaglutinogeni, cum s-a determinat prin teste de difuziune și respectiv aglutinare în gel.

Scanned with OKEN Scanner

S-a sugerat doar, fără să existe dovada certă, că anticorpii antiimobilizanți sînt mai semnificativi decît anticorpii spermaglutinogeni în ceea ce privește sterilitatea. Pentru confirmare sînt necesare mai multe date.

Anticorpii imobilizanți au fost de asemenea găsiți și în mucoasa cervicală a unor femei sterile. Studiile privind mucoasa cervicală, trebuie interpretate cu prudență. De exemplu, în timp ce anticorpii spermaglutinogeni au fost găsiți în extractul de mucoasă cervicală dizolvată, aceiași anticorpi în mucoasa intactă determină mai curînd motilitatea decît aglutinarea.

Metode de cercetare. Este recomandabil ca testele pentru anticorpii antispermatici să se facă utilizîndu-se serul soției și soțului în cazurile de sterilitate neexplicată. Există mai multe teste imunologice care pot fi folosite curent: testele lui Kirbrik și Franklin-Dukes pentru anticorpii spermaglutinogeni, modificarea lui Shulman la testul Franklin-Dukes, testul Isojima pentru anticorpii imobilizanți, testul de microaglutinare Frieberg și diferite tehnici de imunofluorescență.

Testele folosite în laboratorul autorilor sînt modificări ale aglutinării în gel (Kibrick) și testele de imobilizare a spermatozoidului (Isojima). Sperma folosită în aceste teste este obținută de la donatori cu analize normale ale spermei și nici un anticorp antispermatic în ser.

Testul pentru anticorpii spermaglutinogeni în ser

— Se lasă ejaculatul 30 pînă la 60 de minute pînă la completa lichefiere.

— Se cîntărește și se prepară densitatea spermei la 60×10^6 spermatozoizi/ml cu soluție Baker modificată (MBS).

— Sperma diluată se lasă să stea o oră pentru a se decanta impuritățile și spermatozoizii morți.

— Se îndepărtează supernatantul, se cîntărește din nou și se diluează la 40×16^6 spermatozoizi/ml.

— Se amestecă suspensia de spermă cu un volum egal de 10% Defco-gelatin, preparată în MBS. Gelatina trebuie ținută la 37° pentru a facilita pipetarea.

— Se inactivează testul prin căldură și se verifică serul la 56° timp de 30 de minute pentru a îndepărta complementul. Serul este apoi astfel diluat în MBS:

— 0,2 ml ser este pus într-o eprubetă test 65 × 5 mm

— 0,2 ml amestec spermă-gelatină se adaugă în fiecare eprubetă,

— se amestecă bine componentele și se pun o oră la incubator la 37°. Sperma aglutinată se evidențiază sub formă de flocoane suspendate în gel.

Testul pentru anticorpi imobilizanți ai spermatozoizilor. Se amestecă următoarele componente într-o eprubetă: 0,25 ml din serul pacientei, 0,025 ml spermă proaspătă diluată la 60×10^6 spermatozoizi/ml și 0,05 ml dintr-o soluție specială conținînd NaCl 8,5 g și $MgCl_2$, 0,04 g/l, apă distilată. Eprubetele sînt incubate la 37° pentru o oră și motilitatea spermatozoizilor în ser este comparată cu martorul. Autorii aplică următoarea formulă:

$$\frac{\%\ \text{motilitatea în martorul negativ}}{\%\ \text{motilitatea în serul testat}} = X$$

Testul se consideră pozitiv dacă x este mai mare de 2.

Testul pentru anticorpii din mucoasa cervicală. Acest test nu este încă standardizat pentru uzul clinic. Testul de contact spermă-mucoasă cervicală descris de Kremer și Jager este o simplă metodă de determinare a prezenței anticorpilor în mucoasa cervicală sau pe spermatozoid și se realizează amestecînd un fragment de mucoasă cervicală preovulatorie cu spermă și examinîndu-se la microscop.

Terapia recomandată. În prezent, se recomandă ca soțul femeii care are anticorpi spermaglutinogeni sau anticorpi imobilizanți ai spermatozoizilor să facă un tratament. Testele imunologice trebuie repetate la fiecare trei luni, pînă cînd rezultatele devin negative sau titrul scade la 1:4 sau mai puțin. Cei mai mulți autori comunică o proporție de sarcini de 50% la cuplurile la care testele pozitive revin la normal.

Scanned with OKEN Scanner

Incidența exactă a sarcinilor la cuplurile la care testele rămîn pozitive nu a fost stabilită, dar trebuie să fie clar pentru aceste femei că sarcina poate surveni chiar dacă testele rămîn pozitive.

Terapia pentru bărbații cu autoanticorpi este încă discutată. Terapia testosteronică cu scopul supresiei spermatogenezei și prin aceasta reducerea surselor antigenice, nu s-a dovedit încă eficace. Rezultatele însămînțării artificiale, folosind spermatozoizi spălați, nu au fost bune.

În sfîrșit, folosind corticosteroizi imunosupresia a fost încercată, dar în prezent nici un rezultat concludent nu este utilizabil pentru evaluarea eficacității acestei metode terapeutice.

Concluzii. Este o achiziție experimentală incontestabilă, faptul că producerea de anticorpi poate fi indusă la animalele femele prin imunizarea cu antigen obținut din organele de reproducere masculine. Este evident faptul că factorul etiologic în unele cupluri sterile la om poate fi un fenomen imun. Deși acest capitol a rezumat diverse aspecte ale imunologiei în reproducere, este încă discutabil dacă cei mai mulți factori amintiți pot fi categoric implicați ca factori provocatori ai sterilității la om, din moment ce majoritatea observațiilor privind omul sînt observații in vitro și nu s-a putut demonstra că survin și in vivo.

Incompatibilitatea ABO este un exemplu. Acest element care apare atît teoretic, cît și la testele screening inițiale ca factori de sterilitate, privit mai îndeaproape se dovedește total nelegat de sterilitate.

Deși numeroși autori au comunicat prezența izoaglutininelor spermatice în serul femeilor sterile, rămîne faptul că aglutinarea spermei de către ser nu a fost încă dovedită ca o cauză absolută a sterilității. Trebuie încă dovedit că anticorpii spermaglutinogeni există la unii bărbați sterili și poate fi cauza sterilității. Acest fenomen este demonstrabil la o mică proporție de bărbați sterili, dar a fost de asemenea demonstrat și la bărbați fertili.

Cu toate aceste contradicții, este evident că un clinician care se ocupă cu fenomenele sterilității devine confuz și ajunge să se întrebe dacă reacțiile antigen-anticorp sînt de fapt o cauză la vreuna din pacientele sale. Tehnica utilizabilă pentru a depista reacțiile antigen-anticorp la cupluri fără cauză cunoscută de sterilitate este foarte simplă.

Pînă cînd vor fi făcute mai multe cercetări în acest domeniu, și se vor pune la punct teste perfecționate, este recomandabil ca factorul imunologic în sterilitate să fie luat în considerare numai după ce toate celelalte etape de diagnostic au fost parcurse și nu s-a determinat o cauză a sterilității.

18.1.90. **Efectul inițial al steroizilor sexuali sintetici asupra concentrației serice a haptoglobinelor**

G. Klinger, E. Geinther, M. Günther, D. Gerlach. Academia de științe a R.D.G. ● *Zentralblatt für Gynäkologie, 103, nr. 1, p. 41, 1981*

A fost cercetată concentrația serică de haptoglobine la 21 de femei sănătoase care au urmat tratament cu Non-Ovlon, Gravistat sau Deposiston.

A fost comparată concentrația serică a haptoglobinelor prin prelevare de probe serice, în timpul a două cicluri menstruale înaintea tratamentului și a trei cicluri menstruale în timpul tratamentului.

Scanned with OKEN Scanner

Se remarcă o scădere evidentă a concentrației haptoglobinelor în serurile recoltate în timpul celor 3 cicluri menstruale aflate sub tratament. Se atribuie concentrației esterogenilor un rol determinant în această scădere a haptoglobinelor

18.1.91. Comportarea iodului butanol seric în timpul administrării și după administrarea anticoncepționalelor hormonale

G. Klinger, A. Bonow, E. Hempel, Jena ● Zentralblatt für Gynäkologie, 103, nr. 1, pag. 31, 1981

Autorii au studiat comportarea iodului butanol seric în timpul și după administrarea îndelungată a preparatelor Non-Ovlon, Ovosiston, Gravistat, Deposiston.

Se constată că preparatele estrogenice de sinteză determină o creștere a iodului butanol seric. După sistarea administrării (chiar îndelungată) a preparatelor menționate, valorile iodului butanol seric se normalizează rapid. Pentru preparatele retard normalizarea este evaluată la circa 2 luni.

18.1.92. Tensiunea arterială și progestativele perorale

W. Dallas Hall, Margaret B. Douglas, Brent A. Blumenstrein, Robert A. Hatcher ● Am. J. Obstet. Gynaecol., 136: 344, 1980

Au fost măsurate tensiunea arterială și greutatea corporală la 119 negrese tinere, înainte și după 6—24 de luni de la terapia anticoncepțională cu progestative perorale (minipills).

Rezultatele sînt comparate cu cele obținute de la un lot de 673 de femei urmărite în timpul folosirii continue de metode contraceptive nehormonale.

Terapia cu „minipills" (0,35 mf noretisteron) s-a asociat cu o creștere nesemnificativă fie a presiunii sistolice, fie a celei diastolice. Pilulele utilizate nu au dus la creșterea presiunii diastolice la valoarea de 90 mm Hg sau mai mult, pe durata studiului. S-a remarcat ca efect secundar o creștere substanțială în greutate.

18.1.93. Probleme ridicate de anticoncepționale la bolnave cardiace și hipertensive

Soutoul J. H., Renaud M. ● Rev. franc. Gynéc., 1979, 74, 6, 441—446

Problema anticoncepției pe cale orală sau intrauterină a ridicat totdeauna discuții în ceea ce privește femeile cardiace.

Estroprogestativele au fost acuzate că provoacă la aceste femei accidente circulatorii grave, iar aplicarea de dispozitive intrauterine că sînt cauza unor infecții septice, deseori mortale.

Autorii atrag atenția asupra rolului dăunător al componentului estrogen din medicația anticoncepțională asupra diferiților parametri ca metabolismul lipidic, coagularea, sistemul renină-angiotensină-aldosteron, asupra retenției hidrosodice, și asupra presiunii sangvine.

Scanned with OKEN Scanner

Asemenea schimbări rămîn în limite normale la femeile fără boli generale, dar mai ales fără boli cardiace şi hipertensive; ele pot să devină un cofactor de gravitate la femeile cu un echilibru precar datorat unor boli, aşa cum este şi cazul bolnavelor cardiace sau hipertensive.

De subliniat rolul nefast al tutunului în cazul acestor accidente, unele puse pe nedrept pe seama administrării de estroprogestative.

Autorii arată că din momentul apariţiei anticoncepţionalelor cu doze mici de progestative care nu conţin estrogeni (micropilule), care în prezent sînt din ce în ce mai des folosite, a apărut o metodă nouă de anticoncepţie aplicabilă şi la femeile cardiace şi hipertensive, recomandată în mod special.

18.1.94. **Sindromul durere lombară-hematurie**

Burdea R. P., Etherington N. D., Dathan J. R. ● *Lancet, 1979, 8, 122, 897*

Sindromul descris pentru prima oară de Little, în anul 1967, apare la femei tinere, în legătură directă cu utilizarea contraceptivelor perorale şi constă în durere lombară recurentă, uni- sau bilaterală, asociată constant cu hematurie macroscopică.

Autorii prezintă 9 cazuri clinice cu acest sindrom, la care s-au studiat fragmente recoltate prin biopsie renală, evidenţiindu-se electronomicroscopic modificări minore şi nespecifice, iar angiografic unele anomalii vasculare intrarenale, care au fost corelate cu o creştere a activităţii plachetare (modificarea timpului de heparină-trombină).

18.1.95. **Influenţa funcţiei trombocitare prin utilizarea anticoncepţionalelor hormonale**

M. Brandt, J. Sommer, K. D. Hofmann, Erfurt ● *Zentralblatt für Gynäkologie, 103, nr. 11 pag. 631, 1981*

Au fost studiate numărul trombocitelor, diseminarea, agregarea, gradul de adezivitate placentară şi valorile trombelastografice la femeile care au utilizat anticoncepţionale hormonale şi au fost constatate diferenţe semnificative în comparaţie cu valorile normale. Tulburările depistate erau independente de compoziţia anticoncepţionalului folosit.

18.1.96. **Aspecte histologice ale ovarului după contracepţia hormonală**

Portuando J. A., Echanoiauregui A. D. Uribaren ● *Acta ginec., 1978, 33, 121*

Autorii au studiat 39 de femei care au luat contraceptive hormonale o perioadă de la 6 luni la 6 ani. O primă grupă de paciente (19) s-au supus unei celioscopii şi unei biopsii de ovar în timpul perioadei de contracepţie. O a doua grupă (20) s-au supus aceloraşi explorări, dar în timpul primului ciclu, după întreruperea contraceptivelor.

În timpul contracepţiei exista în 89% din cazuri o suprafaţă ovariană netedă, fără semne de activitate. În timpul primului ciclu, după întrerupere, 60% din femei

Scanned with OKEN Scanner

aveau un corp galben normal și 20% aveau semne de maturare foliculară, fapte care au avut confirmarea histologică.

Durata contracepției anterioare, nu are influență asupra nivelului de recuperare a ovulației după întrerupere.

18.1.97. Contracepția prin administrare de norgestrienone fără întrerupere la femeile hipertensive. Efecte asupra tensiunii arteriale, lipidelor, glicemiei și angiotensinogenului

D. Millet, Ph. Keledjian, J. Ménard, P. Corvol și P. Millez ● Société française de gynécologie, Ședința din 23. IV. 1979

Orice contraceptiv conținînd estrogen trebuie interzis la hipertensive, chiar dacă tensiunea arterială s-a normalizat. Progestativele continue, în doze mici, constituie o posibilitate interesantă. Autorii au verificat că 350 gamma de norgestrienone zilnic la 57 de femei, timp de 478 de luni, nu interferă cu reglarea tensională, fie că aceasta se normalizează spontan, fie că trebuie tratată în continuare.

Angiotensinogenul nu este modificat și dacă la început este crescut din cauza unei hiperestrogenii, se normalizează. La fel, pentru fracțiunile lipidice și glicemie.

18.1.98. Grefele de organe în ginecologie. Stadiul actual și perspective

Revue française de gynécologie et d'obstetrique, 1979, nr. 7—9, pag. 519—524

A părut interesant de studiat posibilitățile actuale ale acestor tehnici în lumina noilor perspective, care decurg din recentele progrese în imunologie și microbiochimia procesului de fecundare umană.

În tentativele de înlocuire a trompelor au fost utilizate diferite materiale. Ca elemente naturale, după fiecare experimentare la animal (cîine, iepure, șobolan) Allan, Charles și Mulligan au utilizat grefe intestinale „întoarse pe dos". Au obținut o permeabilitate a grefonului, dar nici o sarcină în cele 14 cazuri. Intervenția nu este lipsită de riscuri.

Alți autori au utilizat apendicele (O'Neill, 1966; Halelamina și colab., 1968). Acești ultimi autori au obținut o sarcină soldată cu avort în a 65-a zi, cu expulzia unui sac complet, dar în acest caz se pare că trompa stîngă a fost conservată, ceea ce face discutabil rezultatul obținut, cu toate că autorii precizează că această trompă nu era cateterizabilă cu o sondă metalică.

Peritoneul a fost utilizat de Crosse și Herskine în 1956. O breșă uterină a fost creată printr-o tehnică destul de simplă, care utilizează pentru confecționarea trompei un lambou de peritoneu uterin. Neotrompa este rulată pe un tub de polietilen lăsat pe loc numai o săptămînă. Autorii raportează că la 45 de zile după intervenție, un control iodat a arătat o permeabilitate satisfăcătoare, dar nu au menționat nici o sarcină.

Arterele și venele au fost de asemenea utilizate. Într-un caz s-a prelevat și transplantat o venă a pediculului lomboovarian. Permeabilitatea anatomică și radiologică rămîn satisfăcătoare, fără sarcină, de 2 ani.

Ca elemente artificiale, autorii au implantat în hidrosalpinx 6 proteze Mulligan din plastic. S-au obținut patru permeabilizări tubare persistente fără sarcini, cu o

Scanned with OKEN Scanner

reobturare tubară şi o sarcină. Acest caz nu este demonstrativ, deoarece este posibil ca sarcina să fi fost obţinută prin trompa controlaterală, care fiind scleroasă şi complet obturată, a redevenit perfect permeabilă cu tratamentul medical, în special cu corticoizi.

Marele inconvenient al acestei tehnici este, bineînţeles, necesitatea înlăturării conului Mulligan, la cîteva luni după operaţie, printr-o nouă laparatomie; cu toate că unul din autori l-a putut înlătura prin colpotomie, se pare că este vorba de un caz excepţional.

Perspective. Transplanturile genitale vor fi realizabile într-un viitor mai mult sau mai puţin apropiat, graţie mai ales tehnicilor de chirurgie microscopică. Acestea pun importante probleme de etică, ce nu pot fi abordate aici.

Tehnică. Se poate grefa aparatul genital în întregime (uter, trompe şi anexe), fie un singur ovar, fie anexele în bloc. Aceste intervenţii au fost făcute, pe animal, de Truta, Hardy şi colab., şi de Ravina şi colab.

Studiul experimental pe animale demonstrează că este vorba de organe fragile, a căror transplantare este delicată. Restabilirea curentului circulator se face pe marile vase hipogastrice. Animalele născute după aceste grefe, puţine la număr e drept, cu toate că au fost mai mici, s-au dezvoltat normal.

Problemele imunologice sînt importante şi s-au făcut progrese enorme, datorită cunoaşterii sistemelor HLA, MLC şi LD. Principalele cauze de eşec al transplanturilor pot fi respingerea de necontrolat, imediată sau întîrziată, după cîteva săptămîni, respingerea imediată fiind în raport cu o preimunizare a primitorului care şi-a dezvoltat anticorpi împotriva antigenelor donatorului, sau, mai frecvent, consecinţa terapiei imunosupresive, care încă nu trebuie utilizată în ginecologie pînă la informaţii mai complete. Cunoştinţele asupra histocompatibilităţii au făcut deja progrese mari şi, cu fiecare zi care trece, se pătrunde mai profund în complexitatea acestui sistem. Poate că într-o zi se va putea stabili o similitudine tisulară exactă între doi indivizi neînrudiţi.

Dimpotrivă, sarcina constituie aparent „un scandal imunologic", potrivit expresiei lui Hamburger. Oul este protejat de agresivitatea tisulară printr-un mecanism de atenuare a complexului HLA matern, mai ales prin placenta sa. Fătul însuşi este protejat printr-un mecanism de autoapărare care îi este propriu, dar încă necunoscut.

Maturaţia şi fertilizarea oului in vivo cu implantarea uterină imediată nu pune vreo problemă imunologică. Tehnica este simplă: prelevarea unui folicul matur stimulat de HMG şi HCG; cavitatea uterină este în prealabil pregătită printr-un tratament estro-progestativ secvenţial. Foliculul matur cu lichidul folicular sînt amestecaţi cu lichidul spermatic. Este instilat în cavitatea uterină şi se practică un cerclaj al istmului uterin. Un tratament de stimulare prin LH apoi prin HCG şi un tratament estro-progestativ sînt urmate pînă în a 12-a săptămînă.

Autorii au făcut această intervenţie de 5 ori.

— O dată, prelevarea celioscopică s-a soldat cu un eşec, pentru că ovarul fibros nu era funcţional, în ciuda stimulării HMG-HCG.

— O dată ovarul nu a putut fi atins prin celioscopie. S-a renunţat la o laparatomie.

— O dată s-a obţinut fecundarea, dar s-a întrerupt intenţionat sarcina în a 12-a săptămînă pentru a aprecia ceea ce s-a obţinut. Studiul anatomic al resturilor chiuretate au arătat o caducă şi fragmente de ou lizat, dar cu vilozităţi coriale.

— O dată s-a obţinut o grefă ovariană persistentă, dar fecundarea n-a avut loc; bolnava nu avea decît un mic fragment de ovar şi era amenoreică.

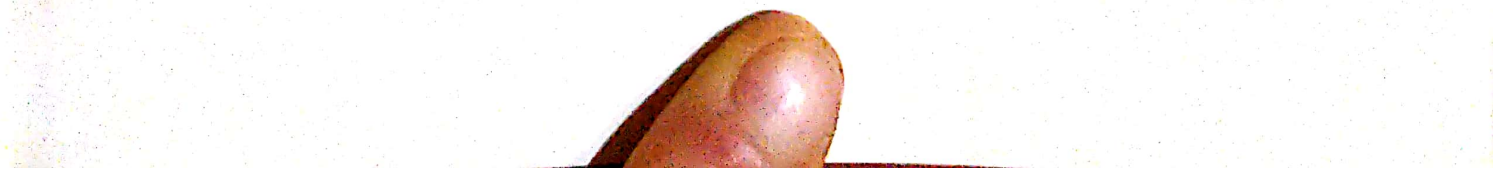

Scanned with OKEN Scanner

S-a prelevat acest mic fragment de ovar şi a fost introdus după stimulare în cavitatea uterină. De atunci bolnava are ciclu, dar nu a apărut nici o sarcină.

— În sfîrşit, o dată s-a obţinut o sarcină cu ecografie pozitivă pînă în luna a 4-a, apoi fătul s-a oprit din evoluţie.

Se pare că în aceste cazuri placentaţia se face rău, cu toate că fecundaţia nu pune aparent nici o problemă. Din punct de vedere teoretic această metodă merită atenţie.

Apare necesitatea unui mediu nutritiv corespunzător. Studiul comparativ al îmbătrînirii ovocitelor in vitro şi in vivo arată că lichidul folicular conservă mult mai bine ovocitele decît mediul tubar.

Sub efectul stimulării indusă de gonadotrofine, cînd schimbările metabolice nu mai sînt suficiente, pH folicular scade, antrenînd picnoza celulelor din granuloasă şi cumulul ooforului, precum şi degenerescenţa ovocitului.

Este necesară şi o stimulare corespunzătoare. Transformările suferite de celulele din cumulus proliger trebuie considerate ca o etapă importantă în maturarea ovocitului. Aceste celule se disociază, se separă unele de altele şi contribuie la vitelogeneză, rămînînd legate de ovocit prin prelungiri. Această disociere permite ieşirea ovocitului.

Fecundarea propriu zisă se poate face şi direct în uter cu condiţia să existe lichid folicular. Spermatozoidul recunoaşte specific membrana pellucida a oului şi aderă printr-o reacţie de tip fertilisină — antifertilisină. Din momentul în care spermatozoidul fuzionează cu ovocitul, modificări profunde arhitecturale afectează oul şi spermatozoidul.

Astfel, fecundarea unui ou pregătit prin stimulare gonadotrofică într-un mediu intrauterin convenabil, este deci teoretic posibilă, de vreme ce lichidul folicular conservă mult mai bine ovocitele decît mediul tubar.

Introducînd în cavitatea uterină un foarte mic fragment de ovar cu ovocite, Stanca şi Ionescu au realizat o grefă ovariană de suprafaţă, care contribuie ea însăşi la hrănirea ovulului. Autorii români au obţinut o sarcină, finalizată la 8 luni prin cezariană.

Maturarea şi fertilizarea oului in vitro cu implantarea uterului întîrziată: Ovocitele prelevate prin puncţie — aspiraţie, cu ocazia celioscopiei conform aceluiaşi principiu descris anterior, sînt recoltate în medii de cultură diverse la 37°.

Edward şi Steptoe au utilizat mediul F 10 de Ham, bogat în săruri minerale grele şi piruvat, îmbogăţit cu 15% serum fetal de viţel şi stabilizat la un pH de 7,1 pînă la 7,2, graţie unui amestec de 5% CO_2 în aer.

Eliberarea ovocitului din folicul suprimă influenţa „inhibitoare" a granuloasei şi meioza se reia într-un ritm identic, indiferent de data recoltării, în raport cu ciclul sau anomalia femeii donatoare.

Totuşi, autorii au obţinut cele mai bune rezultate la maturarea ovocitului „in vivo", bazîndu-se, ca şi noi, pe dozarea estrogenilor urinari.

Edward şi Steptoe au spălat spermatozoizii şi i-au incubat într-un mediu de cultură compus dintr-o soluţie de Tyrode îmbogăţit cu albumină şi piruvat; pH este stabilizat la 7,4 şi presiunea osmotică este în jur de 285 m Osm/kg. S-a introdus în acest mediu ovocitul matur la cîteva minute după ce a fost prelevat şi fecundarea a decurs ca în procesul obişnuit.

Cînd Edward a obţinut 2 pronuclei cu aparenţă normală, a schimbat mediul de cultură (F 10 Ham îmbogăţit cu ser fetal de viţel şi cu puţin ser matern) pH 7,4 şi presiunea osmotică în jur de 285 mOsm/kg. Reimplantările embrionului în 0,02 pînă la 0,05 ml mediu de cultură se fac pe calea cervicală în ziua a 6-a în stadiul de 8—16 blastomere. Ele eliberează prostaglandine şi autorii au folosit antispastice pentru a evita contracţiile.

Scanned with OKEN Scanner

După foarte numeroase eşecuri, Edward şi Steptoe, au obţinut în 1978 un succes cu naşterea unui copil normal, la termen.

Totuşi, este cert că aceste manevre riscă să favorizeze apariţia anomaliilor genetice. Se ştie că la animalul de experienţă fecundarea unui ou cu un spermatozoid îmbătrînit creşte frecvenţa anomaliilor de la 0,8 pînă la 11,1%. Cel mai adesea au fost observate trisomiile autosomale.

De aceea, maturarea şi fertilizarea oului in vivo cu implantare uterină imediată sau semiimediată în 12 ore pare să fie cea mai sigură.

Concluzii. Faptele prezentate nu au adus încă soluţia uşoară care trebuie să fie fără risc în sterilităţile tubo-ovariene irecuperabile.

Aportul enorm al acestor ultimi ani şi o mai bună cunoaştere a histocompatibilităţii tisulare pot deschide calea grefelor heterotip şi transplantului de organe.

18.1.99. **Polipectomie tubară microchirurgicală**

E. Cornier, J. Salat-Baroux ● Nouv. Presse Méd. 1980, 9, nr. 1, pag. 44—45.

În cursul bilanţului sterilităţii cuplului, de multe ori se descoperă pe clişeul de histerosalpingografie o imagine alungită, care deformează porţiunea proximală a trompei în apropierea joncţiunii uterotubare. Aceşti „polipi" de structură endometrioidă sau mai rar fibroasă, sînt implantaţi printr-un pedicul cuprins între două pliuri ale mucoasei istmice. Structurile histologice adiacente, mucoase, musculoase şi seroase sînt sănătoase. Sediul lor în imediata vecinătate a barierei uterotubare poate să perturbeze schimburile între cavitatea uterină şi trompă, deşi sarcina normală poate fi şi în aceste cazuri posibilă. Polipii sînt de 30 de ori mai frecvenţi la femeile infecunde decît la subiectele normale.

Extirparea polipilor pare să fie indicată atunci cînd alte cauze de sterilitate, organice sau funcţionale asociate, au fost eliminate. Microchirurgia permite realizarea unei polipectomii electrice printr-o salpingotomie istmică foarte scurtă.

Drept tehnică microchirurgicală, Boek şi colaboratorii propun o rezecţie istmică limitată interesînd polipul, urmată de anastomoză istmointerstiţială în 2 planuri. Tehnica intervenţiei este bine pusă la punct, dar realizarea ei este mai delicată şi mai lungă decît salpingotomia simplă, urmată de sutură, pe care autorii au propus-o cînd polipul este implantat foarte aproape de istmul tubar intern.

Autorii sînt de părere că tehnica lor, prin simplitatea şi rapiditatea de execuţie, dă rezultate anatomice excelente, constatate la salpingografia de control, dar rezervă această tehnică cuplurilor la care un tratament medical corect al infertilităţii a eşuat în timpul mai multor cicluri.

18.1.100. **Tratamentul conservator al sarcinii extrauterine (SEU), interesul aportului microchirurgiei**

D. K. Tran, P. Tourame, M. Fiorentini, H. Crave, A. J. Gillet ● J. Gyn. Obstet. Biol. Repr., 1981, vol. 10, nr. 5, pag. 524

În cursul anilor 1979 şi 1980 au fost tratate 38 de cazuri de SEU, din care 30 printr-un tratament conservator (13 salpingotomii, 12 salpingectomii parţiale şi 5 expresii tubare).

Scanned with OKEN Scanner

Infertilitatea secundară după salpingectomia totală unilaterală sau după anexectomia unilaterală rămîne cauza principală a încercărilor de tratament conservator.

Caracterul localizat al leziunilor tubare responsabile de implantaţia topică, incertitudinea integrităţii trompei controlaterale, riscul aproape identic al recidivei între tratamentul radical şi tratamentul conservator, perfecţiunea hemostazei prin coagulare bipolară, precizia şi rapiditatea gestului microchirurgical, pledează în favoarea unui tratament conservator, chiar în caz de ruptură cu hemoperitoneu.

În cursul sarcinilor istmice (20—25% din cazuri) rezecţia parţială urmată de anastomoză imediată sau secundară este esenţială, în timp ce în cazul sarcinilor ampulare (70% din cazuri) salpingotomia efectuată prin microchirurgie dă rezultate anatomice satisfăcătoare.

18.1.101. **Suprafaţa ciliată a trompei, microchirurgia tubară**

A. Netter, A. Gorins, I. Brossens, W. Boeckx, C. Oberti, G. Vasquez et R. Winston ●
Actualités gynécologiques, 1978, p. 163—169

Autorii expun experienţele lor în microchirurgia tubară, metodă în care s-au făcut progrese evidente şi care a aprofundat cunoştinţele asupra structurii şi funcţiei trompei, aducînd un plus terapeutic în sterilitatea tubară.

Deşi nu s-a stabilit încă măsura în care microchirurgia poate ameliora rezultatele tratamentului chirurgical în sterilitatea tubară, se admite că poate să crească şansele unei sarcini intrauterine, ca şi faptul că poate să indice, în unele cazuri, că leziunile microstructurale sînt responsabile de eşecurile postoperatorii.

Studiul suprafeţei trompei în cazurile de salpingoliză, arată în pavilioane, microscopic, doar o pierdere ocazională de cili, cu pliurile şi celulele ciliate în stare normală, corespunzînd rezultatelor postoperatorii; şansele unei sarcini intrauterine sînt foarte mari, riscul unei sarcini tubare fiind mic.

Frecvenţa acestei dispariţii a cililor după inflamaţii pelviene se apreciază că este 1 la 3.

Anastomoza tubară beneficiază de microchirurgie, care i-a ameliorat rezultatele; problema fundamentală în acest caz este stabilirea lungimii cît mai apropiată de lungimea anatomică a trompei, ceea ce permite o capacitate fertilă normală. Studiile lui Winston şi Boeckx au arătat că îndepărtarea a mai mult de 30% din porţiunea istmică, scade fertilitatea, pe cînd după îndepărtarea porţiunii ampulare, fertilitatea este nulă dacă se îndepărtează 2/3 din această porţiune.

Observaţiile clinice au evidenţiat că rezecţia urmată de anastomoză la ampulă scade fertilitatea mai mult decît la istm.

Deşi după anastomoza tubară permeabilitatea se obţine într-o proporţie de 90%, fertilitatea este totuşi mică. Insuccesul poate fi datorat fie tehnicii operatorii, fie leziunilor evidenţiabile microscopic; structura epiteliului tubar este mai complexă şi mai uşor distrusă tocmai în zona ampulei, decît în zona istmică, unde predomină structurile musculare.

Un alt izvor de eşecuri al anastomozei tubare îl poate constitui persistenţa, după intervenţie, a leziunilor pe care microscopia optică le evidenţiază într-un procent relativ crescut la epiteliul tubar, din care menţionăm polipoza, implantaţiile endometriale şi formarea de bride.

Anastomoza microchirurgicală este indicată şi în cazul infertilităţii tubare prin ocluzii postinfecţioase sau congenitale.

Scanned with OKEN Scanner

Reversibilitatea trompei după hidrosalpinx este puţin cunoscută. Palmer şi Modelenat arată că există posibilitatea salpingostomiei şi în hidrosalpinx. Microscopic apar modificări ale mucoasei, care sînt ulterior responsabile de sterilitate. Studiată de Vasquez, în condiţii de hidrosalpinx experimental, s-a putut stabili stadialitatea modificărilor, care a fost grupată în 3 stadii de modificări, cercetare confirmată şi de biopsii făcute la femei cu piosalpinx postinfecţios.

Reversibilitatea ad integrum a leziunilor parietale din hidrosalpinx este în curs de studiu atît pe modele experimentale, cît şi pe femei care au suferit o salpingostomie.

18.1.102. **Utilizarea laserului CO_2 în chirurgia tubară**

N. A. Bruhat şi G. Mage ● La Nouvelle Presse Médicale 1980, 9, nr. 1, pag. 47—48

Hemostaza reprezintă una din problemele dificile în chirurgia tubară. În lipsa aderenţelor, ca şi în gestul tubar propriu-zis, sîngerarea operatorie poate fi un factor generator de aderenţe, care să compromită rezultatele intervenţiei. Radiaţia cu laser CO_2 aduce unele beneficii în microchirurgia tubară; precizia extremă a impactului sub microscop, puterea de impact uşor controlabilă, secţiunea şi hemostaza simultană (pentru mase cu diametru de 0,5 mm sau mai puţin), efect minimal de distrugere în vecinătate (mai puţin de 0,1 mm în experienţele autorilor). S-a utilizat un laser CO_2 cu putere maximă de 16 Waţi, instalat pe un microscop Zeiss OPMI 1 după ce a fost testat pe animal.

Autorii au realizat în 16 cazuri liza aderenţelor, în 9 cazuri plastii terminale, în 2 cazuri anastomoze istmice şi într-un caz reimplantare tubouterină.

Este de notat în special uşurinţa utilizării aparatului (raza este uşor dirijată şi puterea ei uşor controlată), absenţa sîngerării chiar în liza aderenţelor de tip C (clasificarea Palmer), secţiunea tubară absolut fără sîngerare, posibilitatea de deschidere a unui hidrosalpinx şi secţionarea atraumatică a fimozelor, posibilitatea de menţinere, cu mare uşurinţă, a două ţesuturi lipite, ceea ce a permis efectuarea unor puncte de eversiune cu laser.

În 7 cazuri intervenţia a fost controlată prin celioscop a 8-a zi. În 4 cazuri s-a notat absenţa aderenţelor, iar în 3 cazuri existau aderenţe laxe pe cale de formare, uşor liberabile. În toate cele 7 cazuri pavilionul este de foarte bună calitate.

Timpul scurs de la intervenţie (în jur de 9 luni) nu a permis autorilor să obţină date în ceea ce priveşte apariţia sarcinilor.

În concluzie, utilizarea laserului CO_2 în microchirurgia tubară pare interesantă prin caracteristicile proprii laserului, elemente principale ale acestei chirurgii atraumatice.

18.1.103. **Folosirea laserului heliu-neon în tratamentul cervicitelor**

V. V. Stejcova ● Acuşerstvo i ghinechologhia 1981, nr. 9, pag. 55

Tratamentul tempestiv şi adaptat al eroziunilor cervicale se consideră a fi o parte constitutivă a profilaxiei cancerului. Există diferite procedee conservatoare şi operatorii care să realizeze acest deziderat. Cel mai adesea tratamentul este orien-

Scanned with OKEN Scanner

. tat spre îndepărtarea eroziunii ca atare, fără să se ia în considerare faptul că uneori aceasta este doar un simptom al unui proces patologic diferit.

În tratamentul eroziunilor cervicale fie că se stimulează regenerarea prin diferite metode, fie că se îndepărtează țesuturile modificate patologic prin diatermocoagulare, diatermoconizație, sau criocoagulare. Cu toate acestea, întrebuințarea acestor metode nu a dus la cele mai bune rezultate, observîndu-se adesea recidive ale eroziunilor cervicale, acutizarea inflamațiilor genitale cronice, sîngerare la nivelul crustei și apariția endometriozei. În ultimii ani, a început să se folosească radiația laser în tratamentul eroziunilor cervicale. S-a demonstrat că laserul de tip heliuneon, care eliberează lumină roșie monocromatică cu lungimea de undă 630—650 nm, are asupra țesuturilor un efect stimulator (Mester și colab.). Radiațiile laserului cu heliu-neon determină o creștere a potențialului energetic al celulelor, duc la o creștere a metabolismului, cresc permeabilitatea vasculară și, prin aceasta, stimulează posibilitățile regenerative ale țesutului.

Cercetările experimentale făcute pe 50 de șobolani de sex feminin au arătat că radiația laser are o valoare certă în vindecarea eroziunilor colului uterin produse experimental. A fost stabilită densitatea optimă de energie a radiației laser care stimulează epiteliul cervical, radiație care este egală cu 0,024 Dj/m².

S-a efectuat terapia prin radiație laser la 90 de bolnave, în vîrstă între 19 și 35 de ani; 83 din aceste bolnave prezentau ectopii ale colului uterin, la 4 din acestea fiind prezente și eroziuni adevărate, iar 3 bolnave erau purtătoare ale unor ulcerații de decubit ale colului uterin. Din aceste bolnave, 18 erau la prima stabilire a diagnosticului, 28 de bolnave erau după un tratament conservator efectuat între 2 și 6 ani, iar 9 bolnave prezentaseră în antecedente o diatermocoagulare și o bolnavă o diatermoconizație.

Bolnavele aveau dureri în abdomenul inferior și leucoree abundentă de aproximativ o perioadă de timp între 3 și 9 ani. La 9 bolnave erau prezente în istoric tulburări ale funcției menstruale (algodismenoree, menometroragii sau metroragii).

Ca sursă de radiație laser a fost folosit un generator cuantic optic heliu-neon tip LG 75, cu lucru în regim continuu, care generează radiații laser cu lungimea de undă de 0,628 nKn și o putere de 25 nVt. Radiația laser era apropiată de colul uterin cu ajutorul unei lentile de condensare; prin deplasarea lentilei, modificîndu-se diametrul razei luminoase, se obține iradierea doar a zonei eroziunii și a marginii acesteia, fără iradierea țesutului sănătos.

Femeia era așezată în poziție ginecologică obișnuită. Înainte de începerea tratamentului s-a calculat, pentru alegerea dozei radiației laser la fiecare femeie, suprafața zonei erozive, ținînd cont că cercetările experimentale au arătat că densitatea optimă a energiei radiației laser, pentru stimularea epiteliului cervical este de 0,024 Dj/mm². Timpul de iradiere a fost calculat pe baza formulei $T = \frac{ES}{P}$, în care T = timpul de iradiere, E = densitatea energiei, S = suprafața eroziunii și P = puterea laserului.

Tratamentul a constat în 6—10 ședințe, în funcție de suprafața zonei erozive, iradierea făcîndu-se zilnic. Controlul evoluției leziunii a fost făcut din 2 în 2 zile. Pe lîngă examenul clinic a fost făcută colposcopia, iar la sfîrșitul tratamentului, examenul citologic.

Ca rezultat al acestei proceduri terapeutice s-a obținut o epitelizare completă a leziunilor cervicale la 88 de bolnave, într-un interval de 10—21 de zile. La 2 bolnave efectul terapiei a fost nesatisfăcător, ceea ce se explică prin faptul că aceste bolnave nu au urmat tratamentul cu regularitate, cervicita fiind o leziune de care sufereau

Scanned with OKEN Scanner

de mai mulți ani. Acestor bolnave li s-a recomandat repetarea tratamentului. La bolnavele la care eroziunile cervicale se asociau cu leziuni inflamatorii cronice, durerile din etajul inferior abdominal au dispărut la 2—3 zile după tratament. De asemenea, s-a observat și dispariția leucoreei, ca și regularizarea funcției menstruale.

În concluzie, folosirea laserului în tratamentul cervicitelor este bine fundamentată și această metodă poate fi folosită cu succes în practica clinică.

18.1.104. Fistulă ileovaginală după criochirurgie pentru displazie vaginală

Morteza M. Dini, Kianoosh Jafari ● *Am. J. Obstet. Gynaecol., 1936: 692, 1980*

Criochirurgia a fost considerată o metodă sigură și eficientă de tratament pentru femeile cu neoplazii „benigne" și neinvazive ale organelor genitale. Recent, s-a studiat cazul unei bolnave care fusese tratată cu ajutorul criochirurgiei pentru o displazie a epiteliului vaginal, terapie în urma căreia a apărut o fistulă ileovaginală. Cazul de față demonstrează că, o metodă sigură de tratament poate să dea complicații de temut dacă este folosită necorespunzător sau executată rău.

O femeie de culoare, de 64 ani, IV G, O.P., cu menopauză la vîrsta de 40 de ani, s-a prezentat de urgență la spital, acuzînd scurgere de materii fecale prin vagin de circa o săptămînă. În urmă cu 14 ani suferise o histerectomie totală cu anexectomie bilaterală pentru un leiomiom uterin. De 10 ani era tratată pentru hipertensiune arterială. Din iulie 1978 a început să acuze scurgeri vaginale. Examinările locale au stabilit că este vorba de o vaginită nespecifică, pentru care i s-a aplicat tratament local cu creme ce conțineau sulfamide. Examenul Papanicolau C_3 a stabilit diagnosticul de displazie vaginală, colposcopia relevînd epiteliu iod-negativ pe domul vaginal. În rest, examinările pelviene au fost negative. Biopsia efectuată la colposcopie a semnalat inflamație cronică, cu displazie focală ușoară. S-a practicat crioterapie, folosindu-se ca agent refrigerant oxidul nitros. Refrigerarea a durat 3 minute. La o săptămînă după intervenție a fost notată scurgerea de scaun prin vagin.

Examenul clinic a arătat o femeie cu stare generală aparent bună, cu stare de nutriție bună, afebrilă, TA 150/90 mmHg, P. 80/min. Examenul fizic, cu excepția celor găsite la controlul pelvian, normal. Organele genitale externe erau acoperite cu materii fecale, existente și în vagin, la a căror înlăturare s-a evidențiat o fistulă de 2/2 cm, înconjurată de țesut de necroză, la domul vaginal. Prin orificiul fistulei se putea evidenția mucoasa intestinală, fistula se putea palpa cu indexul, iar peretele rectovaginal era intact. Examinarea cu substanță de contrast a evidențiat fistula ileovaginală. Tranzitul baritat gastroduodenal a arătat un aspect normal. Examenul radiologic al fistulei a demonstrat pasajul substanței de contrast din cateterul vaginal în intestinul subțire; biopsia efectuată din marginea fistulei a fost negativă pentru cancer. Laparatomia practicată a arătat aderența ileonului la bolta vaginală. S-a efectuat rezecție ileală segmentară, cu anastomoză terminoterminală și cura fistulei vaginale. Evoluția postoperatorie a fost bună.

Din complicațiile mai frecvent observate după criochirurgie, diverși autori au comunicat: scurgeri vaginale, stenoze cervicale, probabil infertilitate, dismenoree, reacții vasomotorii, cefalee, sau recidive ale proceselor inflamatorii pelviene; în general însă, este considerat un procedeu sigur și inofensiv.

Dacă pentru neoplaziile intrapiteliale cervicale această metodă de terapie este sigură și lipsită de nocivitate, nu același lucru se întîmplă însă și în cazul neoplaziilor intraepiteliale vaginale, cînd această terapie nu este indicată. Se recomandă evitarea acestei tehnici dacă procesul malign este situat la domul vaginal sau în pereții rectovaginali sau vezicovaginali. Se poate folosi această tehnică dacă localizarea neoplaziei este în peretele vaginal lateral. Totuși, tipul de aplicare, precum și durata refrigerării, se recomandă să fie strict adaptate, ținîndu-se cont de vecinătatea cu peretele rectal, sau vezical.

Scanned with OKEN Scanner

18.1.105. Tratamentul chirurgical al sterilității tubare. Interesul grefei de peritoneu liber și al celioscopiei precoce în prevenirea aderențelor

J. Henry-Suchet, V. Loffredo ● La Nouvelle Presse Méd., 1980, 3, nr. 5, pag. 311—314

Reconstituirea aderențelor grevează prognosticul a numeroase plastii tubare. În tratamentul aderențelor perianexiale dense, două tehnici par să constituie un real progres: grefa peritoneului liber pe suprafețele sîngerînde și distrugerea după 8 zile de la plastie a noilor aderențe sub controlul celioscopic.

Din 1977 se utilizează microscopul operator, de foarte mare valoare în efectuarea cu minuțiozitate a reperitonizării.

Tehnică. Grefele peritoneale libere se aplică în cazurile de pelvis cu foarte multe aderențe, unde rezecția minuțioasă a aderențelor descoperă zone sîngerînde neperitonizabile per primam, cum se întîmplă pe fața posterioară a uterului, în fosele supra- sau subovariene ale ligamentului larg, în porțiunile peritubareale mezosalpinxului, atunci cînd trompa este cudată pe ea însăși, într-un proces de perisalpingită plicaturantă.

Grefonul este prelevat de preferință din peritoneul parietal sau, dacă acesta este inutilizabil, din fundul de sac vazico-uterin. Se recoltează o suprafață corespunzătoare suprafeței de acoperit și se degresează amănunțit.

Grefonul este fixat prin puncte de nylon subțire. Simultan, toate zonele depe-ritonizate viscerale (intestin, rectosigmoid, fund de sac Douglas), sînt înfundate în burse cu fire de nylon subțire.

Peritoneul este închis ermetic pentru a ușura efectuarea unei celioscopii în a 8-a zi. Închiderea peritoneului se execută prin puncte separate de nylon sau în surjet. Tratamentul corticoid și antibiotic pot fi administrate în cadrul îngrijirilor postoperatorii.

Celioscopia de control se execută a 8-a zi după plastie, cu liza aderențelor recente.

O condiție principală este ca evoluția postoperatorie să fie simplă, tranzitul intestinal reluat și abdomenul suplu. Celioscopia se realizează cu precauțiunile obișnuite pe abdomenul operat. Se realizează o hidrotubație cu un amestec de antibiotice, albastru de metilen și solucadron.

Constatările celioscopice au permis comparări ale stării pelvisului în cazurile în care s-a efectuat grefa peritoneală sau nu.

Uneori s-a realizat controlul la distanță prin celioscopie.

Pe 210 plastii tubare sau ovaro-salpingolize efectuate din decembrie 1975 pînă în decembrie 1987, 54 au beneficiat de celioscopie precoce ; 21 au avut una sau mai multe grefe peritoneale.

Rezultatele confirmă utilitatea acestor două tehnici. La 65 de plastii studiate, în 16 cazuri s-a obținut fecundarea, cu 13 sarcini uterine și 3 sarcini extrauterine.

18.1.106. Prognosticul sterilității tubare după tratamentul chirurgical

I. Oroja, L. Zenisek, F. Gazasek, Z. Hamal; Olomouc

Rezultatele favorabile după intervenții efectuate pentru ocluzie tubară se obțin cînd sînt prezente fimbriile și cînd mucoasa, împreună cu peretele tubar sînt

Scanned with OKEN Scanner

funcţional intacte. Se consideră că intervenţiile efectuate pentru sactosalpinx cu lipsă de mucoasă sînt contraindicate, rezultatele operatorii fiind nule.

18.1.107. **Factori tubari. Chirurgie microscopică**

Robert Israel ● Reproductive endocrinology, Infertility and contraception, 1978, F. A. Davis/Philadelphia, p. 421—423

Cu toate că lentilele neşlefuite au fost folosite mulţi ani în unele operaţii ale tubelor, comunicări recente au început să apară în literatură, făcînd elogiul avantajelor folosirii microscopului în executarea operaţiilor tubare. Toate formele de chirurgie tubară conservatoare sînt încercate în prezent, folosindu-se instrumente de microscopie chirurgicală, suturi extrem de fine şi un microscop de operaţie cu un sistem focal motorizat, al cărui focar este controlat de o pedală. În mîinile unor chirurgi deja specializaţi în acest tip de operaţii, numeroase sarcini au fost duse la termen, datorită executării unor anastomoze tubare „cap la cap" cu ajutorul unui microscop chirurgical. Nu apare evident faptul că chirurgia microscopică este asociată cu un număr mai mare de sarcini decît alte forme de chirurgie tubară, cum ar fi salpingostomia sau salpingolisis.

Aşa cum am menţionat anterior, este greu de comparat rezultatele unor tipuri de chirurgie conservatoare, atunci cînd operaţiile sînt executate de chirurgi diferiţi. În mod ideal, diferenţele de tehnică chirurgicală pot fi controlate dacă acelaşi chirurg execută alternativ chirurgia reparatorie, macro- şi microscopică. Aşa cum nota Pauerstein, se cer mai multe luni de lucru pe animale de laborator, pentru dobîndirea unei adevărate uşurinţe în manevrarea tehnicilor de chirurgie microscopică.

Dacă există un loc pentru chirurgia microscopică în orice teritoriu al chirurgiei reparatorii tubare, anastomoza „cap la cap" pare să fie alegerea logică. Rezultatele anastomozelor vaselor deferente cu ajutorul chirurgiei microscopice au fost îmbunătăţite.

Cu toate că anastomozele cap la cap, ampulo-ampulare şi uneori istmico-ampulare, pot fi realizate prin chirurgie macroscopică, anumite anastomoze istmo-istmice şi istm-corn, sînt greu de realizat fără folosirea unor lentile măritoare. În realitate, o anastomoză istm-corn realizată cu ajutorul microscopului poate să dea rezultate mai bune decît tradiţionala reimplantare în corn. Cu toate că Winston şi Gomel susţin că se obţin rezultate mai bune prin folosirea chirurgiei microscopice în toate tipurile de anastomoze cap la cap, decît prin folosirea tehnicilor tradiţionale, totuşi ei au făcut numai un număr relativ mic de operaţii. În plus, numărul crescut de succese obţinute prin chirurgia microscopică a fost recent egalat prin folosirea individualizată a tehnicilor convenţionale. Wiliams a înregistrat 36 de sarcini la termen din 52 de femei care suportaseră o anastomoză istmo-istmică sau istm-corn uterin, realizată prin tehnici de chirurgie marcroscopică.

Peterson şi colab. au obţinut o proporţie de 50% sarcini la 16 paciente care suportaseră anterior o sterilizare tubară, din care 4 realizate prin laparoscopie, utilizînd tehnica de implantare tubară în peretele fundic posterior la nivelul ligamentului ovarian.

Jones şi Rock au raportat rezultatele anastomozelor tubare prin chirurgie macroscopică, după o operaţie de sterilizare anterioară, la 12 paciente. În intervalul unui an de la operaţie, 10 din 12 au conceput (procent 83,3%). A fost notată o singură sarcină tubară. Celelalte 9 au născut la termen sau se află în cursul sarcinii normale.

Scanned with OKEN Scanner

Așa cum conchidea Pauerstein, determinarea rolului viitor al chirurgiei microscopice tubare trebuie să aștepte o documentare mai extensivă în legătură cu superioritatea sa. În prezent, proporția de sarcini consecutive procedurilor de chirurgie microscopică nu este suficient de mare ca să justifice o largă răspîndire a acestor tehnici.

18.1.108. **Aspecte medicale geriatrice în ginecologia operatorie**

A. Gaeremynck ● Complicațiile operatorii în chirurgia ginecologică ● F. Uyttenbroeck, Masson, Paris, New York, Barcelona, Milano, 1980, pag. 85—89

Investigațiile preoperatorii complete permit stabilirea unui bilanț și a unui protocol terapeutic în chirurgia ginecologică la bolnavele în jurul vîrstei de 65 de ani.

a) Sistemul cardiovascular. Dacă traseul ECG stabilește prezența unor afecțiuni cardiace vechi, intervenția chirurgicală este contraindicată și va fi amînată cu 6 luni. Excepție fac cazurile urgente. Dacă bolnava urmează tratament pentru combaterea hipertensiunii arteriale, acesta va fi întrerupt în ziua intervenției. În caz de hipertensiune arterială netratată, se va urmări ca valoarea TA să nu depășească 160/100 mmHg cu ajutorul diureticelor sau vasodilatatoarelor.

b) Funcția respiratorie. În caz de bronșită cronică emfizematoasă, se va face tratament cu eufilină, fenotiazină, exerciții respiratorii. În cazul bronșitelor acute se vor folosi antibioticele.

c) Funcția renală. Urocultura și antibiograma sînt necesare. Dacă nivelul ureei și creatininei sînt ridicate este necesară creșterea diurezei, iar dacă aceste niveluri rămîn în continuare ridicate, riscurile inerente chirurgiei nu vor fi prea mari. Va fi suficientă o bună diureză postoperatorie, precum și dozarea potasiului urinar. Insuficiența renală se poate însoți de hipokaliemie.

d) Examenele hematologice: hemoleucograma, trombocite, ionogramă, glicemia cu eventuala curbă hiperglicemică, proteinemie, trombotest, timpul de înjumătățire al tromboplastinei și timpul de sîngerare.

Datorită acestor analize putem decela și trata diferite afecțiuni:

— anemia poate fi corectată prin transfuzii preoperatorii,

— hipoproteinemia poate fi corectată prin transfuzii de proteine plasmatice,

— hipokaliemia mai mică de 3,5 mEq/l poate fi corectată prin administrarea peroralâ sau în perfuzie de kaliu, iar hiponatremia sub 130 mEq/l cu ser fiziologic;

— în caz de diabet se va recurge la insulină (nivelul glicemiei trebuie să fie sub 180 mg și urina să nu conțină glucoză).

e) Profilaxia tromboemboliei: vor fi folosite injecții subcutanate de heparinat de calciu 5 000 U, cu 3 ore înaintea intervenției chirurgicale. Bolnavele care au suferit on chiuretaj explorator cu o săptămînă înaintea intervenției chirurgicale vor primi u doză de 3 fiole a 5 000 Ui heparinat de calciu în 24 de ore.

Se recomandă exerciții fizice pentru membrele inferioare, iar în caz de varice vor fi purtate bandaje elastice.

f) Hiperalimentația preoperatorie este indicată cu 10 zile înaintea intervenției la bolnavele cu cancer, care au deficit ponderal între 6 și 10%.

Probleme postoperatorii: a) Tratamentul antalgic va favoriza respirația. Perfuzii intravenoase cu petidină (200 mg la 24 de ore) și nozinan (50 mg în 24 de ore) sub formă de doze individualizate. Se va administra oxigen în doză de 2 litri/ 24 de ore prin sondă nazală.

Scanned with OKEN Scanner

b) Perfuziile intravenoase permit obținerea unei diureze de 50 ml/oră și mențin natremia între 130 și 135 mEq/l și kaliemia la 4 mEq/l.

Eliminarea creatininei și ureei va fi accelerat , iar perfuziile nu vor fi prelungite peste 36 de ore dacă bolnava poate să ingereze o cantitate suficientă de lichide.

c) Tratamentul antihipertensiv va fi admini rat dacă tensiunea arterială crește peste 160 mmHg.

d) Complicațiile respiratorii. Bolnavele operate vor face de mai multe ori pe zi inspirații și expirații forțate, precum și exerciții respiratorii. Eventualul tratament preoperator cu antibiotice va fi continuat.

e) Profilaxia tromboemboliilor. O injecție subcutanată de 5 000 U de calciparină va fi administrată cu 2 ore înaintea intervenției chirurgicale și în continuare, la 8 ore, pe o perioadă de 10 zile. Dacă apar simptomele tromboemboliei este necesară o medicație anticoagulantă.

f) Temperatura-infecțiile. Pentru o temperatură care depășește 38,5° vor fi administrate antipiretice, iar antibioticele se vor administra în caz de infecții confirmate.

g) Starea de conștiență postoperatorie. Se va combate agitația și starea de inconștiență la o bolnavă ce nu poate aprecia starea sa, cu haloperidol (5—20 mg pentru primele 24 de ore). Doza se va individualiza și va fi administrată în primele 6 zile, pînă cînd bolnava devine calmă și somnolentă.

h) Hiperalimentația intravenoasă postoperatorie începe la 48 de ore după operație și va dura 8 zile dacă bolnava refuză sau este incapabilă să se alimenteze.

Indicațiile pentru operațiile ginecologice la bolnave în jurul vîrstei de 65 de ani sînt limitate la leziunile precanceroase, canceroase și prolaps. La 629 de cazuri, complicațiile cele mai frecvent întîlnite au fost cardiace și tromboembolice (3,17%), din care 14 decese (2,22%).

Prevenirea complicațiilor postoperatorii a făcut un mare progres în ultimii ani. De 4 ani autorul aplică metoda lui Kakkar pentru prevenirea tromboemboliilor, neavînd accidente mortale și foarte puține tromboembolii. Hiperalimentația intravenoasă este o bună metodă pentru prevenirea complicațiilor gastrointestinale la bolnavele în vîrstă, a căror stare generală este adesea deficitară.

18.1.109. **Rezultate după operația Strassman**

H. Langer; Karl Marx-Stadt ● *Zentralblatt für Gynäkologie, 103, nr. 15, p. 898, 1981*

Autorii prezintă evoluția unui lot de 16 metroplastii tip Strassman, din care 13 femei au rămas gravide.

Din aceste 13 femei, 81,2% au născut copii vii ; 31,8% au născut prematur.

Terminarea nașterii prin operație cezariană s-a făcut într-o proporție de 25% din sarcini.

18.1.110. **Apendicectomia efectuată simultan cu operațiile ginecologice**

W. D. Junge, W. Beckert; Zittan. ● *Zentralblatt für Gynäkologie, 103, nr. 15, p. 909, 1981*

Autorii au practicat 102 apendicectomii simultan cu intervenții ginecologice. Pe lotul luat în studiu se evidențiază frecvența minimă a complicațiilor, comparativ cu alte statistici din literatură.

Scanned with OKEN Scanner

Autorii discută condiţiile juridice şi clinice, precum şi contraindicaţiile efectuării apendicectomiei simultan cu o intervenţie ginecologică.

Anatomopatologic, în lotul tudiat, 35,5% din apendicele incizate intraoperator au fost găsite fără modificăr. histopatologice, spre deosebire de procentul de 10% citat în literatură.

Luînd în consideraţie creştei a statistică şi complicaţiile apendicitei senile, se recomandă apendicectomia simultană cu operaţiile ginecologice, efectuată în scop profilactic.

18.1.111. Tehnica operaţiei transvaginale şi sindromul Stein-Leventhal

W. Weisw, E. Bernoth, B. Bernoth, D. Mühlnicke; Magdeburg ● Zentralblatt für Gynäkologie, 103, nr. 15, p. 888, 1981

Autorii descriu procedeul transvaginal al operaţiei în sindromul Stein-Leventhal, insistînd asupra avantajelor acestuia, din care reţinem: durata mică a intervenţiei, absenţa cicatricei abdominale, lezarea minimă a peritoneului, traumatizare foarte redusă şi intervenţie comodă pentru operator.

18.1.112. Măsuri chirurgicale pentru prevenirea leziunilor ureterale

Complicaţiile operatorii în chirurgia ginecologică ● F. Uyttenbroeck, Masson, Paris, New York, Barcelona, Milano, 1980, pag. 56—67

Operaţiile pentru prolaps genital, histerectomiile şi operaţiile pentru carcinomul de col sînt intervenţiile cele mai susceptibile să provoace leziuni ureterale.

Operaţii ginecologice practicate pentru afecţiuni benigne: Bunkin afirmă că afecţiunile benigne în care intervenţia chirurgicală pe cale abdominală poate să ducă la leziuni ureterale sînt: uterul miomatos, procesele inflamatorii intrapelviene, tumorile intraligamentare, endometrioza, tumorile ovariene benigne şi maligne, prolapsul uterin şi operaţiile pentru uterul gravid. Operaţiile vaginale susceptibile de leziuni ureterale sînt: colporafia anterioară, operaţia Manchester şi histerectomia pe cale vaginală.

Dacă este prevăzută o intervenţie chirurgicală dificilă, este preferabilă verificarea preoperatorie a anatomiei ureterului prin urografie intravenoasă. De fapt, leziunile inflamatorii, afecţiunile tumorale sau o endometrioză ar putea provoca o oarecare stenoză ureterului cu o hidronefroză de importanţă mijlocie.

Prolapsul poate să dea naştere unor anomalii similare. Prin urmare, în chirurgie trebuie evitată ligaturarea ureterului sau prinderea lui în pensă, perforarea lui cu acul sau perturbarea irigării lui sangvine normale, căci aceste imperfecţiuni tehnice pot să ducă la necroze sau la stricturi, ca şi la formarea de fistule primitive sau secundare ale ureterului. Fistulele secundare îşi fac apariţia după circa 3 săptămîni de la operaţie.

Bunkin şi alţi autori au propus măsuri şi precauţii care pot să prevină aceste complicaţii ştiind că:

Scanned with OKEN Scanner

a) într-o histerectomie abdominală se începe prin împingerea vezicii posterior, atît de mult cît este posibil. În acest fel ureterele sînt mobilizate lateral din zona ligaturii.

Unii autori (Te Linde, Falk, Berk) subliniază importanța disecării unui manșon din fascia cervicală într-o histerectomie abdominală, în așa fel încît ligaturile țesuturilor laterale care vin în raport cu colul uterin să poată fi făcute în interiorul acestui manșon, manevră care permite evitarea leziunilor de ureter și vezică.

b) Într-o histerectomie pe cale vaginală, ligatura și secționarea ligamentelor cardinale trebuie executată cît mai aproape de col (în cea mai mare parte a intervențiilor practicate pe care vaginală, cînd pilierii vezicii devin clar vizibili). Deoarece ureterele sînt situate imediat deasupra și lateral în raport cu pilierii vezicii, este preferabilă secționarea și clamparea acestora la urmă, în așa fel încît să devină posibilă o mobilizare a ureterelor în sus. Atunci cînd pliul vezicouterin este deschis, introducerea unei valve permite mobilizarea vezicii și ureterelor la marginea cîmpului operator.

c) În operațiile practicate pentru mioame situate în ligamente, ureterele sînt deplasate în direcție caudală, în așa fel încît să fie deasupra capsulei miomului.

d) Chisturile situate în interiorul ligamentelor largi, masele inflamatorii ale trompelor sau ale ovarelor, o endometrioză întinsă a ovarelor, pot necesita o disecare a ureterului la nivel mai înalt. În anumite cazuri este necesar să se procedeze întîi la histerectomie, apoi la ridicarea masei anexelor după găsirea ureterelor la un nivel mai înalt, median, sau mai jos.

e) În timpul peritonizării, trebuie evitată prinderea în pensă, perforarea sau plierea ureterului.

Regulile lui Orkin pentru prevenirea leziunilor ureterale: Orkin a rezumat literatura asupra prevenirii leziunilor ureterale în nouă puncte:

— Trebuie palpat ureterul, acesta dînd o senzație de cauciuc.
— Nimic nu va fi prins cu pensa, tăiat sau ligaturat înainte de identificare.
— Dacă trebuie mobilizat ureterul, se va conserva bine țesutul de care acesta este atașat și mobilizarea va fi pe cît se poate limitată. Nu se prinde niciodată ureterul cu pensa.
— Chirurgul nu poate întrerupe relațiile normale ale țesutului periureteral cu zona musculară a ureterului sau cu fixația sa peritoneală. Trebuie protejată mica arteră din artera iliacă internă care merge către ureter și plexul periureteral.
— Se folosește catgutul pentru sutură, în zona apropiată de ureter.
— Vor fi evitate mai multe ligaturi în același loc.
— Dacă există posibilitatea unei lezări ureterale, se va urmări ureterul începînd de la bifurcarea iliacă către posterior.
— Peritonizarea trebuie făcută minuțios pentru evitarea unei obstrucții sau a unei cuduri a ureterului. Vor fi preferate punctele separate pentru peritonizare.
— Colpohisterectomia cu limfadenectomie trebuie făcută de chirurgi care lucrează în servicii specializate.

Discuții. — Leziunile ureterale și tehnica operatorie. Din 13 cazuri de leziuni ureterale, 8 au fost caracterizate de apariția unei fistule ureterale, 4 de apariția unei stenoze mai mult sau mai puțin severă, sau a unei stenoze terminale, iar în ultimul caz printr-o leziune ureterală peroperatorie.

Într-o primă serie de 218 histerectomii abdominale în care nici un manșon cervical nu a fost desprins, au fost observate 2 leziuni ureterale.

În a doua serie de histerectomii (2 412), cu disecția manșonului, au survenit 2 fistule ureterale.

Complicații ureterale serioase au survenit în 3 cazuri de endometrioză. Într-unul, bolnava avea o stenoză ureterală cu inflamarea periureterală. După patru luni a fost practicată o reimplantare de uter și apoi o nefrectomie. În al doilea caz

bolnava avea o stenoză de gravitate medie cu absența funcționării unui rinichi. Vindecarea s-a realizat prin utilizarea cortizonului. În al treilea caz, a fost descoperită, la 24 de ore după operație, o fistulă ureterală, pentru care s-a făcut imediat o reimplantare.

Într-o serie de 124 de operații Wertheim-Meigs au survenit 2 fistule ureterale. În 100 de cazuri următoare la care a fost aplicată metoda școlii din Viena (Antoine-Palmrich) nu a apărut nici o fistulă.

Riscurile pe care le comportă histerectomiile fără manșon și pe care le antrenează anomaliile congenitale ale organelor de reproducere interne, trebuie să fie suspectate înainte de operație, cel puțin cînd este vorba de anomalii majore, la bolnave tinere.

Utilizarea frecventă a urografiei intravenoase înainte de operație — în cazurile la care se așteaptă întîmpinarea unor dificultăți — crește pragul de securitate. În histerectomiile abdominale se poate diseca manșonul cervical și se poate peritoniza minuțios la sfîrșitul operației.

Cea mai mare parte a autorilor susțin că operația Wertheim-Meigs practicată în cazurile de carcinom cervical comportă un mare risc de formare a fistulelor ureterale. Totuși, dacă mezoureterul și irigarea sangvină a tecii ureterale sînt păstrate intacte, frecvența fistulelor este evident micșorată, fără compromiterea caracterului radical al operației.

Congestia și stenoza pasageră a ureterului. În seria de 141 de leziuni ureterale tratate la 109 bolnave, Mcihelsen a observat 4 stenoze secundare ale unui ureter, ca urmare a radioterapiei pentru carcinom cervical. Acestea au fost tratate cu Prednison cu succes în 3 cazuri. Prednisonul, destinat să contracareze efectul stenozant al țesutului periureteral după iradiere, este un tratament de lungă durată.

Una din bolnave avea o stenoză pasageră; suferea de o endometrioză fixă la ovarul stîng și la 10 zile după operație a acuzat dureri în regiunea lombară stîngă și de-a lungul ureterului stîng. Urografia intravenoasă nu a permis punerea în evidență a rinichiului stîng, dar grație prednisonului, funcția renală a fost complet restabilită.

Leziuni utererale observate în 2 cazuri de anomalii congenitale ale ureterului. Publicații recente relevă că apariția unei dismenorei la fete tinere, cu ciclul normal, prezența unei tumori palpabile cu predominanță în vagin, și existența simultană a ageneziei renale asociată hematocolposului ocluziv, sînt tot atîția factori care întăresc probabilitatea unui diagnostic de malformații genitale.

Musset, Janotii și Garnerin au stabilit că laparatomia este utilă, tratamentul propus fiind nu ablația ambelor coarne uterine, ci doar ablația unei jumătăți a uterului și, dac ăeste necesară, și ablația vaginului ocluzionat. Această operație este totdeauna însoțită de dificultăți.

Pentru a înțelege patogenia acestor anomalii trebuie făcute referiri la embriologie. De fiecare dată cînd survine o anomalie a tractului genital sub influența factorilor teratologici în cursul primei sau celei de a treia faze de formare a canalelor Müller (anomalie caracterizată prin absența totală uni- sau bilaterală a acestor canale, sau printr-o ocluzie unilaterală a cornului uterin sau a vaginului), se constituie simultan și o agenezie a unuia dintre cei 2 rinichi.

Discuții despre anomaliile congenitale ale aparatului reproducător dovedesc că:

— vîrsta la care survin aceste tulburări poate furniza o indicație diagnostică,

— dacă se instalează acest gen de anomalii, o hemihisterectomie este insuficientă,

— acest mod de a proceda comportă mai puține riscuri de leziuni ureterale, deoarece există o agenezie renală pe partea cornului ocluzionat.

Scanned with OKEN Scanner

18.1.113. **Modificarea indicațiilor pentru histerectomia vaginală**

Robert F. Porges ● Am. J. Obstet. Gynaecol., 136, 2, 153—158, 1980

Au fost operate 252 de bolnave într-o perioadă de 14 ani, folosindu-se metoda Halban. Pe scurt, tehnica operatorie cuprinde o circumcizie completă a colului. S-au folosit portace Deschamp pentru parametre și pentru arterele uterine. Bonturile anexiale s-au încorporat în linia mediană, cu închiderea peritoneului. Parametrele sînt fixate la unghiurile vaginale de aceeași parte. Peretele vaginal este suturat doar lateral, lăsîndu-se deschisă o porțiune centrală mare din tăietura vaginală, care este meșată.

30% din bolnave au făcut febră în perioada postoperatorie, și anume 38° sau mai mult, la 2 zile. Bolnavelor afebrile li s-au dat antibiotice doar pentru simptome urinare sau scurgere vaginală purulentă. În perioada postoperatorie febra s-a datorat în special infecțiilor de tract urinar și parametritelor. O singură bolnavă cu abces pelvian a necesitat desfacerea digitală a marginilor inciziei vaginale, pentru a permite drenajul. Examinarea pelviană postoperatorie a fost necesară doar în puținele cazuri care au făcut febră peste 39° după ziua a 4-a, și în care examinarea prin tușeu rectal a evitat plaga operatorie, constituind un mijloc mai bun de detectare a parametritelor sau a exsudatelor în fundurile de sac. Bolnavele febrile au răspuns prompt la tratament cu antibiotice uzuale.

Autorii consideră că incidența scăzută a complicațiilor severe s-a datorat probabil următorilor factori:

— incizia vaginală a rămas nesuturată;

— pentru ligaturi s-a folosit un număr restrîns de suturi, de unde a rezultat mai puțin țesut necrozat prin zdrobire și un timp operator mai bun;

— vîrsta medie a bolnavelor acestui lot a fost de 50 de ani.

Pînă recent se lăsa o meșă în incizia vaginală în scop de drenaj, utilă și pentru profilaxia abceselor pelviene. Scoaterea meșei a 2-a zi postoperator a determinat o mare incidență a hemoragiei (4,8%). Abandonarea acestei practici la 30 de cazuri a dus la dispariția hemoragiei postoperatorii tardive, precum și a acumulării de hematoame și abcese subperitoneale.

Transfuzii de sînge au fost necesare intra- și postoperator și în 6,5% din cazuri. Hemoragii postoperatorii severe au apărut la 9 femei din cele 130 fără operații plastice și numai la 3 femei din cele 122 care au beneficiat și de acest tip de intervenție. Colporafia pare să reducă aportul de sînge la bolta vaginală, limitînd posibilitatea de sîngerare în acest loc. Nici o bolnavă din acest lot nu a necesitat explorare abdominală pentru controlul sîngerării. Toate cazurile de hemoragie postoperatorie s-au rezolvat prin ligatură vaginală. Anexectomia totală sau parțială s-a practicat în proporție de 32%.

Necesitatea de a completa histerectomia vaginală cu operație plastică reparatorie a apărut în circa 50% din cazuri. În 67% din cazuri s-au combinat colporafia anterioară cu cea posterioară; în 29% din cazuri s-a practicat doar colporafie anterioară, în timp ce colpoperineorafia s-a făcut doar în 4% din cazuri. Mobilitatea uterină și posibilitatea extirpării uterului pe cale vaginală nu a impus în mod obligatoriu episiotomia. O urmărire suficientă de cîțiva ani la majoritatea cazurilor, a arătat că bolnavele operate prin histerectomie vaginală, nu au făcut un prolaps tardiv al bolții vaginale.

Selecția bolnavelor pentru histerectomie vaginală a depins de mobilitatea colului, de uter, considerat mai mic decît o sarcină de 14 săptămîni și în condițiile

Scanned with OKEN Scanner

în care anexele erau indemne de orice afecțiune. De-a lungul anilor, raportul dat de autor între histerectomia abdominală și cea vaginală a fost 1 :1.

Principalele contraindicații pentru histerectomie vaginală sînt: obezitatea, unde cîmpul operator se află la o distanță neconvenabilă față de operator, lipsa mobilității uterine, mărimea uterului peste 12—14 săptămîni, prezența unor procese anexiale și suspiciunea unei patologii extrapelviene, pentru a fi efectuată o explorare abdominală completă.

Intervențiile anterioare pe abdomen nu au constituit contraindicații pentru histerectomia vaginală.

Incertitudinea legată de posibilitatea anexectomiei la femeile trecute de menopauză a constituit adesea factorul de decizie în alegerea histerectomiei abdominale față de cea vaginală. Anexele sînt adesea mai greu de extirpat la femeile mai în vîrstă, din cauză că trompele sînt atrofiate și ovarele sînt fixate mai strîns pe pereții pelvieni laterali prin retracția ligamentelor infundibulopelviene.

Trei bolnave cu carcinom al endometrului au suferit histerectomie vaginală și anexectomie bilaterală. Toate 3 aveau vîrsta peste 70 de ani și prezentau hipoplazie vaginală. Preferința noastră în cazurile de carcinom de endometru se îndreaptă către histerectomia abdominală.

Comentariu privind tehnica operatorie: controverse între autori, legate de tehnica operatorie pentru histerectomia vaginală, care converg spre următoarele păreri:

— avantajele intrării mai întîi în fundul de sac anterior față de cel posterior;

— folosirea inițială numai de pense, apoi de ligaturi;

— ligaturi succesive de la col spre fundul uterului, după abordarea inițială a cavității peritoneale, anterior și posterior (celiotomie anterioară și posterioară) cu evidențierea fundului uterului, sau ligaturi succesive mai întîi anexiale și apoi a arterelor uterine, ca la histerectomia abdominală, închiderea peritoneului;

— închiderea inciziei vaginale sau lăsarea ei nesuturată.

Autorii consideră că drumul cel mai direct de la vagin spre cavitatea peritoneală este cel prin fundul de sac posterior, deoarece fundul de sac anterior poate fi abordat cu riscul lezării vezicii. Histerectomia vaginală poate fi executată la fel de bine cu pense Heaney sau cu port-ace Deschamp. Port-acul lasă mai puțin țesut zdrobit și aduce un plus de estetică, dar o ligatură poate să alunece mai ușor de pe un pedicul, mai ales în cazul unei experiențe reduse. Ligaturarea precoce a ligamentelor uterosacrate și a parametrelor aduce un plus de mobilitate și facilitează „morcelarea" și extirparea unui uter mare. Închiderea inciziei vaginale poate să ducă la formarea de hematoame subperitoneale și de abcese pelviene greu de drenat și cu răspuns greu la antibiotice. De asemenea, la închiderea inciziei vaginale o eventuală sîngerare a unei ramuri a arterei uterine necesită adesea laparatomie pentru control. Ca o consecință a tehnicii cu incizie deschisă se menționează prolapsul trompei, dar, în realitate, defectul constă în imperfecțiunea de închidere a peritoneului.

Complicații intraoperatorii: vasele mici, care sîngerează înaintea extirpării uterului, duc la prelungirea timpului operator, la o cantitate crescută de material de sutură și la creșterea numărului complicațiilor. Nu s-a practicat infiltrarea țesutului conjunctiv paravaginal și parametrial cu soluții de epinefrină. Deși comunicări anterioare au demonstrat eficiența acestei metode, autorii nu o consideră utilă și cred că ar putea masca o eventuală hemoragie tardivă, care altfel ar putea fi depistată intraoperator.

Lezarea vezicii urinare este un accident cu mare risc de producere în cazul abordării cavității peritoneale prin fundul de sac anterior și impune recunoaștere

Scanned with OKEN Scanner

și remediere urgentă pentru succesul operației. Atingerea vezicii survine de obicei pe linia mediană, la 1—2 cm posterior și paralel cu creasta interureterală. În general nu sînt incriminate orificiile ureterale. Datorită sîngerării de la o histerectomie efectuată pe jumătate, este de preferat ca, mai întîi, să se extirpe uterul, și, dacă e necesar, anexele, urmînd ca să se închidă peritoneul înainte de repararea vezicii. Această reparare se execută în 2 sau 3 straturi cu material de sutură absorbabil, cu fire separate. Trebuie să se pună o sondă Foley în vezică și să se injecteze ser fiziologic pentru a testa integritatea reparației sau pentru a descoperi alte eventuale leziuni. Cateterizarea ureterelor, cistoscopia, sau cistostomia suprapubiană trebuie evitate. Sonda va rămîne pe loc 7—10 zile, timp în care se va evita obstruarea ei.

Îngrijirea postoperatorie. Nu au fost cateterizate bolnavele care au avut histerectomie vaginală fără operație plastică reparatorie, pentru ca drenarea să fie eficientă. Meșa vaginală se scoate dimineața, a 2-a zi postoperator, și se recomandă mersul pe jos. Meperidina (mialgin) se limitează la 50 mg, după anestezie generală, cu repetare, la nevoie, la fiecare 1 1/2—3 ore. Doze mai mari (75—100 mg) pot duce la atelectazie, scăzînd rata respiratorie și excursiile diafragmului. Rareori este nevoie de analgetice narcotice la peste 24 de ore postoperator. Persistența unei dureri intense după primele 24 de ore trebuie să trezească suspiciunea de retenție de urină, de hematom progresiv, de formare de abces, sau de ocluzie intestinală.

A doua zi postoperator, febra poate să crească în jur de 38° sau peste. Nu este necesară examinarea vaginală de rutină, deoarece poate să ducă la celulita inciziei. Dacă hematocritul scade semnificativ și bolnava acuză dureri se va căuta hematomul pelvin prin tușeu rectal. Hematoamele și abcesele nu se constituie însă în condițiile unei incizii vaginale libere.

Complicații postoperatorii. Sîngerare masivă poate surveni prin sîngerare prin vagin, constituirea unui hematom palpabil în pelvis sau sîngerare ocultă în cavitatea peritoneală.

T.A. și modificarea pulsului preced hematocritul în evaluarea pierderii acute de sînge. Hemoragia arterială din vagin prin meșa vaginală poate fi evaluată mai bine prin scoaterea meșei. Dacă această hemoragie persistă, se va reinterveni în vederea ligaturării arterei. Uneori suturile unghiurilor laterale ale inciziei vaginale trebuie tăiate pentru a permite accesul la parametre.

Sîngerarea profuză nu trebuie să abată niciodată chirurgul de la abordarea pe cale vaginală. Vasele mari au fost toate extraperitonealizate și sînt accesibile pentru ligaturare. Este contraindicată suturarea vaginului în prezența unei sîngerări active. Hemoragia ocultă cu destinderea abdomenului sau apariția unei mase care crește progresiv în unul din flancuri, impune laparatomie de urgență. Colporafia anterioară, mai ales la femeile tinere, poate să ducă la formarea de hematoame în spațiul Retzius sau posterior, în spațiul retroperitoneal. Se va aplica tratament conservator atît timp cît hematomul nu se mărește și nu sînt afectate semnele vitale generale. Hematomul se poate eventual drena sau resorbi. Paracenteza poate detecta sînge în cavitatea peritoneală.

Febra, concomitent cu palparea unei mase pelviene la cîteva zile postoperator, impune localizarea foarte specifică a abcesului și/sau hematomului. Abcesul poate fi situat:

— sub nivelul mușchiului ridicător anal, în fosa ischiorectală, de obicei asociat în colpoperineorafia posterioară și cu trecerea firului de sutură prin rect, în lumenul rectal;

— în spațiul Retzius, asociat cu o colporafie anterioară, cînd se prezintă ca o masă suprapubiană;

Scanned with OKEN Scanner

— în ovar, de obicei la femei cu activitate ovariană, cînd o excizie transperitoneală este salvatoare;

4) subperitoneal, deasupra bolții vaginale (cea mai frecventă localizare, dar și cea mai puțin supărătoare, datorită tendinței naturale la drenaj spontan prin incizia vaginală liberă); totuși, mai rar se poate produce și fistulă vezicovaginală;

5) retroperitoneal, rezultînd dintr-un hematom secundar retracției unei artere mari (ovariană, uterină, vezicală), cu extensie spre flancuri și în sus spre regiunea renală. La urografia i.v. aspectul tipic este deplasarea anteromedială a ureterului. Abordarea se face printr-o incizie în flanc, retroperitoneal.

Histerectomia vaginală, cu sau fără operație plastică reparatorie, cu sau fără anexectomie, este un procedeu bine tolerat de majoritatea femeilor, care duce în general la o convalescență mai ușoară decît histerectomia abdominală. Acesta este în special cazul bolnavelor cu histerectomie vaginală fără operație plastică, cu sau fără anexectomie.

Incidența febrei este mult mai mare în cazul histerectomiei vaginale decît în cel al histerectomiei abdominale, dar cauza se poate trata ușor cu antibiotice uzuale. Antibioterapia profilactică reduce vizibil complicația febrilă, în special cînd se administrează preoperator. Drenajul cu presiune negativă al boltei vaginale deschise face același lucru, fără să ducă la complicațiile legate de folosirea antibioticelor.

Datele din literatură arată că au fost executate histerectomii vaginale la femei relativ tinere, indicația pentru unele din aceste cazuri fiind multiparitatea. Autorii consideră că histerectomia vaginală este o intervenție optimă pentru multe din aceste femei care au asociate displazii, menoragii rebele la tratament și dismenorei severe, și în scop de sterilizare.

Prezența de fibroame uterine simptomatice de mărime moderată nu trebuie să îndepărteze ginecologul de la histerectomia vaginală, mai ales dacă nu există o suferință anexială palpabilă asociată și dacă colul poate fi bine mobilizat spre introit.

Femeile histerectomizate (indiferent de calea de abordare) se simt în general bine la 6—8 săptămîni postoperator, cele cu histerectomie vaginală se vor simți mai tonice și se vor putea întoarce mai repede la muncă decît celelalte.

Pe scurt, deoarece histerectomia vaginală este de obicei bine tolerată, probabil că s-a practicat prea des la femei tinere în scop de sterilizare, datorită simplității tehnice, dar nu destul de des pentru tumori benigne la femei în vîrstă. Anexele normale se pot extirpa de obicei cu ușurință concomitent cu histerectomia vaginală, mai puțin ușor la femeile foarte în vîrstă sau la cele obeze. Suspectarea unei suferințe anexiale impune neapărat histerectomia abdominală.

18.1.114. **Procedeul Pereyra revizuit**

A. J. Pereyra, T. B. Lebherz ● Gynaecologic and Obstetric urology, Toronto, London, 1978

În tratamentul chirurgical al incontinenței de urină există foarte multe metode operatorii. Procedeul Pereyra are două scopuri principale. Primul este refacerea relațiilor normale uretrovezicale care să reia continența, refacerea care se obține prin ridicarea joncțiunii uretrovezicale, suprapubian, fără deschiderea abdomenului. Al doilea scop, mult mai important, este asigurarea durabilității reconstrucției prin soliditatea țesuturilor utilizate; scopul poate fi atins prin substituirea țesuturilor hipotone, hipoplazice, cu elemente puternice și prin întărirea suporturilor naturale slăbite.

Scanned with OKEN Scanner

Mult timp a dăinuit concepţia eronată potrivit căreia ectazia colului vezical ar fi cauza incontinenţei de urină, iar chirurgii îşi îndreptau eforturile spre îngustarea canalului urinar (Kirk).

Jeffcoate (1965), Hodgkinson (1970) şi alţi autori au demonstrat că în incontinenţa de urină este prezent prolapsul joncţiunii uretrovezicale, asociat cu creşterea unghiului uretrovezical posterior.

Green stabileşte şi clasifică intensitatea simptomatologiei pe baza măsurării modificărilor radiologice ale unghiului uretrovezical posterior.

Cu ani în urmă, Marshall, Marchetti şi Krantz (1949) practicau pe cale abdominală repunerea joncţiunii în poziţia ei anatomică, demonstrînd că aceasta poate să constituie cura incontinenţei.

Marchall şi colab. realizează continenţa prin ridicarea joncţiunii uretrovezicale cu ajutorul firelor de sutură trecute prin ţesuturile parauretrale, fixate la periostul retropubian. Din nefericire, suturile perforează ţesuturile parauretrale sau taie periostul de cele mai multe ori. În aceste cazuri joncţiunea uretrovezicală prolabează din nou şi reapare incontinenţa de urină. În alte cazuri, poate să apară periostita. Pentru a preveni apariţia acesteia, Pereyra substituie periostului ca punct de ancorare a suturilor, fascia muşchilor drepţi abdominali, pusă în evidenţă printr-o mică incizie efectuată în tegumentul abdominal suprapubian. În acest scop se foloseşte un instrument special creat de autor. Prevenirea secţionării de către materialul de sutură a ţesuturilor parauretrale este mai greu de realizat. Autorii publică rezultatele lor utilizînd procedeul Kelly, de combinare a suturilor suprapubiene, dar şi în aceste cazuri există neajunsuri care pot să ducă la reapariţia incontinenţei de urină. Iată de ce este necesară pentru acest tip de operaţie o selecţionare şi o pregătire cît mai bună a femeilor. Corectarea obezităţii şi a altor boli sistemice poate influenţa intervenţia. Modificările tehnicii, a materialelor de sutură şi în construirea instrumentelor fac necesară prelungirea perioadei de studiu postoperator al bolnavei.

Tehnica Pereyra modificată. — Poziţia femeii pe masa de operaţie este cea ginecologică obişnuită, cu capul mai jos cu 30° decît pelvisul şi cu membrele inferioare în unghi drept faţă de masa de operaţia.

— Disecarea epiteliului vaginal anterior este început printr-o incizie mediană a acestuia la 1 cm sub meatul urinar, în jos, spre baza vezicii. Disecţia laterală pune în evidenţă ţesuturile parauretrale şi suprafaţa periuretrală anterioară.

— Marcarea joncţiunii uretrovezicale se face folosind o sondă Folley, introdusă prin uretră şi umplută cu 5 ml de apă, după care se trece un fir temporar de sutură ca martor, care poate fi tracţionat cu o pensă.

— Apropierea ţesuturilor parauretrale de pubis. Apropierea ţesuturilor parauretrale anterioare de ramura inferioară a pubisului se obţine prin disecţia marginilor joncţiunii uretrovezicale, fără să se includă meatul uretral. În continuare, cu ajutorul indexului, se forţează ţesuturile retropubiene prin rotirea acestui deget prin spaţiul Retzius. Dacă este necesar, se poate folosi şi secţionarea zonelor ce nu pot fi dislocate cu degetul, cu o mică foarfecă, în acest fel îndepărtîndu-se aderenţele retropubiene care pot îngreuia manevrele de debridare.

— Fixarea suturilor suspensoare şi întărirea ţesuturilor parauretrale. Ţesuturilor parauretrale din dreptul joncţiunii uretrovezicale sînt puse în evidenţă prin tracţiunea de firul prins cu o pensă. Cu ajutorul unui material de sutură nerezorbabil, ţesuturile parauretrale de la 0,5 cm sub joncţiunea uretrovezicală se încearcă mergînd cu firul nerezorbabil în surjet pînă la marginea inciziei vaginale. Tracţiunea celor două capete în surjet duce la strîngerea ţesuturilor parauretrale, cu producerea de pliuri multiple, care împiedică alunecarea sau secţionarea ţesuturilor. Tracţiunea de firul martor de la joncţiunea uretrovezicală, cu interpunerea indexului în spatele ţesutului parauretral, împiedică perforarea sau lezarea vezicii sau a uretrei în timpul suturii. Se procedează la fel în ambele părţi, în dreapta şi în stînga, cele 2 capete ale fiecărui surjet parauretral ancorîndu-se în cîte o pensă.

— Trecerea retropubiană a suturilor suspensoare. Se practică o incizie de 2 cm pe linia mediană deasupra simfizei pubiene cu ajutorul unui bisturiu electric; urmează secţionarea spaţiului adipos subcutanat şi punerea în evidenţă, bilateral, a fasciei drepţilor abdominali. Cu ajutorul

Scanned with OKEN Scanner

instrumentului creat special de Pereyra, introdus în aşa fel cu vîrful, ca unghiul instrumentului să înconjure simfiza, se străpung ţesuturile la 2 cm lateral, în dreapta şi în stînga, lîngă pubis, trecînd prin fascia drepţilor şi spaţiul Retzius. Instrumentul se introduce sub controlul mîinii, care îl ghidează. Indexul mîinii opuse este introdus în spaţiul Retzius în momentul străpungerii fasciei drepţilor abdominali. În traseul lui lateral, vîrful instrumentului este ghidat de deget, ocolind vezica, uretra şi periostul pubian.

Firul este adus prin orificiul creat de instrument cu ambele capete şi cu vîrful aceluiaşi instrument la nivelul peretelui abdominal. După trecerea celor 2 capete ale firului din dreapta, acestea sînt scoase de pe instrument, prinse într-o pensă curbă şi plasate în dreapta abdomenului. Se procedează identic şi cu capetele firului de surjet din partea stîngă.

— Ancorarea suturilor suspensoare la fascia abdominală. Fascia abdominală a drepţilor este pensată pe linia mediană cu o pensă Kocher şi tracţionată în sus; cu ajutorul unui ac Deschamp, unul din firele din dreapta este trecut prin fascia drepţilor abdominali la 1 cm lateral de linia mediană. După ce se procedează în acelaşi fel şi în stînga, cele 2 fire de sutură sînt tracţionate pentru a ridica bine joncţiunea uretrovezicală, manevră controlată de un ajutor care, folosindu-se de un uretroscop introdus prin uretră, marchează punctul joncţiunii uretrovezicale, moment în care operatorul opreşte tracţiunea celor 2 fire. În momentul în care unghiul uretrovezical al joncţiunii este normalizat, fiecare pereche de fire este legată separat în dreapta şi în stînga, deasupra fasciei drepţilor abdominali, de o parte şi de alta a liniei mediane, incizia suprapubiană fiind refăcută cu fire separate de nylon.

O dată cu ridicarea joncţiunii uretrovezicale, ţesuturile parauretrale plicaturate prin surjet sînt acţionate retropubian şi suturate la ţesuturile ramurilor inferioare ale pubisului; în acest fel se crează aderenţe şi proliferări tisulare care vor asigura aderarea la periostul pubian.

— Cura cistocelului şi închiderea epiteliului vaginal se practică în continuarea timpilor enumeraţi, lăsîndu-se o sondă vezicală.

— Îngrijirile postoperatorii. Începînd din a treia zi după intervenţie, bolnava este pusă să facă eforturi de micţiune avînd clampat capătul extern al cateterului din vezică. Majoritatea femeilor îşi reiau micţiunile spontane după o săptămînă de la intervenţie; femeile trebuie instruite să manipuleze aseptic sonda vezicală la evacuarea urinei prin capătul exterior al sondei, care după evacuarea urinei este din nou pensat.

La 3 luni după operaţie se practică primul test de incontinenţă. Femeia bea cîteva pahare cu lichid şi nu îşi goleşte vezica timp de 3 ore. După examenul genital complet este invitată să stea într-o poziţie asemănătoare cu cea călare şi să ridice greutăţi; pe podea se pune o hîrtie absorbantă, într-o tăviţă. După aceea, femeia este aşezată pe un scaun şi invitată să facă efortul de urinare sau să tuşească din timp în timp. Dacă o picătură de urină nu udă hîrtia, se notează rezultatul ca fiind foarte bun. Aceste modificări subiective şi obiective sînt trecute în protocolul postoperator pentru cercetarea incontinenţei de urină. Examenul local şi testele sînt repetate la intervale regulate de 6 luni timp de 2 ani, iar dacă este necesar şi la intervale mai mici.

Diagnosticul corect al incontinenţei de urină este de mare importanţă atunci cînd alegem acest procedeu operativ. Trebuie să excludem totdeauna alte cauze de boli ale tractului urinar, însoţite de pierderi de urină, putîndu-se folosi în acest scop chestionarul urologic al lui Hodgkinson pentru a pune un diagnostic cît mai corect.

Preoperator trebuie făcut un istoric complet al bolii, un examen clinic amănunţit pentru a exclude alte boli sistemice, ce pot influenţa viitorul operaţiei. Studiul va cuprinde organele urogenitale prin uretroscopie şi cistoscopie, efectuîndu-se examenul de rutină al urinei, urocultura, urografia intravenoasă, precum şi examenul secreţiei vaginale, în vederea excluderii invaziei bacteriene şi a asigurării unei încărcări estrogenice corespunzătoare.

Dacă datele furnizate de istoricul bolii sau examenul clinic sînt nesatisfăcătoare, poate fi necesar un tratament preoperator sau se poate contraindica intervenţia.

Iată problemele puse de procedeul original şi soluţiile acestora în procedeul revizuit:

Scanned with OKEN Scanner

— La unele femei sutura suspensoare de catgut cromat pentru ridicarea țesuturilor parauretrale poate să nu mențină restaurarea uretrovezicală. Firele nerezorbabile de sutură sînt mult mai avantajoase.

— Legătura într-un singur nod a celor 4 capete ale firelor suspensoare în fascia drepților abdominali le face interdependente, insuficiența unuia din fire determinînd o slăbire a întregului sistem suspensor cu prolapsul joncțiunii uterovezicale. Dacă fiecare fir este legat și fixat separat, fiecare sutură poate menține separat restaurarea unghiului uretrovezical, chiar dacă celălalt fir este slăbit.

— Țesuturile parauretrale trebuie întărite ca să reziste și să nu fie secționate de firele de sutură suspensoare.

— Menținerea suspendată a joncțiunii uretrovezicale depinde de proliferarea unui țesut fibros potrivit între țesuturile parauretrale și locul lor de ancorare; formarea unui țesut fibros, durabil, între partea anterioară a țesuturilor parauretrale și partea posterioară și inferioară a periostului pubian este posibilă datorită cooptării acestor suprafețe, descrise în procedeul menționat.

— Folosirea acului curb confecționat de Pareyra reduce riscul de lezare a vezicii și uretrei.

Rezultate. Procedeul revizuit a fost folosit de autori la 49 de femei, din care la 33 după 12 luni de la operație nu a revenit incontinența de urină.

Într-un caz a intervenit o complicație prin perforarea uretrei cu cistoscopul în momentul introducerii lui, datorită unei angulații prea accentuate a uretrei. Pot să apară și alte tulburări, în special datorate cistostomiei suprapubiene și sondei intravezicale. Febra nu a pus probleme de evoluție postoperatorie. Uneori, postoperator, cateterul urinar a trebuit să fie menținut mai mult timp, datorită ridicării extreme a joncțiunii uretrovezicale.

Folosirea uretroscopului pentru determinarea gradului de ridicare a acestui unghi este recomandată de unii autori (Stamney, 1973, Mec Robertz, 1974) și scurtează timpul menținerii cateterului. Cel mai lung timp de menținere a sondei vezicale în lotul studiat de autori a fost de 23 de zile.

Invazia bacteriană a spațiului Retzius este posibilă datorită bogăției vasculare locale. Autorii nu au observat hematoame postoperatorii în experiența lor. De asemenea, nu au întîlnit perforarea vezicii sau transfixierea ei sau a uretrei.

Pentru majoritatea femeilor, controlul vezical se menține bun în tot timpul vieții. O dată cu apariția unor modificări în structura normală a relațiilor uretrovezicale la creșterea presiunii intraabdominale, apare și incontinența de urină. Cele mai frecvente cauze de incontinență urinară sînt factorii emoționali și anomaliile fiziopatologice ale tractului urinar, care afectează funcția mușchilor regiunii colului vezical sau asocierea acestor factori.

Confirmarea pierderii de urină prin uretră în timpul creșterii presiunii intraabdominale nu este o dovadă certă a diagnosticului de incontinență urinară la efort. Așa după cum arată Robertson (1979) și alți autori, o revizuire a simptomatologiei, cum este cea efectuată cu ajutorul chestionarului lui Hodgkinson, ca și un examen fizic care să cuprindă teste specifice, au dus la descoperirea multor erori de diagnostic, care contraindică intervenția chirurgicală.

Alte eventualități (cum ar fi uretrita, uretrotrigonita, pielocistitele recurente, vezica neurogenă, atonia, tulburările de sinergie ale detrusorului, stricturile uretrale sau diverticulii uretrali sau vezicali, diferite boli psihice) sînt cauze de incontinență, care nu se rezolvă prin intervenție chirurgicală.

Autorii arată că atunci cînd țesuturile sînt edematiate și suturile suspendate în țesuturile parauretrale sînt foarte strînse, aceste suturi pot tăia țesuturile pe care

Scanned with OKEN Scanner

le ancorează, cu reapariția incontinenței de urină prin prolapsul joncțiunii uretrovezicale. Procedeul revizuit folosește ca prim obiectiv prinderea suturilor suspensoare printr-un fir nerezorbabil la fascia drepților abdominali, prin ridicarea și plicaturarea țesuturilor parauretrale, realizîndu-se astfel o stabilitate mai mare prin aderența lor la periostul pubian posterior. Al doilea obiectiv al tratamentului constă în modificarea instrumentului, care să permită un control foarte bun în orice mînă și să expună spațiul Retzius direct, în timpul trecerii retropubiene.

În procedeul revizuit nu se mai folosește nici un fel de material rezorbabil, ci numai fire nerezorbabile pentru sutura țesuturilor care vor fi tracționate sub simfiză. Suspendarea suprapubiană prin ridicarea joncțiunii uretrovezicale are ca rezultat formarea unui țesut fibros, care va deveni un suport permanent. Rezultatele obținute sînt satisfăcătoare, cum afirmă numeroși autori (Backer și Probst în 1971 și 1976; Portnuff și Ballon în 1973).

Tehnica revizuită ridică joncțiunea uretrovezicală prin suturile suspensoare. Țesuturile fibroase proliferate din țesuturile parauretrale și ridicarea lor la nivelul fetei posterioare a pubelui va duce la consolidarea acestora.

Avantajele procedeului revizuit. Autorii prezintă în concluzie date asupra procedeului întrebuințat:

— Mobilizarea completă a uretrei și țesuturilor parauretrale, cu excepția zonei de unire a uretrei cu meatul.

— Conservarea și întărirea țesuturilor parauretrale pentru menținerea ridicată a joncțiunii uretrovezicale.

— Permanentizarea restabilirii operatorii prin:

a) utilizarea unui material de sutură nerezorbabil care suspendă joncțiunea uretrovezicală prin tracțiunea țesuturilor parauretrale la aponevroza drepților abdominali,

b) cooptarea țesuturilor parauretrale denudate la partea posterioară a pubisului, pentru a forma un țesut de ancorare rezistent. Acest lucru va realiza o restaurare permanentă a joncțiunii retrovezicale.

— Asigurarea unei maxime securități a trecerii materialului nerezorbabil de sutură prin:

a) utilizarea unui nou instrument de trecere retropubiană a firelor de sutură;

b) expunerea spațiului Retzius prin vizualizarea directă a acestuia și

c) controlul concomitent prin uretroscop al unghiului de joncțiune cistouretral.

18.1.115. **Studiul comparativ privind narcoza cu cetamină și narcoza cu propanidid sau etomidat în operația cezariană**

R. Schwebke, K. H. Stark, B. Klausch, P. Plesse, Rostock ● Zentralblatt für Gynäkologie, 1981, 103, nr. 3, p. 146

Se efectuează un studiu pe 44 de gravide la termen, la care s-a practicat operație cezariană sub anestezie generală cu propanidid, etomidat și cetamină. Se evaluează echilibrul acidobazic în circulația sangvină maternă și în circulația sangvină a nou-născutului și se compară valorile cu cele de la nou-născuții spontan, în afara administrării oricărei medicații. În toate operațiile cezariene practicate, anestezia a fost suficient de profundă. Nu au fost evidențiate semne de deprimare centrală a nou-născutului.

S-a constatat o scădere a Ph cu acidoză respiratorie imediat postpartum la copiii extrași prin operația cezariană sub narcoză cu propanidid și etomidat, comparativ

Scanned with OKEN Scanner

cu nou-născuții normali sau cei extrași prin operație cezariană sub narcoză cu cetamină. Normalizarea pH a avut loc după circa 30 de minute. Valorile Apgar la 1 minut, respectiv 5 minute, au fost mai mici decît la nașterile spontane, dar normalizarea a avut loc rapid.

Cele trei anestezice sînt metabolizate rapid și de aceea sînt foarte avantajoase pentru anestezie în operația cezariană. De importanță maximă pentru starea nou-născutului sînt indicația justificată și rapidă a operației cezariene, anestezia rapidă și extragerea imediată a copilului.

18.1.116. **Studiul unui nou antalgic în obstetrică și ginecologie**

B. Keller, J. P. Gauthier-Lafaye (Strassbourg) ● Rev. franç. gynéc., 1979, 74, 1, p. 59—61)

Nalgesic este un agent nesteroidian, dotat cu proprietăți antalgice; este sarea de calciu a fenoprofenului, cu formula acid-d-(fenoxi-3-fenil)-2 propionic, care nu are efect teratogen la șoarece și iepure în doză de 50—100 mg/kilocorp/zi, nu influențează dezvoltarea fetală, perioada postpartum și nici lactația.

Farmacologie: se absoarbe repede și aproape în totalitate, iar vîrful plasmatic se obține la aproximativ 1 oră, fiind rapid metabolizat și eliminat prin rinichi, iar semiviața este de 160 de minute. Absorbția concomitentă a aspirinei reduce nivelul sangvin cu 40%, de unde rezultă că substanțele nu trebuie asociate.

În postpartum, nivelul concentrației nalgesicului în lapte este nesemnificativă; prizele unice de 200, 400, 600 sau 800 mg, administrate imediat postpartum nu au nici o acțiune asupra sîngerării uterine sau expulziei placentei.

Preparatul a fost studiat la 72 de femei, între 18 și 51 de ani pentru:

— dureri după naștere: — 35 de incizii postpartum,
— 29 de dureri la nivelul episiotomiei,
— 2 crize de „furia laptelui",
— 1 caz de coccidodinie postpartum,
— dureri ginecologice: — 5 de tip dismenoreic,
— cefalee de tip migrenos.

Au fost excluse gravidele, femeile cu ulcer gastroduodenal în puseu evolutiv, diatezele hemoragice cunoscute, durerile intolerabile.

În acest studiu, de tip „deschis", criteriile de eficacitate și toleranță au fost urmărite pe toată perioada de un singur observator.

Au fost administrate 600 mg, ca doză inițială, și în funcție de rezultatele obținute, în caz de analgezie totală, fără recidivă ulterioară a durerilor, tratamentul s-a considerat încheiat; s-a continuat administrarea a cîte 1 comprimat la 4—6 ore, fără depășirea dozei totale de 4 comprimate/24 de ore. Durata a fost de minimum 24 de ore și maximum 6 zile, în medie de 2—3 zile. Pentru aprecierea eficacității, durerile diurne și nocturne au avut intensitate forte, medie și moderată; efectul analgetic și durata acțiunii de 1 oră, 2 ore, 4 ore, 8 ore, iar la sfîrșitul fiecărei perioade terapeutice au fost urmărite efectele secundare (grețuri, vărsături, diaree; prurit, eczeme, eritem; somnolență, ameteli, tulburări oculare, excitabilitate); au fost măsurate tensiunea arterială și temperatura rectală.

S-a obținut: analgezie totală la 34 de bolnave, superioară de 50% la 36 de bolnave, inferioară de 50% la o bolnavă și eșec într-un caz de dismenoree.

Scanned with OKEN Scanner

Toleranța digestivă este excelentă, nu apar fenomene de alergie cutanată sau tulburări neurologice; tensiunea arterială și temperatura rectală nu suferă modificări semnificative.

Nalgesic este un excelent analgezic în obstetrică și ginecologie, cu o toleranță excelentă, date care au fost confirmate și în alte domenii medicale.

18.1.117. **Ameliorarea condițiilor de intubare în timpul operațiilor cezariene cu un nou curarizant, AH 8165**

Ghenom A., Leroy G. ● *Rev. Franc. Gynéc., 1979, 74, 6, 413—417*

Îmbunătățirea condițiilor de intubare în timpul operațiilor cezariene este folosită de autori prin practicarea anesteziei cu AH 8165, un antidepolarizant pe bază de curara, experimentat în studiul de față în 30 de cazuri.

O singură injecție cu AH 8165, în doză de 1 mg/kg, considerîndu-se greutatea anterioară sarcinii, a permis intubarea traheală, precum și relaxarea abdomenului în cursul intervenției. Acțiunea sa este ușor contracarată cu neostigmină (antidot farmacodinamic al curarei).

La naștere, copiii sînt tonici, nu se constată efecte nedorite la nou-născuți asupra transmisiei neuromusculare. La 5 minute după naștere media scorului APGAR a fost mai mare de 9.

În prezentul studiu autorii demonstrează că AH 8165 permite, prin puterea și rapiditatea de acțiune, intubația traheală ușoară, ca și o bună relaxare musculară în timpul intervenției, nemaifiind necesară folosirea vreunei alte substanțe relaxante.

18.1.118. **Interesul alimentației precoce după operația cezariană**

Grenon A., Martin-Gautier L., Bosco G., Leroy G. ● *Rev. franc. gynéç., 1979, 74, 6 403—411*

Autorii au analizat 214 cazuri de femei care au născut prin operație cezariană și care au fost hrănite imediat după intervenție. Aceste rezultate sînt comparate cu un lot de 32 de femei care nu au primit după operație cezariană nici un fel de mîncare pînă la reinstalarea tranzitului.

Studii recente, în special prin electro-gastro-enterografie, au arătat că ileusul postoperatoriu nu trebuie considerat drept o paralizie intestinală, ci mai de grabă o stare de dezorganizare a motricității digestive. Alimentația enterală administrată din primele ore a fost bine tolerată.

Compararea perioadelor de timp necesare pînă la reluarea emiterii de gaze arată că aceasta a fost de $32 \pm 2{,}4$ ore la pacientele hrănite precoce și de $49 \pm 2{,}16$ ore pentru cele alimentate abia după reluarea tranzitului.

Printre multiplii factori analizați în acest studiu, autorii subliniază existența a 2 factori care întîrzie reluarea tranzitului digestiv: starea de constipație anterioară (diferență semnificativă de 12 ore) și hemoragia în timpul operației (diferență de 10 ore).

Totuși, apare clar că cel mai important factor care întîrzie reluarea tranzitului este lipsa alimentației, autorii insistînd asupra rolului favorabil al alimentației precoce.

Scanned with OKEN Scanner

ce atrage după sine reluarea tranzitului digestiv și diminuează în intensitate și timp faza catabolică postoperatorie.

Ei recomandă ca ori de cîte ori este posibil, să fie folosită alimentația precoce după operația cezariană.

18.1.119. **Reanimarea intrauterină cu Terbutalin; tratamentul insuficienței fetale pulmonare de surfactant în timpul travaliului**

Arias F. — Intrauterine resuscitation with terbutaline, a method for the management of acute intrapartum fetal distress. ● *Amer. J. gynaec. Obstet., 1978, 131, 39—43*

Autorul arată că, în afara travaliului, contracțiile uterine pot perturba echilibrul oxigenării fetale, care să depășească posibilitatea de adaptare a unității fetoplacentare.

Terbutalina, un puternic inhibitor al activității uterine, este un medicament prețios în suferința fetală acută din travaliu. Au fost studiate 15 femei monitorizate în timpul travaliului, la care s-au înregistrat semne de suferință fetală. În toate cazurile, suprimarea perfuziei ocitocice, schimbarea poziției gravidei și administrarea oxigenului nu au redus suferința, fiind inutile.

S-au administrat 250 de micrograme de terbutalină în 12 cazuri subcutanat și în 3 cazuri intravenos și au fost obținute următoarele rezultate:

— contracția uterină: după 5 minute de la administrare, se observă o diminuare a frecvenței intensității ei, care persistă timp de 1—2 ore;

— aparatul cardiovascular matern; are loc o ușoară accelerare a pulsului, fără alte semne funcționale nedorite. Tensiunea arterială prezintă o ușoară creștere a maximei cu o moderată diminuare a minimei;

— frecvența cardiacă fetală: la 12 din cazurile supravegheate, accelerarea bătăilor inimii fătului a dispărut în medie după 5 minute, efectul asupra tonusului bazal instalîndu-se în medie după 17 minute.

Evoluția fetală în aceste cazuri a fost satisfăcătoare; acești copii, la care s-a administrat terbutalină mamei, au avut totuși un APGAR foarte scăzut la 1 minut și la 2 minute, datorită afecțiunii de bază și mai puțin efectului medicamentului în sine.

Terbutalina este un receptor beta-adrenergic, care inhibînd contracțiile uterine, permite corectarea suferinței fetale intrapartum.

Există totuși cazuri în care corectarea suferinței fetale nu are loc și atunci trebuie să suspectăm o altă etiologie decît hiperdinamia și hiperchinezia.

18.1.120. **Tratamentul hipotensiunii ortostatice cu indometacin**

Kocher S., Itakovitz D., Albers W. ● *Am. Heart J., 1979, 98, 2, 271*

Hipotensiunea ortostatică idiopatică (sindromul Shy-Drager) se tratează de obicei folosindu-se măsuri de expansiune a volumului plasmatic, administrare de mineral-corticosteroizi, droguri presoare și ciorapi elastici.

Cu toate aceste măsuri terapeutice, hipotensiunea ortostatică secundară deficienței sistemului nervos autonom este greu de tratat.

La 4 bolnave cu sindrom Shy-Drager, care au răspuns la tratamentul vasopresor (efedrină) și betablocant (propranolol) s-au obținut efecte spectaculare cu indometacin 75—150 mg/zi.

Scanned with OKEN Scanner

Efectul favorabil al indometacinei se datorește, probabil, inhibiției prostaglandinelor și deci efectelor lor vasodilatatoare. Rămîne de văzut dacă în hipotensiunea arterială idiopatică răspunsul salutar la indometacină reflectă accelerarea interrelației dintre sistemul nervos autonom și prostaglandine, sau alterarea ambelor releuri de reglare a tensiunii arteriale.

18.1.121. Valorile sodiului și potasiului și echilibrul acido-bazic la mamă și nou-născut după operație cezariană cu narcoză cu Sombrevin (Propanidid)

J. Varga, Z. Malhay, S. Csömör, F. Paun, S. Konrad; Budapesta ● *Zentralblatt für Gynäkologie, 1981, 103, nr. 2, p. 86*

La nou-născutul extras prin operație cezariană după narcoză cu Sombrevin — succinilcolin nu se constată acidoză metabolică. Hipopotasemia este tranzitorie, atingînd rapid valorile normalului.

Scanned with OKEN Scanner